

Савельева Г.М., Шалина Р.И., Сичинава Л.Г., Панина О.Б., Курцер М.А.

Акушерство

Год издания 2015

Акушерство [Электронный ресурс] : учебник / Савельева Г.М., Шалина Р.И., Сичинава Л.Г., Панина О.Б., Курцер М.А. - М. : ГЭОТАР-Медиа, 2015. - <http://www.studentlibrary.ru/book/ISBN9785970432952.html>

Авторы Савельева Г.М., Шалина Р.И., Сичинава Л.Г., Панина О.Б., Курцер М.А.

Издательство ГЭОТАР-Медиа

Год издания 2015

Прототип Электронное издание на основе: Акушерство : учебник / Г. М. Савельева, Р. И. Шалина, Л. Г. Сичинава, О. Б. Панина, М. А. Курцер. - М. : ГЭОТАР-Медиа, 2015: ил. - ISBN 978-5-9704-3295-2.

Аннотация

Учебник создан в соответствии с учебной программой ведущими специалистами страны - сотрудниками кафедры акушерства и гинекологии педиатрического факультета ГОУ ВПО РГМУ Росздрава и факультета фундаментальной медицины МГУ им. М.В. Ломоносова. Наряду с основополагающими принципами классического акушерства представлены современные достижения в отношении ведения беременности и родов, связанные с внедрением новых медицинских технологий. Расширено представление о патогенезе, диагностике и терапии основных осложнений беременности, родов и послеродового периода. Особое внимание уделено эмбриогенезу, пренатальной диагностике врожденных заболеваний плода. Отражены современные аспекты планирования семьи, вспомогательных репродуктивных технологий. Концентрированное изложение материала, сопровождающееся цветными иллюстрациями, таблицами, схемами, облегчает восприятие информации. Издание предназначено для студентов медицинских вузов, ординаторов, аспирантов, врачей.

Оглавление

ГЛАВА 01. АКУШЕРСТВО, ПЕРИНАТОЛОГИЯ. ЭТАПЫ РАЗВИТИЯ. ОРГАНИЗАЦИЯ АКУШЕРСКО-ГИНЕКОЛОГИЧЕСКОЙ ПОМОЩИ	8
ОРГАНИЗАЦИЯ АКУШЕРСКО-ГИНЕКОЛОГИЧЕСКОЙ ПОМОЩИ	12
АМБУЛАТОРНАЯ АКУШЕРСКО-ГИНЕКОЛОГИЧЕСКАЯ ПОМОЩЬ.....	12
СТАЦИОНАРНАЯ АКУШЕРСКАЯ ПОМОЩЬ	13
ГЛАВА 02. АНАТОМИЯ И ФИЗИОЛОГИЯ ЖЕНСКИХ ПОЛОВЫХ ОРГАНОВ	16
НАРУЖНЫЕ И ВНУТРЕННИЕ ПОЛОВЫЕ ОРГАНЫ	16
ПРОМЕЖНОСТЬ И ТАЗОВОЕ ДНО.....	19
КРОВΟΣНАБЖЕНИЕ НАРУЖНЫХ И ВНУТРЕННИХ ПОЛОВЫХ ОРГАНОВ	21
ЛИМФАТИЧЕСКАЯ СИСТЕМА.....	22
ИННЕРВАЦИЯ	22
ГЛАВА 03. ПОДГОТОВКА РЕПРОДУКТИВНОЙ СИСТЕМЫ К БЕРЕМЕННОСТИ	23
МЕНСТРУАЛЬНЫЙ ЦИКЛ.....	23
ЯИЧНИКИ.....	24
ЦИКЛИЧЕСКИЕ ИЗМЕНЕНИЯ В СЛИЗИСТОЙ ОБОЛОЧКЕ МАТКИ (ЭНДОМЕТРИИ). ПОДГОТОВКА К БЕРЕМЕННОСТИ.....	28
РЕГУЛЯЦИЯ РЕПРОДУКТИВНОЙ ФУНКЦИИ.....	29
ГЛАВА 04. ФИЗИОЛОГИЯ БЕРЕМЕННОСТИ ОПЛОДОТВОРЕНИЕ, РАЗВИТИЕ ПЛОДНОГО ЯЙЦА	32
КРИТИЧЕСКИЕ ПЕРИОДЫ ВНУТРИУТРОБНОГО РАЗВИТИЯ.....	55
ВЛИЯНИЕ ВРЕДНЫХ ФАКТОРОВ НА ОРГАНИЗМ МАТЕРИ И ПЛОДА.....	55
ИЗМЕНЕНИЯ В ОРГАНИЗМЕ ЖЕНЩИНЫ ВО ВРЕМЯ БЕРЕМЕННОСТИ	61
ГЛАВА 05. ТАЗ С АКУШЕРСКОЙ ТОЧКИ ЗРЕНИЯ И ПЛОД КАК ОБЪЕКТ РОДОВ	68
ТАЗ С АКУШЕРСКОЙ ТОЧКИ ЗРЕНИЯ.....	68
ГЛАВА 06. МЕТОДЫ ОБСЛЕДОВАНИЯ В АКУШЕРСТВЕ И ПЕРИНАТОЛОГИИ.....	77
ОСНОВНЫЕ КЛИНИЧЕСКИЕ МЕТОДЫ ОБСЛЕДОВАНИЯ	77
ДОПОЛНИТЕЛЬНЫЕ МЕТОДЫ ОБСЛЕДОВАНИЯ В АКУШЕРСТВЕ И ПЕРИНАТОЛОГИИ	96
ГЛАВА 07. ДИАГНОСТИКА БЕРЕМЕННОСТИ	118
ПРИЗНАКИ БЕРЕМЕННОСТИ	118
ОПРЕДЕЛЕНИЕ СРОКА БЕРЕМЕННОСТИ И РОДОВ.....	121
ГЛАВА 08. ВЕДЕНИЕ БЕРЕМЕННОСТИ АМБУЛАТОРНОЕ НАБЛЮДЕНИЕ ЗА БЕРЕМЕННОЙ	123
ОСНОВЫ РАЦИОНАЛЬНОГО ПИТАНИЯ БЕРЕМЕННЫХ.....	126
РЕЖИМ И ЛИЧНАЯ ГИГИЕНА БЕРЕМЕННЫХ.....	127
ПРИНЦИПЫ ПОДГОТОВКИ БЕРЕМЕННЫХ К РОДАМ	128

ПРЕНАТАЛЬНАЯ ДИАГНОСТИКА.....	129
ГЛАВА 09. ФИЗИОЛОГИЯ РОДОВ.....	134
ПРИЧИНЫ НАСТУПЛЕНИЯ РОДОВ.....	134
ПРЕДВЕСТНИКИ РОДОВ	136
ПЕРИОДЫ РОДОВ. ИЗМЕНЕНИЯ В МАТКЕ ВО ВРЕМЯ РОДОВ.....	137
МЕХАНИЗМ РОДОВ	145
КЛИНИЧЕСКОЕ ТЕЧЕНИЕ РОДОВ.....	154
ВЕДЕНИЕ РОДОВ.....	157
ПЕРВИЧНАЯ ОБРАБОТКА НОВОРОЖДЕННОГО.....	167
ВЕДЕНИЕ ПОСЛЕДОВОГО ПЕРИОДА	168
ОБЕЗБОЛИВАНИЕ РОДОВ.....	174
ГЛАВА 10. ФИЗИОЛОГИЯ ПОСЛЕРОДОВОГО ПЕРИОДА	177
ИЗМЕНЕНИЯ В ОРГАНИЗМЕ РОДИЛЬНИЦЫ.....	177
ВЕДЕНИЕ ПОСЛЕРОДОВОГО ПЕРИОДА	180
КОНТРАЦЕПЦИЯ В ПОСЛЕРОДОВОМ ПЕРИОДЕ	181
ГЛАВА 11. ФИЗИОЛОГИЯ ПЕРИОДА НОВОРОЖДЕННОСТИ	182
ГЛАВА 12. БЕРЕМЕННОСТЬ И РОДЫ ПРИ ТАЗОВЫХ ПРЕДЛЕЖАНИЯХ ПЛОДА	184
ДИАГНОСТИКА ТАЗОВЫХ ПРЕДЛЕЖАНИЙ.....	186
МЕХАНИЗМ РОДОВ ПРИ ТАЗОВЫХ ПРЕДЛЕЖАНИЯХ ПЛОДА	187
ТЕЧЕНИЕ БЕРЕМЕННОСТИ И РОДОВ ПРИ ТАЗОВЫХ ПРЕДЛЕЖАНИЯХ ПЛОДА	191
ВЕДЕНИЕ БЕРЕМЕННОСТИ И РОДОВ ПРИ ТАЗОВЫХ ПРЕДЛЕЖАНИЯХ ПЛОДА	193
КЛАССИЧЕСКОЕ РУЧНОЕ ПОСОБИЕ ПРИ ТАЗОВОМ ПРЕДЛЕЖАНИИ ПЛОДА.....	200
ГЛАВА 13. АНОМАЛИИ КОСТНОГО ТАЗА.....	204
ВАРИАНТЫ АНОМАЛИЙ ТАЗА.....	204
ДИАГНОСТИКА УЗКОГО ТАЗА.....	212
ТЕЧЕНИЕ И ВЕДЕНИЕ БЕРЕМЕННОСТИ ПРИ УЗКОМ ТАЗЕ.....	215
ТЕЧЕНИЕ РОДОВ ПРИ УЗКОМ ТАЗЕ.....	216
ВЕДЕНИЕ РОДОВ ПРИ УЗКОМ ТАЗЕ.....	221
КЛИНИЧЕСКИ УЗКИЙ ТАЗ.....	225
ГЛАВА 14. РАЗГИБАТЕЛЬНЫЕ ПРЕДЛЕЖАНИЯ ГОЛОВКИ ПЛОДА	227
ПЕРЕДНЕГОЛОВНОЕ ПРЕДЛЕЖАНИЕ.....	228
ЛОБНОЕ ПРЕДЛЕЖАНИЕ	228
ЛИЦЕВОЕ ПРЕДЛЕЖАНИЕ	230
ГЛАВА 15. ПОПЕРЕЧНОЕ И КОСОЕ ПОЛОЖЕНИЕ ПЛОДА.....	232
ГЛАВА 16. МНОГОПЛОДНАЯ БЕРЕМЕННОСТЬ.....	237
ДИАГНОСТИКА	240
ТЕЧЕНИЕ БЕРЕМЕННОСТИ	244

ВЕДЕНИЕ БЕРЕМЕННОСТИ.....	244
СПЕЦИФИЧЕСКИЕ ОСЛОЖНЕНИЯ МНОГОПЛОДНОЙ БЕРЕМЕННОСТИ. ТАКТИКА ВЕДЕНИЯ	246
ТЕЧЕНИЕ И ВЕДЕНИЕ РОДОВ.....	253
ГЛАВА 17. НЕВЫНАШИВАНИЕ БЕРЕМЕННОСТИ.....	255
САМОПРОИЗВОЛЬНЫЙ АБОРТ	255
НЕСОСТОЯВШИЙСЯ ВЫКИДЫШ (НЕРАЗВИВАЮЩАЯСЯ БЕРЕМЕННОСТЬ)	257
КРИМИНАЛЬНЫЙ АБОРТ	258
СЕПТИЧЕСКИЙ АБОРТ	258
ПРИВЫЧНОЕ НЕВЫНАШИВАНИЕ	258
ПРЕЖДЕВРЕМЕННЫЕ РОДЫ.....	263
ГЛАВА 18. ВНЕМАТОЧНАЯ БЕРЕМЕННОСТЬ	268
ТРУБНАЯ БЕРЕМЕННОСТЬ.....	268
РЕДКИЕ ФОРМЫ ВНЕМАТОЧНОЙ БЕРЕМЕННОСТИ.....	276
ГЛАВА 19. ПЕРЕНОШЕННАЯ БЕРЕМЕННОСТЬ	278
ГЛАВА 20. ТОКСИКОЗЫ И ГЕСТОЗ БЕРЕМЕННЫХ	282
ТОКСИКОЗЫ.....	283
ГЕСТОЗ	287
ГЛАВА 21. ЭКСТРАГЕНИТАЛЬНЫЕ И СОПУТСТВУЮЩИЕ ГИНЕКОЛОГИЧЕСКИЕ ЗАБОЛЕВАНИЯ ПРИ БЕРЕМЕННОСТИ.....	304
ЭКСТРАГЕНИТАЛЬНЫЕ ЗАБОЛЕВАНИЯ И БЕРЕМЕННОСТЬ	304
ЗАБОЛЕВАНИЯ СЕРДЕЧНО-СОСУДИСТОЙ СИСТЕМЫ.....	304
ЗАБОЛЕВАНИЯ ОРГАНОВ ДЫХАНИЯ	312
ЗАБОЛЕВАНИЯ ПОЧЕК И МОЧЕВЫХ ПУТЕЙ.....	314
ЗАБОЛЕВАНИЯ ОРГАНОВ ПИЩЕВАРИТЕЛЬНОЙ СИСТЕМЫ.....	317
САХАРНЫЙ ДИАБЕТ.....	321
ЗАБОЛЕВАНИЯ КРОВИ.....	324
ЗАБОЛЕВАНИЯ НЕРВНОЙ СИСТЕМЫ	330
ГИНЕКОЛОГИЧЕСКИЕ ЗАБОЛЕВАНИЯ И БЕРЕМЕННОСТЬ.....	331
МИОМА МАТКИ.....	331
ЯИЧНИКОВЫЕ ОБРАЗОВАНИЯ И БЕРЕМЕННОСТЬ.....	333
АНОМАЛИИ ПОЛОВЫХ ОРГАНОВ.....	334
РАК ШЕЙКИ МАТКИ	335
ГЛАВА 22. ПАТОЛОГИЯ ПЛОДНЫХ ОБОЛОЧЕК, ПУПОВИНЫ, ПЛАЦЕНТЫ	336
ПАТОЛОГИЯ ПЛОДНЫХ ОБОЛОЧЕК.....	336
ПАТОЛОГИЯ ПУПОВИНЫ	340
ПАТОЛОГИЯ ПЛАЦЕНТЫ	342

ПЛАЦЕНТАРНАЯ НЕДОСТАТОЧНОСТЬ	347
ГЛАВА 23. АНОМАЛИИ РОДОВОЙ ДЕЯТЕЛЬНОСТИ.....	350
ПАТОЛОГИЧЕСКИЙ ПРЕЛИМИНАРНЫЙ ПЕРИОД	351
ПЕРВИЧНАЯ СЛАБОСТЬ РОДОВОЙ ДЕЯТЕЛЬНОСТИ.....	352
ВТОРИЧНАЯ СЛАБОСТЬ РОДОВОЙ ДЕЯТЕЛЬНОСТИ.....	355
ЧРЕЗМЕРНО СИЛЬНАЯ РОДОВАЯ ДЕЯТЕЛЬНОСТЬ	355
ДИСКООРДИНАЦИЯ РОДОВОЙ ДЕЯТЕЛЬНОСТИ.....	356
ГЛАВА 24. КРОВОТЕЧЕНИЯ В ПОЗДНИЕ СРОКИ БЕРЕМЕННОСТИ И ВО ВРЕМЯ РОДОВ ..	358
ПРЕДЛЕЖАНИЕ ПЛАЦЕНТЫ.....	358
ПРЕЖДЕВРЕМЕННАЯ ОТСЛОЙКА НОРМАЛЬНО РАСПОЛОЖЕННОЙ ПЛАЦЕНТЫ	364
СХЕМА ОБСЛЕДОВАНИЯ БЕРЕМЕННЫХ, ПОСТУПАЮЩИХ В СТАЦИОНАР С КРОВЯНЫМИ ВЫДЕЛЕНИЯМИ В ПОЗДНИЕ СРОКИ БЕРЕМЕННОСТИ.....	370
ГЛАВА 25. КРОВОТЕЧЕНИЕ В ПОСЛЕДОВОМ И РАННЕМ ПОСЛЕРОДОВОМ ПЕРИОДЕ...	371
КРОВОТЕЧЕНИЕ В ПОСЛЕДОВОМ ПЕРИОДЕ.....	371
НАРУШЕНИЕ ОТДЕЛЕНИЯ ПЛАЦЕНТЫ И ВЫДЕЛЕНИЯ ПОСЛЕДА.....	371
ТРАВМЫ МЯГКИХ ТКАНЕЙ РОДОВЫХ ПУТЕЙ ЭТИОЛОГИЯ И ПАТОГЕНЕЗ КЛИНИКА.	376
ЛЕЧЕНИЕ.....	377
КРОВОТЕЧЕНИЕ В РАННЕМ ПОСЛЕРОДОВОМ ПЕРИОДЕ	380
ЗАДЕРЖКА ЧАСТЕЙ ПОСЛЕДА В ПОЛОСТИ МАТКИ.....	380
ГИПОТОНΙΑ И АТОНΙΑ МАТКИ	381
ГЛАВА 26. РОДОВОЙ ТРАВМАТИЗМ МАТЕРИ	385
РАЗРЫВЫ ВУЛЬВЫ, ВЛАГАЛИЩА И ПРОМЕЖНОСТИ.....	385
РАЗРЫВЫ ШЕЙКИ МАТКИ	390
РАЗРЫВ ЛОННОГО СОЧЛЕНЕНИЯ.....	392
РАЗРЫВЫ МАТКИ	392
ВЕДЕНИЕ БЕРЕМЕННОСТИ И РОДОВ ПРИ РУБЦЕ НА МАТКЕ	401
ГЛАВА 27. ГЕМОРРАГИЧЕСКИЙ ШОК	403
ПАТОГЕНЕЗ.....	403
ЛЕЧЕНИЕ.....	406
ПОСЛЕОПЕРАЦИОННАЯ ТЕРАПИЯ.....	410
ПРОГНОЗ.....	410
ГЛАВА 28. СИНДРОМ ДИССЕМНИРОВАННОГО ВНУТРИСОСУДИСТОГО СВЕРТЫВАНИЯ КРОВИ	411
ГЛАВА 30. АКУШЕРСКИЕ ОПЕРАЦИИ	413
ИСКУССТВЕННЫЙ АБОРТ.....	414
ОПЕРАЦИИ, ИСПРАВЛЯЮЩИЕ НЕПРАВИЛЬНЫЕ ПОЛОЖЕНИЯ ПЛОДА (АКУШЕРСКИЙ ПОВОРОТ).....	421

АКУШЕРСКИЕ ОПЕРАЦИИ, УСКОРЯЮЩИЕ РАСКРЫТИЕ ШЕЙКИ МАТКИ	425
КЕСАРЕВО СЕЧЕНИЕ.....	426
АБДОМИНАЛЬНОЕ КЕСАРЕВО СЕЧЕНИЕ	426
АМНИОТОМИЯ.....	437
АКУШЕРСКИЕ ЩИПЦЫ	438
ВАКУУМ-ЭКСТРАКЦИЯ ПЛОДА	450
ПЛОДОРАЗРУШАЮЩИЕ ОПЕРАЦИИ.....	453
ИЗВЛЕЧЕНИЕ ПЛОДА ЗА ТАЗОВЫЙ КОНЕЦ.....	460
ГЛАВА 31. ПОСЛЕРОДОВЫЕ ГНОЙНО-СЕПТИЧЕСКИЕ ЗАБОЛЕВАНИЯ	466
ПОСЛЕРОДОВЫЙ ЭНДОМЕТРИТ	466
ИНФЕКЦИЯ ПОСЛЕОПЕРАЦИОННОЙ РАНЫ ПОСЛЕ КЕСАРЕВА СЕЧЕНИЯ И ЗАШИВАНИЯ РАЗРЫВОВ (РАЗРЕЗОВ) ПРОМЕЖНОСТИ.....	467
ПОСЛЕРОДОВЫЙ МАСТИТ	468
ПЕРИТОНИТ В АКУШЕРСТВЕ.....	470
СЕПСИС. СЕПТИЧЕСКИЙ ШОК.....	472
ГЛАВА 32. ПАТОЛОГИЯ ПЛОДА И НОВОРОЖДЕННОГО.....	477
ГИПОКСИЯ ПЛОДА И АСФИКСИЯ НОВОРОЖДЕННОГО	477
ЗАДЕРЖКА РОСТА ПЛОДА, ГИПОТРОФИЯ НОВОРОЖДЕННОГО.....	489
ВНУТРИУТРОБНЫЕ ИНФЕКЦИИ.....	491
ВРОЖДЕННЫЕ АНОМАЛИИ РАЗВИТИЯ ПЛОДА.....	497
ИЗОСЕРОЛОГИЧЕСКАЯ НЕСОВМЕСТИМОСТЬ КРОВИ МАТЕРИ И ПЛОДА. ГЕМОЛИТИЧЕСКАЯ БОЛЕЗНЬ ПЛОДА И НОВОРОЖДЕННОГО.....	512
РОДОВЫЕ ТРАВМЫ	523
ДЫХАТЕЛЬНЫЕ РАССТРОЙСТВА У НОВОРОЖДЕННЫХ.....	526
ГНОЙНО-СЕПТИЧЕСКИЕ ЗАБОЛЕВАНИЯ НОВОРОЖДЕННЫХ.....	528
ГЛАВА 33. ПЛАНИРОВАНИЕ СЕМЬИ. СОВРЕМЕННЫЕ МЕТОДЫ КОНТРАЦЕПЦИИ	530
БИОЛОГИЧЕСКИЙ (КАЛЕНДАРНЫЙ) МЕТОД.....	531
БАРЬЕРНЫЕ МЕТОДЫ	531
ГОРМОНАЛЬНАЯ КОНТРАЦЕПЦИЯ	533
ПОСТКОИТАЛЬНАЯ КОНТРАЦЕПЦИЯ.....	536
ВНУТРИМАТОЧНАЯ КОНТРАЦЕПЦИЯ	537
ХИРУРГИЧЕСКИЕ МЕТОДЫ КОНТРАЦЕПЦИИ.....	538

ГЛАВА 01. АКУШЕРСТВО, ПЕРИНАТОЛОГИЯ. ЭТАПЫ РАЗВИТИЯ. ОРГАНИЗАЦИЯ АКУШЕРСКО-ГИНЕКОЛОГИЧЕСКОЙ ПОМОЩИ

Акушерство является частью науки о женщине (гинекология от слова *gunea* - женщина), которая изучает процессы, связанные с зачатием, беременностью, родами, послеродовым периодом. Термин акушерство происходит от французского *accoucher* - помогать при родах.

Научные аспекты акушерства связаны с изучением физиологии и патологии зачатия, развития эмбриона и плода, родового акта, перехода плода к внеутробной жизни и первых семи дней жизни новорожденного.

Акушерство заключается в ведении физиологических беременности и родов, в разработке методов диагностики и лечения осложнений во время беременности и родов, в определении акушерской тактики при осложнениях, в совершенствовании методов родоразрешения, т. е. направлено на обеспечение здоровья будущих поколений.

В течение многовековой истории своего развития акушерство оставалось вне науки и считалось результатом накопления практических навыков. Это соответствовало действительности. В древние времена помощь рожаящей женщине у разных народов оказывали либо женщины ее семьи, либо колдуны, шаманы.

Имена врачей, врачей-акушеров, ученых, известных мировой истории на протяжении веков, как правило, в той или иной мере связаны с изучением различных практических аспектов акушерства.

Так, Гиппократ (460-370 гг. до н. э.) причиной наступления родов считал активность плода, который к сроку родов начинал испытывать голодание и поэтому отталкивается ножками от дна матки, и за счет активных движений рождается на свет. При тазовом предлежании Гиппократ рекомендовал поворот плода на головку; при поперечном и косом положении плода плодоразрушающие операции; при задержке рождения плаценты - ее ручное отделение.

В работах Абу Али Ибн Сины (Авиценна, 980-1037) упоминается о повороте плода на головку, низведении ножки и плодоразрушающих операциях.

В определенные периоды истории человечества предлагались различные акушерские операции для спасения жизни женщины и ребенка, например, поворот плода на ножку при его поперечном положении. В другие исторические периоды считали, что "Бог дал, Бог взял" и поэтому ничего не следует предпринимать для оказания помощи матери и ребенку. Многие известные анатомы первых столетий новой эры (Гален) и последующих веков (Везалий, Фаллопий и др.) в той или иной мере посвящали свои работы особенностям женского организма. Так, в XVI веке Везалий описал особенности женского таза, строение матки, девственной плевы. В тот же период Фаллопий описал строение яйцеводов (фаллопиевы трубы), яичника, первым предложил термин "плацента". Были и практические рекомендации. Известный хирург Амбруаз Паре в XVI веке привлек внимание медиков к забытому к тому времени повороту плода на ножку. В этот же период врачи Франции осуществили кесарево сечение на живой женщине. Внедрение в практику кесарева сечения было непростым, так как операция нередко проводила мать к смерти из-за кровотечения, инфекции и от других причин. Длительное время рану на матке оставляли открытой.

В XVII и XVIII веках происходит активное накопление как теоретических знаний, так и практических навыков в области акушерства. Было дано описание наиболее часто встречающихся видов узкого таза (Девентер); предложено измерение таза (Боделок, Смелли); описан механизм родов при нормальном и узком тазе.

В начале XVII века семья Чемберленов в Англии изобрела акушерские щипцы для извлечения плода из родовых путей. Однако известность Чемберленов в большей мере связана с неблагоприятным поступком - они продали во Францию только одну часть щипцов, что не позволило их использовать. Полезное изобретение было надолго законсервировано. Только после смерти всех членов семьи на чердаке их дома была обнаружена вторая часть щипцов. В связи с этим изобретателем акушерских щипцов по праву считается Пальфин, который в 1723 г. продемонстрировал на заседании Французской академии наук созданные им модели. Это имело большое значение, и акушеры почти всех европейских стран приложили усилия по их совершенствованию. В зависимости от строения, длины щипцов, конструкции замковой части предложены русские, французские, немецкие, английские щипцы. Создание и внедрение их в практику значительно улучшило исходы родов.

В России в XVIII веке большую роль в развитии акушерской науки и практики играл Нестор Максимович Максимович-Амбодик (амбодик - "скажи дважды"), труд которого "Искусство повивания, или наука о бабичьем деле" содержит много оригинальных мыслей и практических советов. Он много сделал для обучения специалистов в области акушерства: ввел преподавание на русском языке, создал школы для повитух (женщин, оказывающих помощь при родах). Н.М. Максимович-Амбодик первым в России использовал акушерские щипцы. В XVIII веке почти во всех европейских странах стали открываться учреждения (преимущественно для бедных), где принимали роды, при них организовывали школы для акушерок.

XIX век ознаменован существенными научными достижениями в области естественных наук. Большое значение имели открытие Бэрмом яйцеклетки и изучение связанных с этим процессов оплодотворения, имплантации, а также эмбриогенеза.

Особую значимость для практического акушерства приобрела возможность расширения показаний к кесареву сечению в связи с внедрением в практику основ антисептики. Этому способствовали работы Зиммельвейса в Венгрии, который для предотвращения родильной горячки (сепсиса) предложил работающим в родильных залах мыть руки раствором хлорной извести, а также Симпсона, применившего с целью обезболивания хлороформ. Затем наркоз был усовершенствован, стали применять эфир.

Возможность сохранения жизни женщины после кесарева сечения определялась тем, что в 1876 г. (Г. Рейн и Е. Porro) было предложено удаление матки после извлечения плода, а в 1881 г. (Rihrer) - ушивание разреза на матке.

В XIX - начале XX века продолжался поиск методов лечения наиболее частого и тяжелого осложнения беременности - эклампсии. В. В. Строганов разработал схему лечения этого грозного осложнения, принципы Строганова широко использовались во всех развитых странах мира.

Начало XX века дало человечеству и другие имена известных акушеров-гинекологов, это Н.Н. Феноменов (Казань), М.С. Малиновский (Москва), К.К. Скробанский (Ленинград) и Н. Лазаревич (Харьков). Выдающийся акушер-гинеколог, основоположник эндоскопической хирургии Д.О. Отт (1904) реконструировал Петербургский повивальный институт, который по сей день является одним из ведущих научных и педагогических центров страны. В первой половине XX века во всех странах было создано множество родовспомогательных учреждений с особой организацией труда, обеспечивающей профилактику инфекционных заболеваний матери и ребенка. Учреждено догоспитальное наблюдение за беременной с целью своевременного выявления осложнений и устранения их в условиях поликлиники и стационара.

К повышенной заболеваемости как матерей, так и детей приводили эклампсия, роды у женщин с узким тазом; акушерские кровотечения; послеродовые инфекционные

заболевания, особенно после оперативного родоразрешения, и др. В большой мере эти проблемы решались, с одной стороны, за счет повышения квалификации врачей, с другой - за счет создания системы оказания помощи беременным и роженицам.

В СССР были созданы женские консультации, где проводилось диспансерное наблюдение за беременными. Одновременно совершенствовались методы диагностики и лечения осложнений беременности и родов, а также способы родоразрешения. Все это привело к значительному снижению материнской и детской смертности, связанных с осложнениями гестации и родов.

Вторая половина XX столетия ознаменовалась внедрением в практику акушерства новых технологий, что в итоге определило значимость этой дисциплины не только в практическом отношении, но и в научном плане. Широкое использование на новом уровне биохимических, эндокринологических, иммунологических, генетических методов исследования позволило четко представить процессы, происходящие в организме матери и плода в процессе нормальной и осложненной беременности.

Хорошо известны имена советских ученых, чьи труды оказали влияние на современное развитие акушерства: Б.А. Архангельский, М.С. Малиновский, В.И. Бодяжина, К.Н. Жмакин, И. Ф. Жорданина, Н.А. Цовьянов, Л.В. Ванина (Москва); М.А. Петров-Маслаков, И.И. Яковлев, С.М. Беккер (Ленинград); А.П. Николаев, А.С. Бакшеев, Л.В. Тимошенко (Киев); И.И. Грищенко (Харьков); К.В. Чачава (Тбилиси) и др. Изданные этими акушерами учебники и учебные пособия не потеряли своего значения до настоящего времени. Важное значение в научных изысканиях и практической деятельности имели достижения, позволяющие получать объективную информацию о состоянии плода. Сначала стало возможным регистрировать ФКГ и ЭКГ плода. Затем появились кардиомониторы, которые еще более точно определяли характер сердечной деятельности плода как в норме, так и при развитии кислородной недостаточности на основании регистрации ЧСС. Революционным для акушерства стало внедрение ультразвукового исследования плодного яйца с ранних сроков гестации. Динамическое визуальное наблюдение за состоянием плода, плацентой при нормальной и осложненной беременности позволило лучше изучить физиологию и патофизиологию эмбрионального и фетального периодов, разработать методы диагностики и терапии заболеваний плода, правильно определять акушерскую тактику.

В начале 1970-х годов ведущие европейские ученые предложили создать новую отрасль медицины - перинатологию, призванную осуществлять охрану здоровья плода и новорожденного. Это предложение было широко поддержано и утверждено на Всемирном конгрессе акушеров-гинекологов, который состоялся в Москве в 1973 г. Перинатология начала бурно развиваться во всем мире, ее понятия стали едиными для акушеров-гинекологов всех стран, что позволяло сравнивать качество их работы и проводить широкий обмен опытом. К подобным понятиям относятся, в частности, перинатальный период и перинатальная смертность.

В нашей стране основоположниками перинатологии явились Н.Л. Гармашова (С.-Петербург), Л.С. Персианинов, И.В. Ильин, Г.М. Савельева, А.Н. Стрижаков, Т.В. Червакова (Москва). В последующем успешно развивали перинатальные аспекты медицины Н.Н. Константинова (С.-Петербург), М.В. Федорова, В.М. Сидельникова, Н.Н. Володин, Л.Г. Сичинава, Р.И. Шалина (Москва) и др.

Термин "перинатология" происходит от слов *peri* (греч.) - вокруг, около; *natus* (лат.) - связанный с родами; *logos* (лат.) - учение.

Перинатальный период включает дородовой период - *антенатальный*; роды - *интранатальный*; 7 дней после родов - *постнатальный* период. Интра- и постнатальный периоды являются стабильной величиной. В антенатальный период сначала включали

продолжительность беременности до родов, начиная с 28 нед, которые считались пограничным сроком между родами и абортom. При этом остается критерием не только срок гестации, но и масса плода (1000 г). В последующем было показано, что плод может выживать и при меньшем сроке гестации, и тогда антенатальный период в большинстве развитых стран начали исчислять с 22-23 нед (масса плода 500 г). Период беременности до этого назвали *пренатальным*, т.е. предшествующим рождению жизнеспособного плода. Исследования, проводимые в пренатальном периоде с привлечением генетических, биохимических и ультразвуковых методов, позволили выявлять врожденную и наследственную патологию плода в ранние сроки беременности и по показаниям прерывать ее. Не менее важен интранатальный период. Объективный диагностический контроль состояния матери, родовой деятельности и состояния плода дал возможность глубже понять физиологию и патофизиологию родового акта с более точной оценкой акушерской ситуации и оптимизации способов родоразрешения.

Внедрение новых диагностических и терапевтических технологий способствовало значительному прогрессу охраны здоровья плода и новорожденного. Разработаны и широко применяются в практике методы интенсивной терапии новорожденных, родившихся в асфиксии, с внутричерепной травмой, недоношенными или с экстремально малой массой. Благодаря научным и практическим достижениям в настоящее время во многих клиниках мира выживают 70% детей, родившихся в сроки от 22 до 28 нед гестации. В рамках развития перинатологии начинает зарождаться новое направление - плодовая (фетальная) хирургия.

Все вышеуказанное свидетельствует о том, что вряд ли в настоящее время кто-то усомнится в отрыве акушерства от науки, особенно если присовокупить достижения в области экстракорпорального оплодотворения, клонирования.

Перинатальная смертность в нашей стране определяется числом погибших плодов, начиная с 28 нед гестации (масса плода 1000 г и более, длина 35 см и более), во время родов и новорожденных в первые 7 дней (168 ч) после рождения и рассчитывается на 1000 живорожденных.

Умерших в анте- и интранатальном периодах относят к мертворожденным (показатель мертворождаемости), число умерших в первые 7 дней после родов составляет раннюю неонатальную смертность.

Перинатальная смертность учитывается во всех странах мира. Этот показатель отражает здоровье нации, социальное положение народа, уровень медицинской помощи вообще и акушерской в частности.

В развитых странах мира перинатальная смертность ниже 1‰. При этом учитывают всех родившихся, начиная с 22 нед гестации (масса более 500 г). В России прерывание беременности до 28 нед относят к абортom. Дети, выжившие в эти сроки гестации (масса тела менее 1000 г, длина тела менее 35 см) и пережившие 168 ч (7 сут), регистрируются в ЗАГСе как живорожденные, а матери выдают листок нетрудоспособности по беременности и родам. При этом прерывание беременности до 28 нед в отчет лечебного учреждения о числе родов не входит.

В перинатальную смертность включаются все родившиеся после 28 нед и имеющие массу тела более 1000 г и длину более 35 см. При этом различают *антенатальную*, т.е. дородовую, смертность детей; *интранатальную* (умершие во время родов) смертность и *постнатальную* (умершие в течение 7 дней после рождения) смертность. Перинатальная смертность в нашей стране постоянно снижается, но она выше, чем в развитых странах: в 2000 г. - 13,18 ‰; в 2001 г. - 12,8 ‰; в 2002 г. - 12,1 ‰; в 2003 г. - 11,27 ‰; в 2004 г. - 10,6‰, в 2005 г. - 10,2 ‰, 2006 г. - 9,7 ‰.

Государственное значение имеет не только снижение перинатальной смертности, но и перинатальной заболеваемости, так как здоровье в перинатальном периоде в большой мере определяет таковое на протяжении всей жизни человека.

Большое значение в снижении перинатальной заболеваемости имеет создание в нашей стране перинатальных центров, где концентрируются беременные высокого риска. При перинатальных центрах предусматривается создание отделений по оказанию помощи детям после выписки из родильного дома - 2-й этап выхаживания новорожденных. На 2-й этап переводятся дети, рожденные с малой (меньше 1500 г) и экстремально малой (менее 1000 г) массой; родившиеся с явлениями кислородной недостаточности; родовой травмой и другими заболеваниями. Создание перинатальных центров предполагает использование новейших технологий, современной диагностической и лечебной аппаратуры. В этих центрах имеются все условия для оказания высококвалифицированной помощи матери и ребенку.

ОРГАНИЗАЦИЯ АКУШЕРСКО-ГИНЕКОЛОГИЧЕСКОЙ ПОМОЩИ

Оказание лечебно-профилактической помощи беременным, роженицам, родильницам, новорожденным, гинекологическим больным имеет определенную специфику, отличаясь от общемедицинской практики.

Основными задачами акушеров и гинекологов являются:

- а) уменьшение материнской заболеваемости и смертности;
- б) снижение перинатальной и младенческой заболеваемости и смертности;
- в) работа по планированию семьи, профилактике аборт, лечению бесплодия;
- г) снижение гинекологической заболеваемости;
- д) оказание социально-правовой помощи женщинам.

Выделяется амбулаторное и стационарное обеспечение охраны здоровья матери и ребенка, а также оказание помощи гинекологическим больным.

АМБУЛАТОРНАЯ АКУШЕРСКО-ГИНЕКОЛОГИЧЕСКАЯ ПОМОЩЬ

Для оказания амбулаторной помощи беременным, родильницам и гинекологическим больным до настоящего времени имеются изолированные женские консультации. Помимо этого действуют специализированные отделения поликлиник, медико-санитарных частей, что является более совершенными.

Наблюдение за беременными в России проводится с использованием активного диспансерного метода. Наблюдение за течением беременности представляет собой основу своевременного выявления отклонений от нормального течения беременности и оказания при этом адекватной терапии в поликлинике или в стационаре. Результаты наблюдения за течением беременности и данные лабораторного обследования фиксируются в индивидуальных картах, выписки из которых в сокращенном виде регистрируются в обменной карте, направляемой в родильное учреждение. Сведения о пребывании в стационаре, течении и исходах родов указываются в этой карте, которая вновь поступает к лечащему врачу амбулаторного звена. В процессе наблюдения каждая беременная должна быть осмотрена стоматологом, терапевтом, по показаниям эндокринологом, окулистом. Всем беременным в поликлинических условиях следует осуществлять пренатальную диагностику (выявление возможной врожденной и наследственной патологии плода).

В женских консультациях и акушерско-гинекологических отделениях поликлиник проводится обследование гинекологических больных, имеются специалисты по

бесплодию, по невынашиванию беременности, эндокринной патологии. Если подобных специалистов нет в женской консультации, то они должны быть в центральном для определенной территории учреждении.

СТАЦИОНАРНАЯ АКУШЕРСКАЯ ПОМОЩЬ

Акушерские стационары в РФ бывают различного масштаба: от акушерских коек в участковой больнице до родильных отделений многопрофильных больниц и перинатальных центров.

С целью снижения материнской и перинатальной смертности пациенток с осложненной беременностью лучше госпитализировать в крупные родовспомогательные учреждения, где может быть оказана квалифицированная помощь. В некоторых крупных городах РФ (Москва) организованы специализированные родильные дома, в которых концентрируются пациентки с: 1) сердечно-сосудистой патологией; 2) сахарным диабетом; 3) привычным невынашиванием; 4) резус-сенсibilизацией; 5) инфекционными заболеваниями; 6) почечной патологией. Подобная специализация имеет положительное значение, так как родильное учреждение превращается в своеобразный научно-методический центр по вышеуказанным заболеваниям и помощь беременным, роженицам, родильницам, новорожденным оказывается на высоком профессиональном уровне.

В последнее время большую роль в снижении материнской и перинатальной смертности играют перинатальные центры, которые организованы почти во всех регионах РФ. Перинатальные центры оснащаются современной лечебно-диагностической аппаратурой и высококвалифицированными кадрами. В них концентрируются пациентки с особо серьезными осложнениями. В центрах организованы отделения реанимации и интенсивной терапии для женщин и новорожденных.

В перинатальных центрах организуются отделения для экстракорпорального оплодотворения, генетического консультирования, а также отделение по планированию семьи - регуляции рождаемости.

Важным является наличие отделения для забора и хранения компонентов крови (отделение экстракорпоральных методов гемокоррекции).

В перинатальных центрах важно иметь отделение для лечения бесплодия, в том числе и хирургическим доступом (лапаротомия, лапароскопия).

Перинатальные центры предполагают наличие второго этапа выхаживания недоношенных и больных детей (до 1-3 месяцев жизни), а также отделение катамнеза для амбулаторного наблюдения за состоянием детей группы повышенного риска в течение года. Изучение отдаленных результатов у детей, родившихся с теми или иными осложнениями помогает оптимизировать принципы ведения беременности и родов.

Каждое родовспомогательное учреждение должно предусматривать необходимость профилактики гнойно-септических заболеваний среди женщин и детей, так как наличие раневой поверхности после родов у матери (раневая поверхность матки, трещины, ссадины, разрывы шейки матки, влагиалища и промежности) и ребенка (пуповинный остаток), сниженный иммунитет у новорожденных способствуют возникновению и распространению в акушерских отделениях инфекции. В связи с этим для родильных домов важной является: специальная структура учреждения, связанная с оказанием акушерской помощи, личная гигиена всех работающих, использование по возможности одноразового материала (или стерильного) для ухода за матерью и ребенком, а также для лечения больных. Каждый акушерский стационар имеет два основных отделения: первое, или физиологическое - для не осложненных в отношении инфекции родов (75-80%

кочного фонда) и второе, или обсервационное (20- 25%) - с инфекционными заболеваниями, осложнениями или подозрением на них.

Подразделяется поток женщин сразу же в момент поступления, после измерения температуры тела и осмотра врача (комната-фильтр). Если поступает пациентка с выраженным инфекционным заболеванием, то она должна быть переведена в специализированный родильный дом, в котором концентрируются подобные пациентки (сифилис, туберкулез, гепатит В и С, приобретенный иммунодефицит - ВИЧ-инфекция, гнойный очаг, мертвый плод). Если обнаруживается повышение температуры тела и имеется только подозрение на инфекцию, то пациентка поступает в смотровую обсервационного отделения. Смотровая в первом и втором отделении предназначена для первого осмотра поступающей. Определяется наличие и срок беременности. Проводится первичная обработка пациентки (сбриваются волосы на лобке), принимается душ.

Беременные женщины могут поступать в отделение патологии беременных, куда госпитализируются с экстрагенитальными заболеваниями и осложнениями беременности для обследования, лечения, выбора срока и способа родоразрешения. В отделении должна быть создана возможность получения объективной информации о течении беременности и состоянии плода (УЗИ с доплерографией, кардиомониторирование, кордо- и амниоцентез). Предусматривается также наличие малой операционной для осмотра шейки зеркалами; наложения швов на шейку при истмико-цервикальной недостаточности; амниоскопии; амниоцентеза и др.

Роженица поступает в первое физиологическое отделение, которое включает в себя смотровую, родильное отделение, операционный блок (операционная), послеродовое отделение, отделение новорожденных и помещение для выписки. В небольших родовспомогательных учреждениях вместо отделений организуются соответствующие палаты.

Родильное отделение в настоящее время бывает двух типов. *Первый тип* предусматривает предродовую(ые) палату (ы), где проводится первый период родов, и помещение для проведения родов (родильный зал). Имеется малая операционная для влагалищных операций и манипуляций: операция наложения акушерских щипцов, вакуум-экстракция, швы на разрывы мягких родовых путей и т.д.

Второй тип родильного отделения (более совершенного) представляет собой боксированные помещения для родов, в каждом из которых женщины проходят все периоды родов. При необходимости в этих же залах осуществляются влагалищные операции. Для оказания пособия во время родов (прием родов) используются специальные кровати, которые выше обычных, и каждая из них может превратиться в гинекологическое кресло (чаще ножной конец вдвигается в основную часть кровати) ногодержатели размещаются в специальных гнездах и кровать становится пригодной для проведения гинекологических операций.

В родильном отделении необходимо иметь кардиомониторы, аппарат УЗИ. В каждом родильном зале должен быть столик с подогревом, на котором проводят первый туалет новорожденного. Родившегося ребенка взвешивают на специальных (электронных) весах, измеряют длину и размер головки. При рождении в асфиксии имеется все необходимое для оказания новорожденному первичной помощи (ларингоскоп, мешок Амбу, интубационные трубки, источник кислорода с измерителем потока для искусственной вентиляции легких). Должны быть подготовлены также желудочные зонды и катетеры, которые используются для санации верхних дыхательных путей и введения в сосуды пуповины лекарственных средств. В шкафчике находятся следующие медикаменты: 0,1% раствор адреналина, 4% раствор бикарбоната натрия, 0,004% раствор налоксона. В крупных родильных учреждениях все отделения дублируются с целью чередования работы их с периодом, когда в них осуществляется тщательная уборка и

дезинфекция. При родильном отделении имеется операционная для производства чревосечения (кесарево сечение), в которой при необходимости возможно осуществить удаление матки, перевязку магистральных сосудов. Операционная не отличается от таковой в общехирургических стационарах. В ней так же, как и в родильном зале имеется столик с подогревом для обработки здорового новорожденного и все необходимое для его реанимации. В операционном блоке, если в родильном зале отсутствуют условия для использования родильной кровати как гинекологического кресла, должна быть малая операционная, где осуществляются операции влагалищным доступом.

Послеродовые отделения (палаты) предназначены для размещения в них родильниц. В палатах предусматривают цикличность их работы: они заполняются приблизительно в одно время родильницами, а после их выписки подвергаются тщательной уборке и дезинфекции.

Если у родильницы возникают послеродовые инфекционные заболевания или подозрения на них, то она переводится во второе наблюдательное отделение.

Во многих акушерских отделениях в настоящее время осуществляется совместное пребывание в послеродовом периоде матери и ребенка, для чего рядом с материнской кроватью ставится детская. В палате должен быть пеленальный столик. Оптимальным при этом является размещение новорожденных на ночь в детские отделения (палаты) под наблюдение детской сестры с тем, чтобы родильница могла отдохнуть.

В послеродовом отделении, помимо палат для родильниц, имеют комнаты для сцеживания и сбора грудного молока, для введения вакцины БЦЖ новорожденным, для осуществления родильницам процедур - процедурная. Должна быть бельевая комната для хранения чистого белья. Детские палаты оснащаются кроватками для новорожденных, пеленальным столом, шкафами, в которых имеется достаточное количество белья: пеленок, простынок, распашонок, памперсов и т.д., а также соответствующего инвентаря по уходу за новорожденным: соски, бутылочки для питья и кормления, градусники.

Второе наблюдательное отделение в уменьшенном виде имеет те же отделения, что и первое: смотровая, родильное отделение, послеродовое и отделение новорожденных. Как правило, предусматриваются койки для размещения беременных.

При отдельно расположенных родовспомогательных учреждениях (не являются отделением многопрофильной больницы) в них имеется лабораторная служба, рентгеновский кабинет, кабинет функциональной диагностики. Если же родильное отделение является частью больницы, то параклинические отделения являются общими.

В настоящее время во многих крупных родовспомогательных учреждениях организуются отделения для интенсивной терапии женщин с осложненным течением беременности, родов (кровотечения экстрагенитальные заболевания, первые дни после чревосечения) и новорожденных, когда поступают недоношенные, с экстремально низкой массой, перенесшие асфиксию, с подозрением на внутричерепную травму. Каждое из этих отделений должно иметь мониторы слежения за частотой пульса, дыхания, величиной АД.

Отделение детской реанимации снабжается кюветами, в которых поддерживается необходимая температура, влажность. В отделении имеется все необходимое для осуществления реанимационных мероприятий.

Важным является наличие передвижной рентгеновской установки и аппарата УЗИ для осуществления нейросонографии.

ГЛАВА 02. АНАТОМИЯ И ФИЗИОЛОГИЯ ЖЕНСКИХ ПОЛОВЫХ ОРГАНОВ

Половые органы женщины подразделяются на наружные, располагающиеся вне полости малого таза, и внутренние - в его полости.

НАРУЖНЫЕ И ВНУТРЕННИЕ ПОЛОВЫЕ ОРГАНЫ

К наружным половым органам (*genitalia externa, s. vulva*) относятся лобок, большие и малые половые губы, клитор, преддверие влагалища (рис. 2.1).

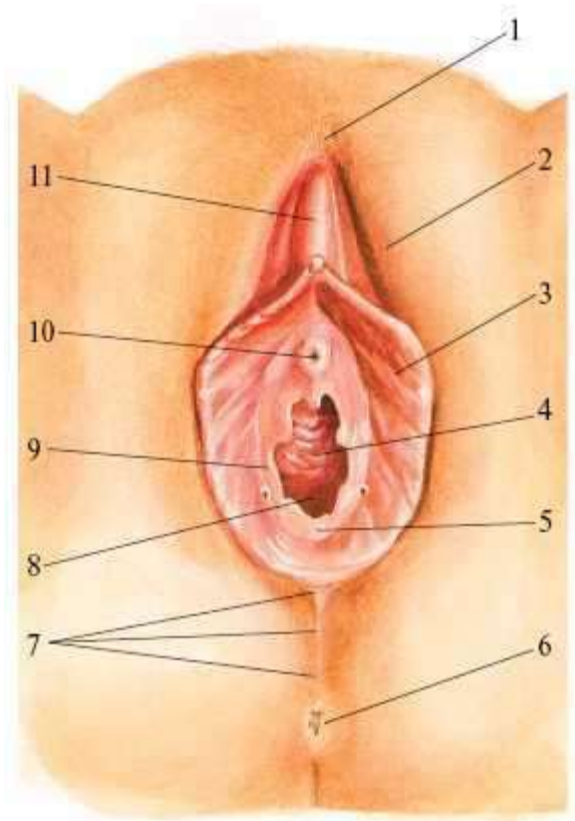


Рис. 2.1. Наружные половые органы. 1 - лобок; 2 - большая половая губа; 3 - малая половая губа; 4 - передняя стенка влагалища; 5 - задняя стенка влагалища; 6 - анус; 7 - промежность; 8 - вход во влагалище; 9 - свободный край девственной плевы; 10 - наружное отверстие мочеиспускательного канала; 11 - клитор

Лобок (*mons pubis*) - нижняя часть брюшной стенки над лонным сочленением. Кожа лобка у взрослой женщины покрыта волосами. Под кожей расположен слой жировой клетчатки.

Большие половые губы представляют собой кожные складки с жировой клетчаткой и волосистым покровом, но менее выраженным, чем на лобке. Внутренняя поверхность больших половых губ имеет потовые и сальные железы.

Соединение больших половых губ спереди и сзади носит название соответственно передней и задней спайки. Узкое пространство перед задней спайкой половых губ называют ладьевидной ямкой.

Малые половые губы (*labia pudendi minora*) - также кожные складки, но они более нежные, без волосяного покрова и без жировой клетчатки. По внешнему виду их поверхность напоминает слизистую оболочку. Между ними находится преддверие влагалища, которое становится видимым только при разведении малых половых губ.

Подходя к клитору, малые половые губы охватывают его спереди (крайняя плоть клитора) и сзади (уздечка клитора).

Клитор (*clitoris*) состоит из двух пещеристых тел и расположен между передней частью малых половых губ. Каждое из пещеристых тел заключено в фиброзную оболочку и прикреплено к лобковому симфизу с помощью поддерживающей связки. На свободном конце тела клитора находится небольшое возвышение ткани, способной к эрекции, которое называется головкой.

Луковицы преддверия (*bulbi vestibuli*) - венозные сплетения, расположенные в глубине малых половых губ и подковообразно обхватывающие преддверие влагалища.

Преддверие влагалища (*vestibulum vaginae*) у нерожавших можно видеть только после разведения малых половых губ. В преддверии видны наружное отверстие мочеиспускательного канала, вход во влагалище, прикрытое у девственниц девственной плевой, а у живших половой жизнью обрешенное остатками ее в виде гименальных бугорков. В ладьевидную ямку открываются протоки больших желез преддверия, или бартолиновых желез (*glandulae vestibulares majoris*). Железы величиной с горошину находятся у заднего края луковицы преддверия.

К внутренним половым органам (*genitalia interna*) относят влагалище, матку и ее придатки - маточные трубы и яичники (рис. 2.2).

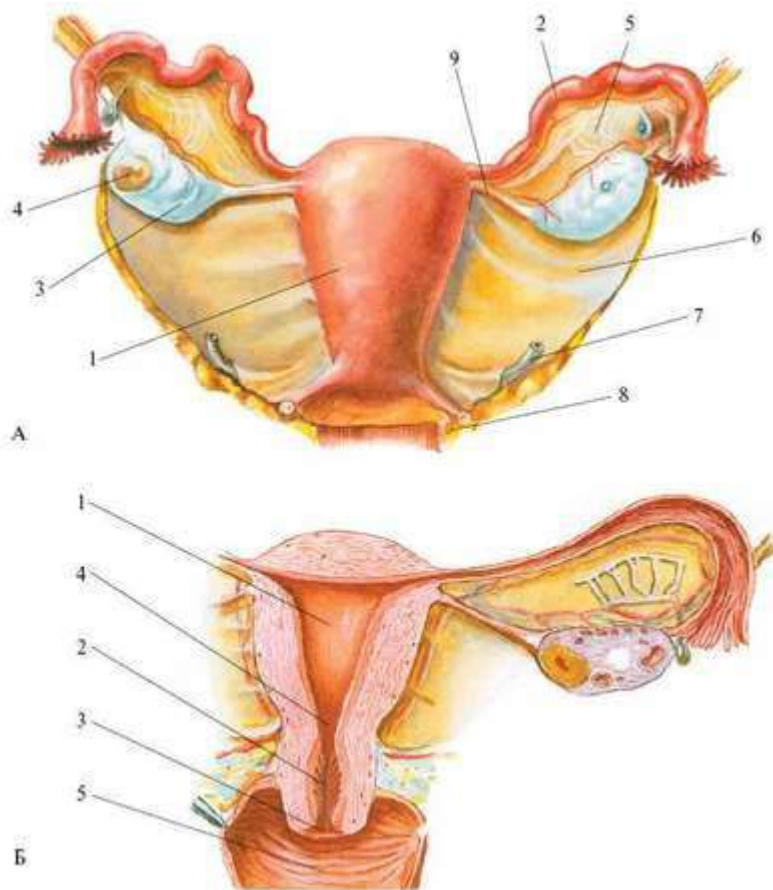


Рис. 2.2. Внутренние половые органы женщины. А. Вид сзади. 1 - задняя поверхность матки; 2 - маточная труба; 3 - яичник; 4 - предовуляционный фолликул; 5 - мезосальпикс; 6 - широкая связка матки; 7 - маточная артерия; 8 - крестцово-маточная связка; 9 - собственная связка яичника. В. Фронтальный разрез. 1 - полость матки; 2 - шейечный канал; 3 - наружный зев шейки матки; 4 - внутренний зев шейки матки; 5 - боковой свод влагалища

Влагалище (*vagina s. colpos*) проходит от входа во влагалище до шейки матки, которую обхватывает со всех сторон, образуя боковые, передний и задний своды. Задний свод значительно глубже, чем остальные. Длина влагалища на уровне заднего свода составляет около 10 см. Передняя и задняя стенки влагалища, как правило, сомкнуты. Стенка влагалища состоит из наружного и внутреннего слоя, напоминающего слизистую оболочку, но не являющуюся таковой. Покрывает внутренний слой влагалища многослойный плоский ороговевший эпителий, подвергающийся в детородном периоде циклическим изменениям в соответствии с деятельностью яичников. Сальных желез и волосяного покрова в отличие от кожи нет, но условно внутренняя стенка влагалища называется слизистой. Слизистая оболочка влагалища имеет продольные и поперечные складки, которые делают влагалище растяжимым. Растяжению влагалища способствует и наружный слой, который состоит из гладкомышечных волокон и эластической соединительной ткани. К передней стенке влагалища примыкают мочеиспускательный канал и задняя стенка мочевого пузыря, между ними имеется тонкая соединительнотканная пузырно-влагалищная перегородка. Сзади влагалище граничит с прямой кишкой. В верхней части влагалища и прямая кишка ограничивают прямокишечно-маточное (дугласово) пространство, представляющее собой нижнюю часть брюшной полости. Изнутри прямокишечно-влагалищное пространство покрыто брюшиной.

Матка (*uterus*) - мышечный орган, состоящий из тела (5 см) и шейки (2,5 см). Матка расположена по средней линии малого таза между мочевым пузырем и прямой кишкой. Форму матки сравнивают с перевернутой грушей.

Матка представляет собой мышечный орган, в котором мышечные волокна, чередуясь с соединительнотканями, составляют сложную архитектуру. В теле матки преобладают продольно расположенные волокна, в шейке - расположенные циркулярно. Граница между телом и шейкой матки носит название перешейка. В перешейке мышцы расположены циркулярно, а слизистая оболочка напоминает таковую тела матки. Шейка матки частично входит во влагалище - влагалищная часть (*portio vaginalis*), а частично расположена над влагалищем (*portio supravaginalis*).

При фронтальном разрезе матки сомкнутая спереди назад полость имеет вид равнобедренного треугольника, вершина которого переходит в шейечный канал. В углах у основания треугольника видны отверстия, открывающиеся в маточные трубы (*ostium uterinum tubae*). Шеечный канал имеет веретенообразную форму с некоторым расширением в срединной части. Полость матки покрыта слизистой оболочкой и эндометрием (*endometrium*), представляющим собой однослойный цилиндрический эпителий, в строении которого имеются простые трубчатые железы. Слизистая оболочка матки подвергается циклическим изменениям в соответствии с менструальным циклом. Она состоит из базального слоя, являющегося источником для регенерации функционального слоя, который отпадает во время менструации. В функциональном слое различают поверхностный - компактные эпителиальные клетки и промежуточный, или спонгиозный, слой. Снаружи матка частично покрыта брюшиной, которая спереди переходит с мочевого пузыря на матку, образуя пузырно-маточную складку (в области перешейка). Сзади брюшина спускается ниже и переходит на прямую кишку, выстилая прямокишечно-маточное пространство. С боков от матки брюшина образует складки, которые охватывают маточные (фаллопиевы) трубы и спускаются вниз, образуя широкую связку матки. Край широкой связки проходит от трубы к брюшине боковой стенки таза (воронко-тазовая связка).

Маточные трубы (*tubae uterinae*). Длина трубы составляет 9-10 см. В трубе различают три отдела: интрамуральный отдел, проходящий в толщу стенки матки; далее следует узкая часть трубы - перешеек, а затем - извитая часть - ампулярный отдел. Заканчивается труба бахромками - фимбриальным концом. Одна-две фимбрии прикрепляются к поверхности яичника.

Стенка маточной трубы образована тремя слоями: наружным слоем, состоящим в основном из брюшины (серозной оболочке), промежуточным гладким мышечным слоем (миосальпинкс) и слизистой оболочкой (эндосальпинкс). Слизистая оболочка представлена реснитчатым эпителием и имеет продольные складки.

Яичники (*ovarii*) - женские гонады - расположены сзади широкой связки, прикрепляясь к ней передней поверхностью с помощью двухслойной складки брюшины. Задняя поверхность яичников свободна от брюшины, имеет беловато-розовый цвет, неровную поверхность. В среднем ширина яичника составляет 2 см, длина - 4 см и толщина - 1 см. Яичники покрыты зародышевым эпителием, под которым находится слой соединительной ткани - белочная оболочка. В яичнике различают наружный корковый и внутренний мозговой слои. В соединительной ткани мозгового слоя проходят сосуды и нервы. В корковом слое среди соединительной ткани находится множество фолликулов на разных стадиях развития.

К связкам, подвешивающим и поддерживающим яичник, относятся воронкотазовая, собственная связки и мезосальпинкс (см. рис. 2.2). В связках яичника проходят сосуды. Воронкотазовая связка представляет собой верхний край широкой маточной связки, который от фимбриального конца трубы и яичника идет к боковой стенке таза. Собственная связка таза расположена между медиальным краем яичника и углом матки. Под истмическим отделом трубы короткая брыжейка подвешивает яичник к заднему листку широкой связки матки. В связках проходят сосуды, питающие яичник.

Парными связками, удерживающими внутренние женские половые органы, являются круглые, широкие связки матки, воронкотазовые, крестцово-маточные.

Спереди от матки находятся круглые связки матки. Пройдя паховый канал, круглые связки матки веерообразно разветвляются в клетчатке лобка и больших половых губ. Круглые связки удерживают матку в положении наклона впереди.

Широкие связки матки (*lig. latae uteri*) представляют собой дубликатуру брюшины, которая идет от ребер матки к боковым стенкам таза. Вверху связки покрывают маточную трубу, сзади к ней прилежат яичники. Между листками широкой связки находятся клетчатка, нервы, сосуды.

Продолжением широких связок сбоку являются воронкотазовые связки (*lig. infundibulopelvicum, s. lig. suspensorium ovarii*).

Сзади от матки к прямой кишке идут крестцово-маточные связки (*lig. sacrouterinum*), представляющие собой мышечные пучки, удерживающие матку. Сверху связки покрыты брюшиной.

ПРОМЕЖНОСТЬ И ТАЗОВОЕ ДНО

Промежность представляет собой мягкие ткани, расположенные в выходе малого таза. Ее границами являются нижний край лонного сочленения спереди, верхушка копчика сзади и седалищные бугры по бокам. Мышцы в области промежности составляют тазовое дно, которое имеет большое значение для правильного положения женских половых органов в полости малого таза. Мышцы тазового дна покрыты фасциями и окружают прямую кишку, влагалище и мочеиспускательный канал.

Мышцы тазового дна условно делят на три слоя. Под кожей и поверхностной фасцией расположены седалищно-пещеристая и губчато-луковичная, а также поперечная поверхностная мышцы. Сухожилия этих мышц соединяются по средней линии в сухожильном центре промежности (рис. 2.3): седалищно-пещеристая мышца покрывает кожу клитора, отходя от седалищной кости; луковично-пещеристая мышца покрывает

луковицу преддверия и входит в перинеальное тело; поверхностная поперечная мышца промежности проходит от седалищного бугра к сухожильному центру.

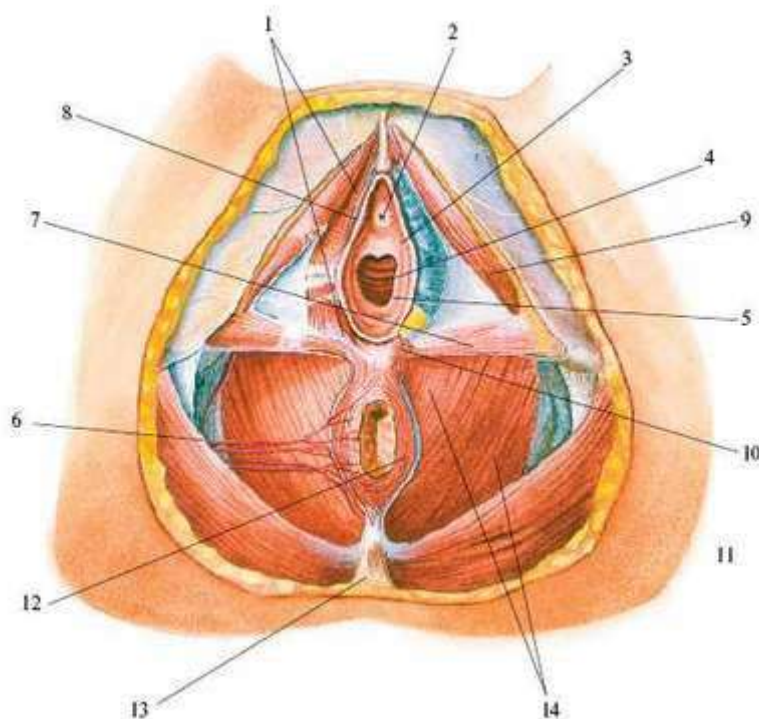


Рис. 2.3. Женская промежность. 1 - мочеполовая диафрагма; 2 - наружное отверстие мочеполового канала; 3 - малая половая губа; 4 - вход во влагалище; 5 - край девственной плевы; 6 - внутренняя половая артерия; 7 - поверхностная поперечная мышца промежности; 8 - мышцы сфинктера мочеиспускательного канала и влагалища; 9 - седалищно-пещеристая мышца; 10 - луковично-пещеристая мышца (отрезана); 11 - сухожильный центр промежности; 12 - наружный сфинктер заднего прохода; 13 - анально-копчиковая связка; 14 - мышца, поднимающая задний проход (*m. pubococcygeus*, *m. iliococcygeus*, *m. ischio coccygeus*)

Под этим слоем мышц тазового дна располагается второй слой, составляющий мочеполовую диафрагму, которая служит запирающим аппаратом для мочеиспускательного канала и влагалища. Мочеполовая диафрагма представляет собой слившиеся листки фасции, натянутой между лонными костями, и содержащейся в них глубокой поперечной мышцы, которая проходит от внутренней поверхности нижнего края лонного сочленения и входит в перинеальное тело влагалища. В анальной области находится сфинктер прямой кишки, мышцы которого расположены вокруг прямой кишки и входят в сухожильный центр промежности. Наиболее глубоким слоем мышц является мышца, поднимающая задний проход (*m. levator ani*), состоящая из трех парных мышц: 1) лобково-копчиковой мышцы (*m. pubo-coccygeus*), медиальные пучки которой охватывают половую щель с проходящими через нее органами; 2) подвздошно-копчиковой мышцы (*m. ilio-coccygeus*), составляющей среднюю часть мышцы, поднимающей заднепроходное отверстие; 3) седалищно-копчиковой мышцы (*m. ischiococcygeus*), составляющая заднюю часть мышечного купола. Основания всех этих мышц прикреплены спереди к внутренней поверхности лонного сочленения и к горизонтальной ветви лобковой кости, с боков - к сухожильной дуге (*arcustendineus*), сзади - к седалищной кости.

Мышца, поднимающая задний проход, укрепляет заднюю стенку влагалища. Ей отводится основная роль в удержании органов малого таза.

КРОВΟΣНАБЖЕНИЕ НАРУЖНЫХ И ВНУТРЕННИХ ПОЛОВЫХ ОРГАНОВ

Кровоснабжение наружных половых органов осуществляется в основном внутренней половой (срамной) и лишь частично веточками бедренной артерии.

Конечными ветвями внутренней подвздошной артерии являются внутренняя половая артерия и нижняя прямокишечная артерия, от которой отходят сосуды, питающие влагалище. Внутренняя половая артерия (*a. pudenda interna*) через большое седалищное отверстие покидает полость малого таза, и ее ветви снабжают кровью кожу и мышцы вокруг заднего прохода, промежность, включая большие и малые половые губы, клитор.

Наружная поверхностная половая артерия (*r. pudenda, s. superficialis*) отходит от бедренной артерии, ее ветви снабжают большие половые губы, влагалище (см. рис. 2.3).

Вены, несущие кровь от промежности, являются в основном ветвями внутренней подвздошной вены. Большею частью они сопровождают артерии. Исключение составляет глубокая дорсальная вена клитора, которая отводит кровь из эректильной ткани клитора через щель ниже лобкового симфиза в венозное сплетение вокруг шейки мочевого пузыря. Наружные половые вены, проходя латерально, отводят кровь от большой половой губы и входят в большую подкожную вену ноги.

Кровоснабжение внутренних половых органов осуществляется из аорты. Органы малого таза снабжают кровью маточная (*a. uterina*) и яичниковая артерии (*a. ovarica*). Маточная артерия отходит от внутренней подвздошной или подчревной артерии, спускается вниз, проходит над мочеточником, подходит к ребру матки, на уровне шейки подразделяясь на восходящую и нисходящую ветви. Восходящая ветвь идет вверх по латеральному краю тела матки, снабжая ее артериальными стволами, расположенными в поперечном направлении, диаметр которых уменьшается по мере приближения к средней линии матки (рис. 2.4). Восходящая ветвь маточной артерии доходит до маточной трубы и разделяется на трубную и яичниковую ветви. Трубная ветвь идет к брыжейке маточной трубы (*mesosalpinx*), питая трубу, яичниковая проходит в брыжейке яичника (*mesovarium*), где она анастомозирует с яичниковой артерией. Нисходящая ветвь маточной артерии снабжает кровью шейку, купол и верхнюю треть влагалища.

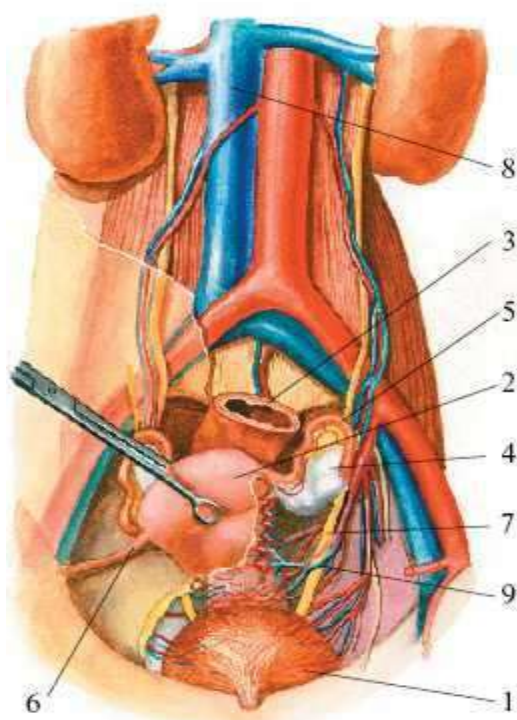


Рис. 2.4. Соотношение органов малого таза. 1 - мочевого пузыря; 2 - матка; 3 - прямая кишка; 4 - яичник; 5 - труба; 6 - круглая связка матки; 7 - мочеточник; 8 - аорта; 9 - маточная артерия

Яичниковая артерия отходит либо от аорты, либо (чаще слева) от почечной артерии. Спускаясь вместе с мочеточником вниз, яичниковая артерия проходит в воронкотазовой или подвешивающей связке (*lig. infundibulo-pelvicum*), отдавая ветвь яичнику и трубе. Яичниковая артерия анастомозирует с ветвью маточной артерии, снабжая кровью яичник.

Артерии половых органов сопровождаются хорошо развитыми венозными сосудами.

ЛИМФАТИЧЕСКАЯ СИСТЕМА

Лимфатические сосуды, отводящие лимфу от наружных половых органов и нижней трети влагалища, идут к паховым лимфатическим узлам. Лимфатические пути, отходящие от средней верхней трети влагалища и шейки матки, идут к лимфатическим узлам, располагающимся по ходу подчревных и подвздошных кровеносных сосудов.

Лимфа из нижней части матки поступает в основном в крестцовые, наружные подвздошные и общие подвздошные лимфатические узлы; часть лимфы также поступает в нижние поясничные узлы вдоль брюшной аорты и в поверхностные паховые узлы. Большая часть лимфы из верхней части матки оттекает в латеральном направлении в широкой связке матки, где она соединяется с лимфой, собирающейся из маточной трубы и яичника. Далее через связку, подвешивающую яичник, по ходу яичниковых сосудов лимфа поступает в лимфатические узлы, расположенные вдоль нижнего отдела брюшной аорты. Из яичников лимфа отводится по сосудам, располагающимся вдоль яичниковой артерии, и идет к лимфатическим узлам, лежащим на аорте и нижней половой вене. Между указанными лимфатическими сплетениями существуют связи - лимфатические анастомозы.

ИННЕРВАЦИЯ

Иннервация половых органов осуществляется от симпатических и спинномозговых нервов.

Волокна симпатической части вегетативной нервной системы идут от солнечного сплетения и на уровне V поясничного позвонка образуют верхнее подчревное сплетение (*plexus hipogastricus superior*). От него отходят волокна, образующие правое и левое нижние подчревные сплетения (*plexus hipogastricus superior et dexter inferior*). Нервные волокна от этих сплетений идут к мощному маточно-влагалищному, или тазовому, сплетению (*plexus uterovaginalis, s. pelvicus*).

Маточно-влагалищные сплетения располагаются в параметральной клетчатке сбоку и сзади от матки на уровне внутреннего зева и шеечного канала. К этому сплетению подходят ветви тазового нерва (*n. pelvicus*). Симпатические и парасимпатические волокна, отходящие от маточно-влагалищного сплетения, иннервируют влагалище, матку, внутренние отделы маточных труб, мочевого пузыря.

Яичники иннервируются симпатическими и парасимпатическими нервами из яичникового сплетения (*plexus ovaricus*).

Наружные половые органы и тазовое дно в основном иннервируются половым нервом (*n. pudendus*).

Газовая клетчатка хорошо развита в полости малого таза, окружает все его органы, образуя следующие отделы: пред- и околопузырный; околоматочный и околовлагалищный; околокишечный. На одних участках клетчатка рыхлая, на других тяжистая, но все ее отделы связаны между собой.

ГЛАВА 03. ПОДГОТОВКА РЕПРОДУКТИВНОЙ СИСТЕМЫ К БЕРЕМЕННОСТИ

Репродуктивная функция женщины сопряжена с беременностью и родами для воспроизводства потомства. Беременность может наступить только после созревания системы репродукции, которая включает в себя яичники и матку, а также регулирующие их деятельность механизмы нейрогормонально-гуморальной системы.

Репродуктивный, или детородный, период - один из самых длительных в жизни женщины. В связи с состоянием репродуктивной системы различают: внутриутробный период; период новорожденности (до 1 года); детства (до 7-8 лет); полового созревания - препубертатный (до 14 лет) и пубертатный (до 17 лет); детородный, или репродуктивный (до 40-45 лет). Далее наступает последняя менструация - менопауза (*menos* - месяц, *pauses* - окончание), а затем следует постменопауза, связанная с постепенным увяданием организма. 2-3 года до менопаузы (пременопауза) и 2 года после нее (ранняя постменопауза) называют периодом перименопаузы. Пременопауза представляет собой переходный период, который ранее назывался климактерическим (*climak* - лестница, переход). В это время постепенно угасает функция яичников, наблюдается дисбаланс гормонов, участвующих в регуляции репродуктивной функции.

Выделение этих периодов жизни женщины в определенной мере условно, так как индивидуальные колебания чрезвычайно велики. Большое значение имеют национальность, условия жизни, особенности климата. Так, в южных районах препубертатный и пубертатный периоды, а также менопауза у женщин наступают раньше.

Отражением зрелости репродуктивной системы является установление менструального цикла.

МЕНСТРУАЛЬНЫЙ ЦИКЛ

Менструальный цикл подразумевает циклически повторяющиеся изменения во всем организме женщины, преимущественно в репродуктивной системе, внешним проявлением которых служат кровяные выделения из половых органов - менструации. На протяжении менструального цикла в яичниках и эндометрии обеспечивается созревание яйцеклетки, а в случае оплодотворения - имплантация зародыша в подготовленную слизистую оболочку матки.

Менструации - повторяющиеся с определенным интервалом кровяные выделения из половых путей в течение репродуктивного периода. В норме менструации отсутствуют во время беременности и лактации.

Первая менструация (менархе) наступает в 10-12 лет до созревания яйцеклетки или она может быть следствием созревания ее. Следовательно, половой акт, произошедший до первой менструации, может привести к беременности. После менархе менструации либо сразу становятся регулярными, либо в течение 1-1,5 лет наступают через 2-3 мес и только по прошествии этого времени становятся регулярными. Появление менструаций еще не свидетельствует о готовности организма к вынашиванию беременности. Если беременность наступила до 17 лет, то беременных относят к категории "юных" первородящих. Считают, что "юные первородящие" ни в физическом, ни тем более в

психологическом плане не готовы к рождению и воспитанию ребенка. Женский организм полностью готов к родам в возрасте 17-18 лет.

Большинство акушеров 1-й день менструации принимают за 1-й день менструального цикла, но некоторые ученые предлагают исчислять начало цикла со дня овуляции, и тогда дни перед овуляцией, начиная с 1-го дня предшествующей менструации, обозначают отрицательной величиной, а дни от овуляции к последующей менструации - положительной (-14 -8; -6 -4; -2 0; +2 +4; +6 +8; +10 +14).

Продолжительность менструального цикла у 60% женщин составляет 28 дней. Эту величину принимают за основную, по отношению к ней принято рассчитывать длительность отдельных фаз цикла. Однако эта величина в норме может колебаться от 21 до 35 дней. Длительность менструации 3-7 дней, кровопотеря составляет 40-60 мл.

Созревание яйцеклетки в яичнике и секреторные преобразования эндометрия отражают циклические изменения в организме женщины - менструальный цикл, они и определяют возможность наступления беременности.

ЯИЧНИКИ

Менструальный цикл имеет две четкие фазы: 1-я фаза - фолликулиновая, 2-я - лютеиновая. В 1-ю фазу происходит рост фолликула (фолликулогенез) и созревание яйцеклетки, что приводит к овуляции - нарушению целостности фолликула и попаданию яйцеклетки в брюшную полость, во 2-ю, лютеиновую, фазу на месте разорвавшегося фолликула образуется желтое тело. При рождении в яичниках девочки находится примерно 2 млн примордиальных фолликулов. Их основная масса претерпевает атретические изменения в течение всей жизни, и только очень небольшая часть проходит полный цикл развития от примордиального до зрелого с образованием в последующем желтого тела. Ко времени менархе в яичниках содержится 200-400 тыс. примордиальных фолликулов. На протяжении одного менструального цикла развивается, как правило, только один фолликул с яйцеклеткой. Созревание большего числа фолликулов способствует многоплодной беременности.

В фолликулогенезе различают образование примордиального фолликула, преантрального, антрального, доминантного (рис. 3.1).

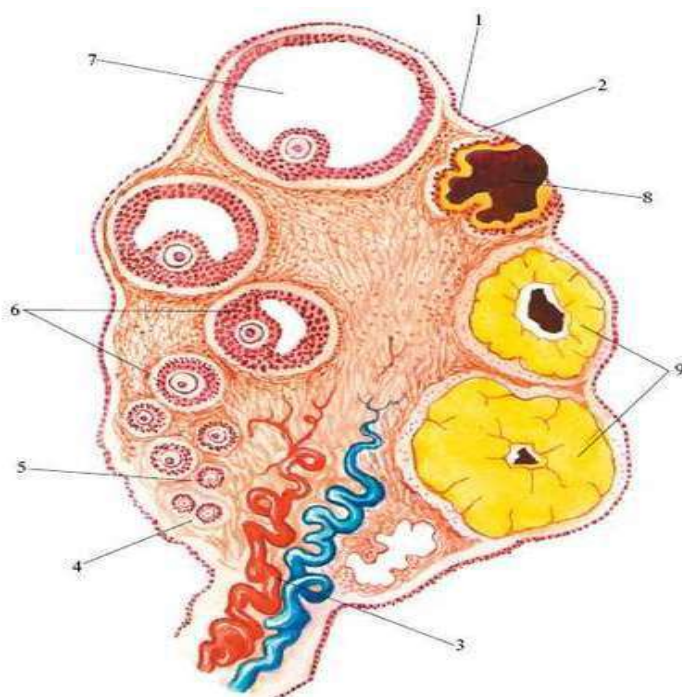


Рис. 3.1. Строение яичника. Этапы развития доминантного фолликула. 1 - зародышевый эпителий; 2 - белочная оболочка; 3 - сосуды яичника (конечная ветвь яичниковой артерии); 4 - примордиальный фолликул; 5- преантральный фолликул; 6 - антральный фолликул; 7 - преовуляторный фолликул; 8- овуляция; 9 - желтое тело

Примордиальный фолликул представляет собой незрелую яйцеклетку, окруженную фолликулярным и гранулезным (зернистым) эпителием. Снаружи фолликула имеются соединительные тека-клетки вытянутой формы. В течение менструального цикла от 3 до 30 примордиальных фолликулов преобразуются в преантральные.

Преантральный, или первичный, фолликул больше примордиального из-за пролиферации гранулезного слоя. Яйцеклетка несколько увеличена и окружена блестящей оболочкой - *zonapellicida*.

Гранулезные клетки антрального, или вторичного, фолликула увеличиваются и продуцируют фолликулярную жидкость, которая, накапливаясь, образует полость яйцеклетки.

Доминантный (преовуляторный) фолликул выделяется к 8-му дню цикла из антральных фолликулов. Он самый крупный, диаметром до 20 мм (рис. 3.2.). Доминантный фолликул имеет богато васкуляризированный слой гранулезных клеток и тека-клеток. Наряду с ростом доминантного фолликула созревает яйцеклетка (ооцит), в которой происходит мейоз. Образование доминантного фолликула сопровождается обратным развитием, или атрезией, остальных вступивших в развитие (рекрутированных) фолликулов.

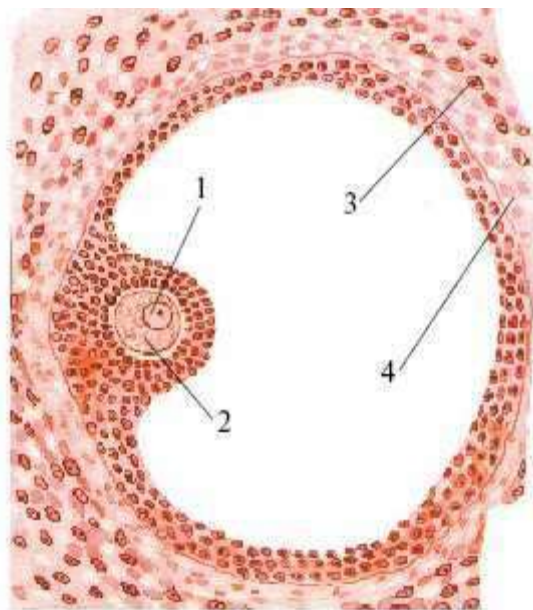


Рис. 3.2. Зрелый фолликул. 1 - ооцит; 2 - гранулезные клетки; 3 - тека-клетки; 4 - базальная мембрана

Овуляция - разрыв созревшего доминантного фолликула и выход из него в брюшную полость яйцеклетки. Овуляция сопровождается кровотечением из разрушенных капилляров. После выхода яйцеклетки в полость фолликула быстро вырастают образующиеся капилляры. Гранулезные клетки подвергаются лютеинизации: в них увеличивается объем цитоплазмы и появляются липидные включения - образуется желтое тело.

Желтое тело - транзитное гормонально-активное образование, которое вне зависимости от продолжительности менструального цикла функционирует в течение 14 дней. Если беременность не наступает, то желтое тело регрессирует, если же происходит оплодотворение, то оно прогрессирует и достигает своего апогея.

Рост, созревание фолликула и образование желтого тела сопровождаются продуцированием половых гормонов как гранулезными клетками фолликула, так и тека-клетками.

К половым стероидным гормонам яичника относятся эстрогены, прогестерон и андрогены. 90% этих гормонов находится в связанном состоянии, оставшиеся 10% дают биологический эффект.

Эстрогены подразделяются на три фракции различной активности: эстрадиол, эстриол, эстрон. Наиболее активен эстрадиол, наименее - эстрон. Количество половых гормонов меняется на протяжении менструального цикла, что определяется активностью гранулезных клеток. По мере роста фолликула увеличивается синтез всех половых гормонов, но преимущественно эстрогенов. В период от овуляции до начала менструации к эстрогенам присоединяется прогестерон, выделяемый клетками желтого тела. Андрогены выделяются в яичнике межфолликулярными клетками и тека-клетками, их уровень на протяжении менструального цикла не меняется.

Таким образом, в фазу созревания фолликула происходит преимущественно секреция эстрогенов (рис. 3.3), в фазу образования желтого тела - прогестерона. Половые гормоны, синтезируемые яичниками, влияют на ткани- и органы-мишени, содержащие рецепторы к ним: это половые органы (матка, молочные железы), губчатое вещество костей, мозг, эндотелий и гладкие мышечные клетки сосудов, миокард, кожа и ее придатки (волосяные фолликулы и сальные железы) и др.

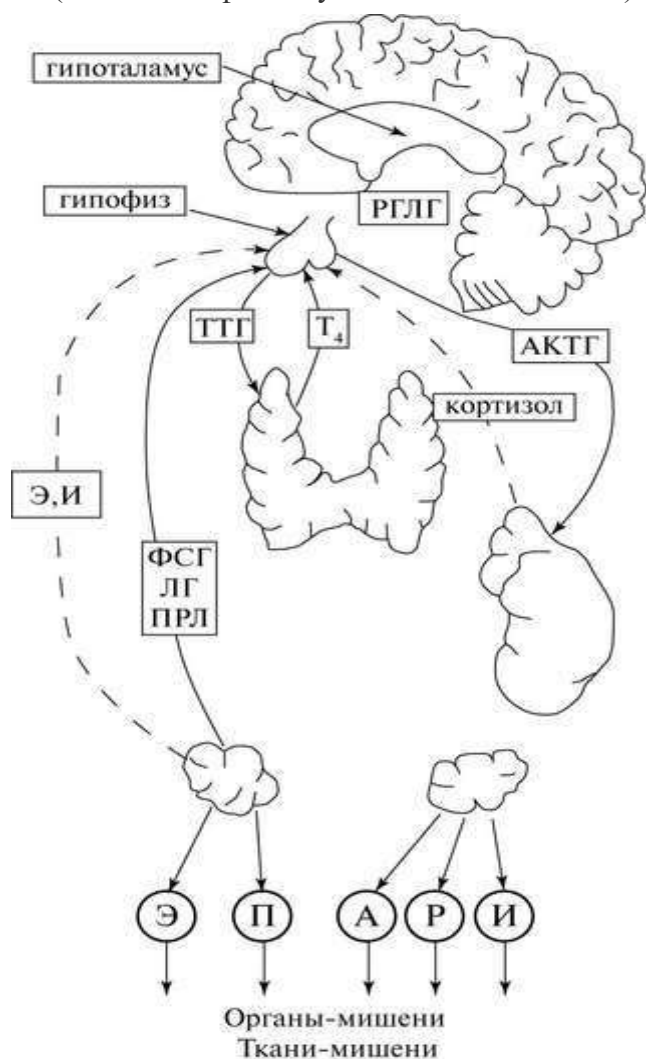


Рис. 3.3. Регуляция репродуктивной функции женщины (схема). РГЛГ - рилизинг-гормоны; ТТГ - тиреотропный гормон; АКТГ - адренкортикотропный гормон; ФСГ -

фолликулостимулирующий гормон; ЛГ - лютеинизирующий гормон; Прл - пролактин; П - прогестерон; Э - эстрогены; А - андрогены; Р - релаксин; И - ингибин

Все половые гормоны не только определяют функциональные изменения в самой репродуктивной системе. Они активно влияют на обменные процессы в других органах и тканях, имеющих рецепторы к половым стероидам (половые органы, матка, молочные железы, мозг, губчатое вещество костей, эндотелий). Эти рецепторы могут быть как цитоплазмными (цитозоль-рецепторы), так и ядерными. Цитоплазмные рецепторы строго специфичны к эстрогенам, прогестерону и тестостерону. Стероиды проникают в клетку-мишень, связываясь со специфическими рецепторами соответственно с эстрогенами, прогестероном, тестостероном. Гормон-рецептор поступает в ядро, где он связывается с хроматином и через ДНК и РНК начинается синтез белков. Ядерные рецепторы могут быть акцепторами не только стероидных гормонов, но и аминокислот, инсулина и глюкагона.

В коже под влиянием эстрадиола и тестостерона активируется синтез коллагена, что способствует поддержанию ее эластичности. Повышенная сальность, акне, фолликулиты, пористость и избыточное оволосение ассоциируются с усилением воздействия андрогенов.

В костях эстрогены, прогестерон и андрогены поддерживают нормальное ремоделирование, предупреждая костную резорбцию.

Баланс эстрогенов и андрогенов предопределяет как активность метаболизма, так и распределение жировой ткани в организме.

Половые стероиды (прогестерон) заметно модулируют работу гипоталамического центра терморегуляции.

С рецепторами к половым стероидам в ЦНС, в структурах гиппокампа, регулирующих эмоциональную сферу, а также в центрах, контролирующих вегетативные функции, связывают феномен "менструальной волны" в дни, предшествующие менструации. Этот феномен проявляется разбалансировкой процессов активации и торможения в коре мозга, колебаниями тонуса симпатической и парасимпатической систем (особенно заметно влияющих на функционирование сердечно-сосудистой системы), а внешне проявляется изменением настроения и некоторой раздражительностью. У здоровых женщин эти изменения, однако, не выходят за физиологические границы.

Помимо стероидных гормонов, яичники выделяют и другие биологически активные соединения: простагландины, окситоцин, вазопрессин, релаксин, эпидермальный фактор роста (ЭФР), инсулиноподобные факторы роста (ИПФР-1 и ИПФР-2).

Полагают, что факторы роста способствуют пролиферации клеток гранулезы, росту и созреванию фолликула, селекции доминирующего фолликула.

В процессе овуляции определенную роль играют простагландины F2a и E2, а также содержащиеся в фолликулярной жидкости протеолитические ферменты, коллагеназа, окситоцин, релаксин. Овуляция тесно связана с увеличением (пиком) эстрогенов.

Циклическая секреция половых гормонов (эстрогены, прогестерон) приводит к двухфазным изменениям эндометрия, направленным на восприятие оплодотворенного плодного яйца.

ЦИКЛИЧЕСКИЕ ИЗМЕНЕНИЯ В СЛИЗИСТОЙ ОБОЛОЧКЕ МАТКИ (ЭНДОМЕТРИИ). ПОДГОТОВКА К БЕРЕМЕННОСТИ

Слизистая оболочка матки во время менструации отторгается и впоследствии под влиянием эстрогенов проходит фазу пролиферации и под преимущественным воздействием прогестерона - фазу секреции. После отторжения функционального слоя эндометрия во время менструации тело матки изнутри покрыто тонким базальным слоем (1-2 мм). Железы узкие, прямые, короткие, выстланы низким цилиндрическим эпителием. Клетки функционального слоя образуются из клеток базального. Эти изменения осуществляются как в железах, так в строме функционального слоя эндометрия. В фазу пролиферации под влиянием эстрогенов увеличивается высота эпителиальных клеток, эпителий из однорядного в начале пролиферации превращается к моменту овуляции в многорядный. Железы удлиняются и становятся извитыми. Возрастает число митозов. Строма слизистой оболочки становится отечной и разрыхляется, в ней увеличиваются ядра клеток и объем цитоплазмы. Толщина эндометрия достигает 8 мм. Продолжительность фазы секреции 12-14 дней. Эндометрий способен не только воспринимать влияние эстрогенов, но и синтезировать их путем превращения андростендиона и тестостерона с участием ароматазы. Подобный локальный путь образования эстрогенов усиливает их воздействие на пролиферативный процесс.

В фазу секреции число рецепторов к эстрогенам в эндометрии снижается и пролиферация клеток эндометрия тормозится. Под влиянием прогестерона в клетках эндометрия появляются гликогенсодержащие вакуоли, в железах появляется секрет, который содержит гликоген, гликопротеиды, гликозамингликаны. В фазу секреции в функциональном слое определяется два слоя клеток: поверхностный, более компактный, и спонгиозный, имеющий губчатое строение.

На 6-7-й день после овуляции (20-21-й день менструального цикла) имеются наилучшие условия для имплантации оплодотворенной яйцеклетки. С 21-го дня менструального цикла наблюдается децидуальная реакция стромы эндометрия, напоминающая таковую при беременности. К 26-му дню децидуальная реакция (скопление клеток, богатых гликогеном) становится максимальной. Полагают, что эти клетки играют большую роль в инвазии трофобласта. Спиральные артерии в этот период менструального цикла значительно извиты. Приблизительно за 2 дня до менструации в строме эндометрия происходит скопление нейтрофилов, мигрирующих из кровяного русла.

Если оплодотворение не происходит, наступает инволюция желтого тела. Содержание в крови как эстрогенов, так и прогестерона падает, что способствует менструации.

Менструация. Под влиянием снижения содержания в крови половых гормонов возникают спазм спиральных артерий, ишемия и некроз, эндометрия. В результате недостаточного снабжения кровью эндометрия высвобождаются лизосомные протеазы, вновь наступает расширение сосудов, что приводит к отторжению некротизированной ткани функционального слоя с нарушением целостности стенок сосудов - менструации.

В наступлении менструации большую роль играют простагландины. Простагландин F_{2a} оказывает сосудосуживающее действие на спиральные артерии, приводящее к ишемии эндометрия. Кроме того, простагландин F_{2a} способствует сокращению миометрия, а следовательно, удалению отторгнутой слизистой оболочки матки. Увеличение выделения простагландинов во время менструации связывают с выделением лизосомами некоторых ферментов.

С самого начала менструации происходит регенерация клеточного состава эндометрия из базальных клеток, которая завершается к 4-5-му дню менструального

цикла. Параллельно восстанавливается целостность разрушенных артериол, вен, капилляров.

Эндометрий способен синтезировать не только эстрогены, но пролактин.

Двухфазные изменения в яичниках, матке и во всем организме женщины определяются системой, регулирующей репродуктивную функцию организма.

РЕГУЛЯЦИЯ РЕПРОДУКТИВНОЙ ФУНКЦИИ

Регуляция репродуктивной функции определяется взаимодействием с нейроэндокринной системой, включающей в себя центральные (интегрирующие) отделы, промежуточные звенья и периферические, эффекторные структуры. Взаимосвязь желез внутренней секреции, входящих в систему регуляции репродуктивной функции, и органов-мишеней определяется прежде всего специфическими рецепторами. Рецепторы располагаются на цитоплазматической мембране и затем поступают в ядро клетки, связываясь с ДНК. Ядро гормонально зависимой клетки является акцептором не только гормонов, но и аминокислот, инсулина, глюкагона и др. ДНК после связи с гормонами оказывает специфическое действие на метаболизм.

В регуляции репродуктивной системы выделяют пять уровней, которые действуют по принципу прямой и обратной связи благодаря наличию во всех звеньях цепи рецепторов к половым и гонадотропным гормонам.

Первым (высшим) уровнем регуляции репродуктивной системы являются кора головного мозга, гипоталамус и экстрагипоталамические церебральные структуры, лимбическая система, гиппокамп, миндалевидное тело.

О роли ЦНС в регуляции менструального цикла было известно до выделения гормонов и нейросекретов. Наблюдали прекращение менструаций при стрессах, при очень большом желании иметь беременность или при боязни забеременеть у женщин с неустойчивой психикой. В настоящее время в коре головного мозга, в гипоталамусе и экстрагипоталамических структурах выявлены специфические рецепторы к половым гормонам. Кроме того, в ответ на внешние и внутренние раздражители в коре и подкорковых структурах происходят синтез и выделение нейротрансмиттеров и нейропептидов, которые влияют прежде всего на гипоталамус, способствуя синтезу и выделению рилизинг-гормона.

Корой головного мозга выделяются эндогенные опиоидные пептиды (ЭОП): энкефалины, эндорфины и динарфины. Эти вещества обнаруживаются не только в различных структурах мозга и вегетативной нервной системы, но и в печени, легких, поджелудочной железе и других органах, а также в некоторых биологических жидкостях (плазма крови, содержимое фолликула). По современным представлениям, ЭОП оказывает воздействие на гипоталамус.

К важнейшим *нейротрансмиттерам*, т.е. веществам-передатчикам, относятся норадреналин, дофамин, гамма-аминомасляная кислота (ГАМК), ацетилхолин, серотонин и мелатонин.

Церебральные нейротрансмиттеры регулируют выработку гонадотропин-рилизинг гормона (ГнРГ): норадреналин, ацетилхолин и ГАМК стимулируют их выброс, а дофамин и серотонин оказывают противоположное действие.

Нейропептиды (эндогенные опиоидные пептиды, кортикотропин-рилизинг фактор и галанин) также влияют на функцию гипоталамуса и на сбалансированность функционирования всех звеньев репродуктивной системы.

Вторым уровнем регуляции репродуктивной системы является гипоталамус, в котором секретируются стимулирующие (либерины) и блокирующие (станины) нейрогормоны. Клетки, которые выделяют нейрогормоны (пептидергические нейроны), обладают свойствами как нейронов, так и эндокринных желез.

Гипоталамус секретирует ГнРГ, содержащие фолликулостимулирующий (РГФСГ - фоллиберин) и лютеинизирующий (РГЛГ - люлиберин) гормоны, которые воздействуют на гипофиз.

Рилизинг-гормон ЛГ (РГЛГ - люлиберин) выделен, синтезирован и подробно описан. Выделить и синтезировать рилизинг-фолликулостимулирующий гормон до настоящего времени не удалось. Однако установлено, что декапептид РГЛГ и его синтетические аналоги стимулируют выделение гонадотропами не только ЛГ, но и ФСГ. В связи с этим принят один термин для гонадотропных либеринов - гонадотропин-рилизинг гормон (ГнРГ), по сути являющийся синонимом РГЛГ.

Секреция ГнРГ генетически запрограммирована и носит пульсирующий (цирхоральный) характер: пики усиленной секреции гормона продолжительностью несколько минут сменяются 1-3-часовыми интервалами относительно низкой секреторной активности. Частота и амплитуда секреции ГнРГ в преовуляторный период на фоне максимального выделения эстрадиола значительно больше, чем в раннюю фолликулярную и лютеиновую фазы.

Деятельность гипоталамуса тесно связана с функцией гипофиза (рис. 3.3).

К третьему уровню регуляции относится передняя доля гипофиза (аденогипофиз), в котором синтезируются фолликулостимулирующий гормон, или фоллитропин (ФСГ); лютеинизирующий, или лютропин (ЛГ); пролактин (ПрЛ); адренкортикотропный (АКТГ); соматотропный (СТГ); тиреотропный или тиролиберин (ТТГ); ФСГ, ЛГ, ПрЛ воздействуют на яичник. ПрЛ стимулирует рост молочных желез и лактацию, контролирует секрецию прогестерона желтым телом путем активации образования в них рецепторов к ЛГ.

Синтез ПрЛ аденогипофизом находится под тоническим блокирующим контролем дофамина, или пролактинингибирующего фактора. Ингибция синтеза ПрЛ прекращается во время беременности, лактации. Основным стимулятором синтеза ПрЛ является ТТГ, синтезируемый в гипоталамусе.

Остальные гормоны гипофиза влияют на соответствующие их названию железы внутренней секреции. Только при сбалансированном выделении каждого из гормонов гипофиза возможна нормальная функция репродуктивной системы.

К четвертому уровню регуляции репродуктивной функции относятся периферические эндокринные органы (яичники, надпочечники, щитовидная железа). Основная роль принадлежит яичникам, а другие железы выполняют собственные специфические функции, одновременно поддерживая нормальное функционирование репродуктивной системы.

Пятый уровень регуляции репродуктивной функции составляют чувствительные к колебаниям уровней половых стероидов внутренние и внешние отделы репродуктивной системы (матка, маточные трубы, слизистая оболочка влагалища), а также молочные железы. Наиболее выраженные циклические изменения происходят в эндометрии.

Цикличность системы, регулирующей репродуктивную функцию, определяется прямой и обратной связью между отдельными звеньями. Так, ФСГ, благодаря рецепторам в фолликулярных клетках яичника, стимулирует выработку эстрогенов (прямая связь). Эстрогены, накапливаясь в большом количестве, блокируют выработку ФСГ (обратная связь).

Во взаимодействии звеньев репродуктивной системы различают "длинную", "короткую" и "ультракороткую" петли. "Длинная" петля - воздействие через рецепторы гипоталамо-гипофизарной системы на выработку половых гормонов. "Короткая" петля определяет связь между гипофизом и гипоталамусом, "ультракороткая" петля - связь между гипоталамусом и нервными клетками, которые осуществляют локальную регуляцию с помощью нейротрансмиттеров, нейропептидов, нейромодуляторов и электрических стимулов.

О деятельности репродуктивной системы во время менструального цикла судят по тестам функциональной диагностики: базальной температуре, симптому зрачка, симптому расширения шеечной слизи, морфологическому состоянию эндометрия.

Базальную температуру измеряют в прямой кишке ежедневно утром до вставания с постели. Результаты измерения наносят на график, по которому можно судить о фазности яичниковых изменений. При нормальном овуляторном двухфазном цикле (рис. 3.4) в первую фазу температура ниже 37°C . Перед овуляцией она несколько снижается, а в период овуляции повышается до $37,6-37,8^{\circ}\text{C}$, а затем в лютеиновую фазу остается субфебрильной. Перед менструацией температура вновь снижается. При наступлении беременности температура в прямой кишке под влиянием прогестерона остается субфебрильной.

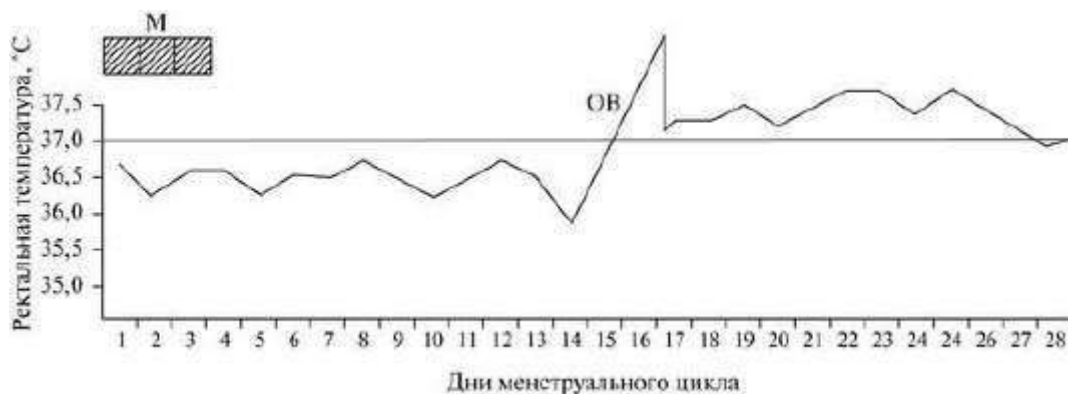

Рис. 3.4. Ректальная температура при двухфазном цикле. М - менструация; ОВ - овуляция

Симптом зрачка отражает секрецию слизи железами шейки матки под влиянием эстрогенов. В предовуляторные дни секреция слизи увеличивается, наружное отверстие шеечного канала приоткрывается и при осмотре в зеркалах напоминает зрачок. В соответствии с диаметром видимой в шейке слизи выраженность симптома зрачка определяют плюсами. В период овуляции симптом зрачка составляет +++, затем под влиянием прогестерона ко дню менструального цикла он равен +, а затем исчезает.

Симптом растяжения шеечной слизи связан с ее изменениями под влиянием эстрогенов. Растяжимость слизи определяют с помощью корнцанга. Берут каплю слизи из шеечного канала и, раздвигая бранши, смотрят, на сколько миллиметров растягивается слизь. Максимальное растяжение нити (10-12 мм) происходит в период наибольшей концентрации эстрогенов, соответствующий овуляции (рис. 3.5).

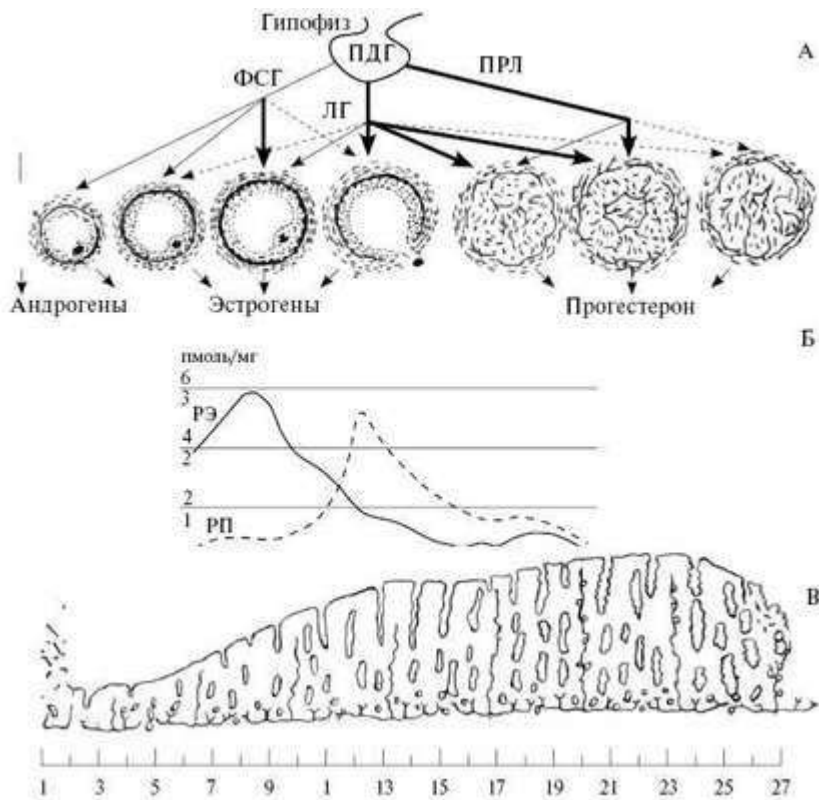


Рис. 3.5. Гормональная регуляция менструального цикла (схема). А - изменение в яичнике; Б - содержание в эндометрии рецепторов к эстра-диолу; В - изменения в эндометрии

Кариопикнотический индекс (КПИ). Под влиянием эстрогенов в слизистой оболочке влагалища, особенно в его верхней трети, происходит ороговение поверхностных клеток, ядра которых становятся пикнотическими. В мазке, взятом из заднего свода влагалища, при микроскопическом исследовании определяют соотношение поверхностных, ороговевающих и промежуточных клеток. Чем больше процент ороговевающих клеток, тем больше в организме эстрогенов. Максимальное число ороговевающих клеток выявляется в предовуляторный период (80-88%), в первые дни после менструации - 20-40%, перед менструацией - 20-25%. Двухфазность изменений во время менструального цикла можно определить при гистологическом исследовании эндометрия. В 1-й день менструации при овуляции и образовании желтого тела в слизистой оболочке матки (цуг-биопсия) видны изменения, соответствующие фазе секрети.

ГЛАВА 04. ФИЗИОЛОГИЯ БЕРЕМЕННОСТИ ОПЛОДОТВОРЕНИЕ, РАЗВИТИЕ ПЛОДНОГО ЯЙЦА

Беременность наступает в результате оплодотворения - слияния зрелых мужской (сперматозоид) и женской (яйцеклетка) половых клеток.

Созревание мужских и женских половых клеток является сложным многоступенчатым процессом.

Сперматогенез происходит в извитых семенных канальцах мужских гонад. К периоду половой зрелости образуются зрелые сперматозоиды, способные к оплодотворению. Полному созреванию предшествует редукционное деление, в результате которого в ядре сперматозоида содержится гаплоидный набор хромосом.

Пол будущего ребенка зависит от того, носителем какой половой хромосомы является сперматозоид, оплодотворивший яйцеклетку. Яйцеклетка всегда содержит X-хромосому. Слияние с яйцеклеткой сперматозоида, содержащего X-хромосому, дает начало эмбриону женского пола. При оплодотворении сперматозоидом, имеющим Y-хромосому, возникает эмбрион мужского пола.

При половом сношении во влагалище женщины изливается в среднем около 3-5 мл спермы, в которой содержится 300-500 млн сперматозоидов. Часть сперматозоидов, в том числе и неполноценных, остается во влагалище и подвергается фагоцитозу. Этому во многом способствует кислая среда влагалища, которая неблагоприятна для жизнедеятельности сперматозоидов.

Вместе со сперматозоидами во влагалище попадают и другие составные части спермы. Особая роль принадлежит простагландинам. Под их влиянием усиливается сократительная активность матки и маточных труб, что очень важно для нормального транспорта гамет.

Из влагалища сохранившие способность к оплодотворению сперматозоиды поступают в цервикальную слизь, которая во время полового акта выделяется из цервикального канала. Слабощелочная реакция цервикальной слизи способствует повышению двигательной активности сперматозоидов.

Сперматозоиды продвигаются по мицелиям слизи по направлению к матке. Турбулентные движения сперматозоидов наиболее выражены в пристеночных областях шейки матки. Часть сперматозоидов на некоторое время может депонироваться в криптах шейки матки, создавая своеобразный резерв.

В верхних отделах половых путей женщины начинается капацитация спермы - из головки сперматозоида удаляются гликопротеиновый покров и белки цитоплазмы. Помимо этого, капацитация выражается в изменениях движений хвостовых частей сперматозоидов (сверхактивная подвижность). Капацитированные сперматозоиды приобретают повышенную способность пенетрировать ткани, что имеет решающее значение для оплодотворения яйцеклетки.

Транспорт сперматозоидов в матку, а затем и в маточные трубы представляет собой сложный многокомпонентный процесс. Он обеспечивается сокращениями гладкой мускулатуры матки и током жидкости в просвете маточной трубы, которые находятся под сложным гормональным воздействием эстрогенов, андрогенов, окситоцина, простагландинов. Большое значение в транспорте сперматозоидов имеет их собственная высокая двигательная активность.

В благоприятных условиях (при высоком содержании эстрогенов в организме женщины) оплодотворяющая способность сперматозоидов в цервикальной слизи сохраняется до 2 сут после эякуляции во влагалище.

Развитие яйцеклеток (*оогенез*) связано с ростом и развитием первичных фолликулов, находящихся в корковом слое яичников.

В каждом менструальном цикле у женщины обычно созревает одна яйцеклетка. К моменту овуляции зрелая яйцеклетка состоит из ядра, цитоплазмы, окружена блестящей оболочкой (*zonapellucida*) и клетками лучистого венца (*corona radiata*), представляющего собой остатки гранулезных клеток фолликула. Женская половая клетка, как и мужская, обладает антигенными свойствами. Особенно богата различными антигенами ее блестящая оболочка.

После разрыва фолликула (овуляции) яйцеклетка попадает в полость маточной трубы. Этому способствуют ее "захват" фимбриями маточной трубы со стороны яичника, в котором произошла овуляция, направление тока фолликулярной жидкости при разрыве

фолликула. Этим факторам принадлежит очень важная роль в первоначальном транспорте яйцеклетки, которая лишена самостоятельной подвижности.

Транспорт яйцеклетки к матке по маточной трубе находится под воздействием прогестерона и эстрогенов - гормонов желтого тела (новой эндокринной железы, образовавшейся на месте лопнувшего фолликула). При относительно низком содержании прогестерона и более высокой концентрации эстрогенов (непосредственно после овуляции) повышается тонус ампулярно-перешеечного отдела трубы. В результате яйцеклетка задерживается в ампулярном отделе, где окружается большим количеством сперматозоидов, которые начинают пенетрировать в клетки лучистого венца. Процесс пенетрации обусловлен ферментами, которые содержатся как в головке сперматозоида, так и в трубной жидкости.

Способность яйцеклетки к оплодотворению сохраняется в среднем 24 ч.

Оплодотворение происходит в ампулярном отделе маточной трубы. После слияния сперматозоида и яйцеклетки возникает зигота. Ядро оплодотворенной яйцеклетки (зиготы) содержит диплоидный набор хромосом (46). Таким образом, новый организм становится носителем генетической информации обоих родителей.

Сразу же после слияния яйцеклетки с одним из сперматозоидов *zona pellucida* становится непроницаемой для других сперматозоидов.

Особенности морфогенеза и типичные реакции эмбриона/плода на воздействие окружающих факторов внешней среды позволяют разделить внутриутробное развитие на преимплантационный период (до внедрения бластоцисты в эндометрий), имплантацию, плацентацию и органогенез (до 12 нед), плодовый период (после 12 нед беременности).

Преимплантационный период начинается с момента оплодотворения яйцеклетки и продолжается вплоть до внедрения бластоцисты в децидуальную оболочку матки (5-6-й день после оплодотворения). В течение этого периода оплодотворенная яйцеклетка последовательно проходит стадии морулы и бластоцисты.

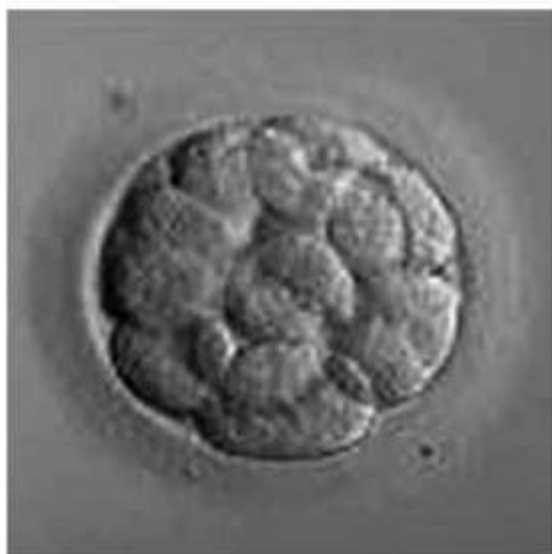После оплодотворения (через 24 ч) начинается дробление оплодотворенной яйцеклетки - серия митотических делений, результатом которых становится увеличение числа клеток (бластомеров). Бластомеры зародыша преимплантационного периода развития имеют признаки полипотентности и высокую способность к регенерации. Это означает, что при повреждении отдельных бластомеров оставшиеся клетки полностью восстанавливают функцию утраченных. Воздействие повреждающих факторов окружающей среды зародыш в этот период развития либо переносит без отрицательных последствий, либо погибает, если большая часть бластомеров оказалась поврежденной и их полная регенерация невозможна.

Первоначально дробление имеет синхронный характер: 2, 4, 8 бластомеров и т.д. К 96 ч от момента слияния ядра сперматозоида с ядром яйцеклетки зародыш состоит из 16-32 бластомеров (стадия морулы) (рис. 4.1, а).

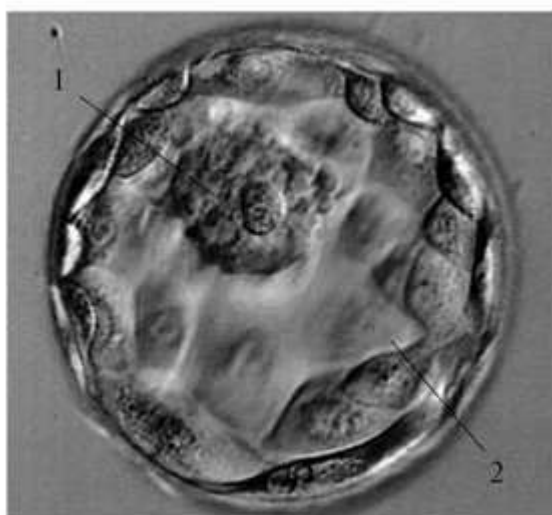
Поскольку дробящаяся зигота не обладает самостоятельной подвижностью, ее транспорт из ампулярного конца маточной трубы в матку определяется взаимодействием сократительной активности маточной трубы (основной фактор), движениями цилиарного эпителия эндосальпинкса и током фолликулярной жидкости. Своевременный транспорт плодного яйца в полость матки обеспечивается определенным соотношением концентраций прогестерона и эстрогенов в крови. Под влиянием нарастающей концентрации прогестерона, вырабатываемого желтым телом, происходит расслабление трубно-маточного соединения и оплодотворенная яйцеклетка из маточной трубы попадает в полость матки.

Через 4 сут после оплодотворения зигота на стадии морулы попадает в матку.

Имплантация плодного яйца. Как только морула попадает в матку, в ней появляется полость и образуется бластоциста (2-я неделя внутриутробного развития) (рис. 4.1, б).



А



Б

Рис. 4.1. Стадии развития оплодотворенной яйцеклетки. А - стадия морулы; Б - стадия бластоцисты (1 - эмбриобласт, 2 - трофобласт)

На стадии бластоцисты бластомеры подвергаются определенным изменениям. Более крупные бластомеры образуют эмбриобласт, из которого в дальнейшем развивается эмбрион. Часть более мелких и располагающихся по периферии плодного яйца бластомеров образует питательную оболочку - трофобласт.

В полости матки бластоциста приближается к месту имплантации (нидации), которое в значительной степени определяется местными особенностями эндометрия. К этому моменту эндометрий превращается в децидуальную оболочку, обеспечивающую условия, необходимые для жизнедеятельности зародыша. К моменту имплантации слизистая оболочка матки находится в секреторной фазе: железы заполнены секретом, клетки стромы содержат большое количество гликогена, липидов, нейтральных мукополисахаридов, солей и микроэлементов, ферментов и их ингибиторов, иммуноглобулинов и других биологически активных соединений.

Процесс имплантации, который в среднем продолжается около 2 дней, помимо значительных изменений желез и стромы эндометрия, сопровождается выраженными местными гемодинамическими сдвигами. В месте имплантации бластоцисты отмечается расширение кровеносных сосудов и образование синусоидов, представляющих собой расширенные капилляры и венулы - образуется "окно имплантации" (6-7-й день после овуляции). Трансформация слизистой оболочки матки и созревание бластоцисты должны быть синхронными. В противном случае имплантация не произойдет или беременность прервется на ранних стадиях. Процесс имплантации связан в первую очередь с гормонами (эстрогены, прогестерон), которые через специфические стероидные рецепторы в эндометрии оказывают выраженное воздействие на секреторные преобразования слизистой оболочки матки и процессы ее децидуализации.

Помимо имплантации, децидуальной оболочке принадлежит важная роль в развитии эмбриона/плода. Децидуальная оболочка выполняет трофическую и защитную функции. Децидуальная ткань лизирует микроорганизмы и инактивирует их токсины, принимает участие в синтезе углеводов, липидов и белков. В ней происходит синтез пролактина и простагландинов.

В соответствии с локализацией плодного яйца в децидуальной оболочке различают три части:

- выстилающую полость матки (*decidua parietalis*);
- покрывающую плодное яйцо со стороны полости матки (*decidua capsularis*);
- расположенную между плодным яйцом и стенкой матки (*decidua basalis*) (рис. 4.2).

В дальнейшем наступают период *плацентации и органогенеза* (до 12-й нед беременности) и *фетальный период* (после 12 нед), когда по мере прогрессирования беременности происходит быстрое развитие как зародыша, так и экстраэмбриональных структур (хорион/плацента, желточный мешок, амнион, пуповина).

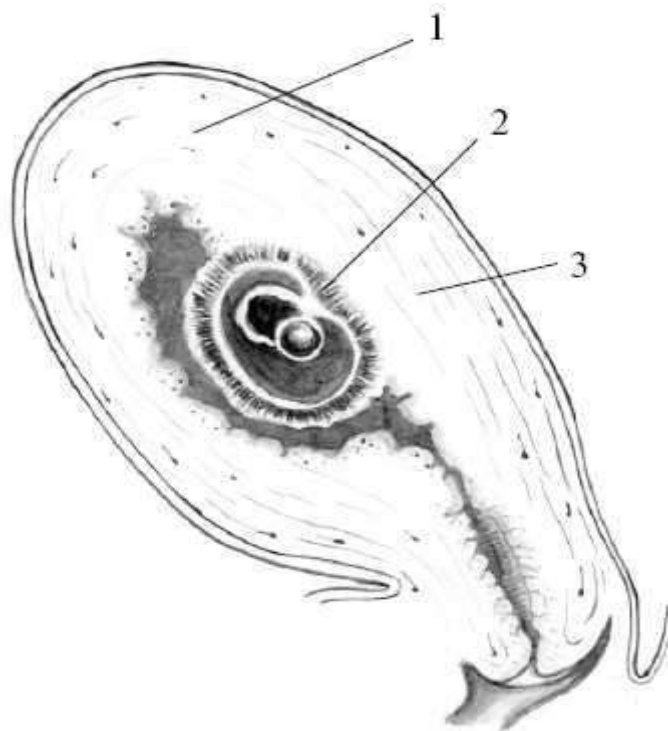


Рис. 4.2. Децидуальная оболочка. 1 - decidua parietalis; 2 - decidua capsularis; 3 - decidua basalis

В период плацентации рост хориона и других экстраэмбриональных структур опережает рост зародыша.

Развитие и функции плаценты. На 2-й нед внутриутробного развития наружный слой трофобласта утрачивает клеточные границы, превращаясь в синцитиотрофобласт, который активно эрозирует децидуальную оболочку матки. Внутренний слой трофобласта сохраняет клеточное строение и называется цитотрофобластом (слой Лангханса).

На синцитиотрофобласте образуются бессосудистые первичные ворсины (скопления клеток, окруженные синцитием), которые на ранних стадиях онтогенеза равномерно покрывают всю поверхность бластоцисты. К 9-му дню внутриутробного развития в цитотрофобласте формируются лакуны, в которые поступает материнская кровь из эрозированных синцитиотрофобластом материнских синусоидов.

К концу 2-й нед беременности в первичные ворсины вырастает соединительная ткань и образуются вторичные ворсины. Их основу составляет соединительная ткань, а эпителий вторичных ворсин состоит из двух слоев: слоя цитотрофобласта и синцитиотрофобласта. Как первичные, так и вторичные ворсины равномерно распределяются по поверхности плодного яйца.

С 3-й нед развития зародыша начинается очень важный процесс развития плаценты, который заключается в васкуляризации ворсин и превращении их в третичные, содержащие сосуды. Формирование сосудов плаценты происходит как из ангиобластов зародыша, так и из пупочных сосудов, растущих из аллантаоиса. Сосуды аллантаоиса вырастают во вторичные ворсины, в результате чего каждая вторичная ворсина получает васкуляризацию. Так осуществляется важнейший процесс внутриутробного развития - васкуляризация хориона.

Врастание цитотрофобласта в стенку сосудов децидуальной оболочки приводит к вскрытию просвета спиральных артерий в конце 6-й нед беременности, излитию материнской крови между ворсинами хориона с образованием межворсинчатого пространства. Непосредственный контакт материнской крови с хорионом вследствие нарушения целостности децидуальной оболочки матки со вскрытием ее сосудов указывает на гемохориальный тип строения плаценты у человека.

Кровоснабжение межворсинчатого пространства происходит через 150-200 спиральных артерий - терминальных ветвей маточных артерий. К физиологическим гестационным изменениям, которым подвергаются спиральные артерии по мере прогрессирования беременности, относятся нечувствительность к вазоконстрикторным агентам, дегенерация мышечных и эластических волокон их стенки, что приводит к увеличению диаметра сосудов 10-30 раз и снижению периферического сосудистого сопротивления. Наиболее выраженное снижение сосудистого сопротивления в спиральных артериях наблюдается в 13-14 нед беременности, что морфологически отражает завершение инвазии ворсин трофобласта в децидуальную оболочку и обеспечивает постоянство объемного кровотока в межворсинчатом пространстве.

На ранних стадиях внутриутробного развития ворсины хориона равномерно покрывают всю поверхность плодного яйца. Со 2-го месяца онтогенеза на большей поверхности плодного яйца ворсины атрофируются, в то же время пышно развиваются ворсины, обращенные к базальной части децидуальной оболочки - формируется гладкий и ветвистый хорион (рис. 4.3).

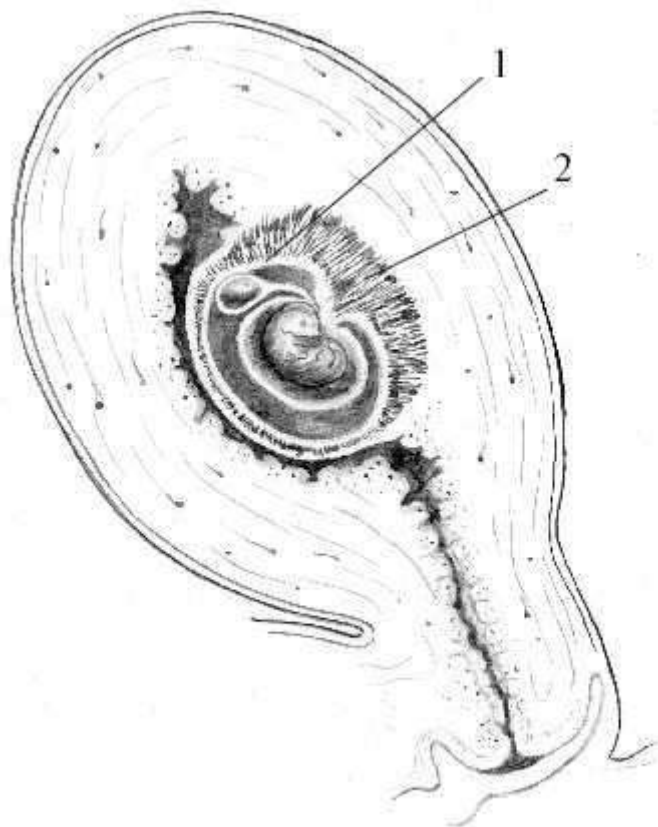


Рис. 4.3. Формирование хориона. 1 - гладкий хорион (англ. chorion laeve); 2 - ветвистый хорион (англ. chorion frondosum)

Васкуляризацию ворсин хориона, которая определяет уровень газообмена и транспорта питательных веществ, следует рассматривать как критический период развития плодного яйца (3-6 нед). Нарушения этого важнейшего процесса приводят к гибели зародыша на самых ранних сроках беременности.

К концу периода плацентации сформированы лишь основные структурные элементы плаценты, но в морфофункциональном отношении она остается незрелой. Основной структурной единицей сформировавшейся плаценты является котиледон, образованный зрелой ворсиной и ее разветвлениями, содержащими сосуды плода.

Различают свободные и закрепляющие (якорные) ворсины. Свободные (терминальные) ворсины погружены в межворсинчатое пространство децидуальной оболочки и "плавают" в материнской крови. Материнская кровь омывает ворсины хориона, снабжая плод кислородом, питательными веществами, гормонами, витаминами, электролитами, микроэлементами, необходимыми для его правильного роста и развития. Адекватному обмену между матерью и плодом способствует интенсивный кровоток в межворсинчатом пространстве, который к концу беременности достигает 500-700 мл/мин.

В противоположность свободным якорные ворсины прикреплены к базальной децидуальной оболочке и обеспечивают фиксацию плаценты к стенке матки.

В третьем периоде родов связь якорных ворсин с децидуальной оболочкой нарушается, и под влиянием маточных сокращений плацента отделяется от стенки матки.

При микроскопическом изучении строения зрелой ворсины различают:

- синцитий, не имеющий четких клеточных границ;
- слой (или остатки) цитотрофобласта;

- строму ворсины;
- эндотелий капилляра, в просвете которого определяются элементы крови плода.

При электронной микроскопии ворсин хориона установлено, что синцитий имеет на поверхности многочисленные микроворсины, которые значительно увеличивают обменную поверхность плаценты.

В плаценте различают материнскую и плодовую поверхности. Материнская поверхность плаценты, прилегающая к стенке матки, представляет собой остатки базальной части децидуальной оболочки. Плодовая поверхность, обращенная в полость амниона, представлена блестящей амниотической оболочкой, под которой к хориону подходят сосуды, идущие от места прикрепления пуповины.

Рост сформированной плацентарной ткани продолжается до 32 нед беременности, формируется 10-12 больших котиледонов, 40-50 малых и средних и около 150 рудиментарных. Котиледоны разделяются перегородками (септами), исходящими из базальной пластинки.

На более поздних сроках беременности интенсивность пролиферации клеточных элементов плаценты снижается, преобладает их гипертрофия.

В конце беременности в плаценте начинаются инволюционно-дистрофические процессы ("старение" плаценты). Из крови межворсинчатого пространства начинает выпадать фибрин (фибриноид), который откладывается преимущественно на поверхности ворсин, что способствует микротромбообразованию, выключению отдельных ворсин из активного обмена между организмом матери и плодом. Постепенно происходит истончение плацентарной мембраны, утолщение эндотелия капилляров, отложение солей извести. Морфологические изменения плаценты на протяжении беременности хорошо демонстрируются при ультразвуковой плацентографии, когда четко определяются стадии созревания плаценты (рис. 4.4).

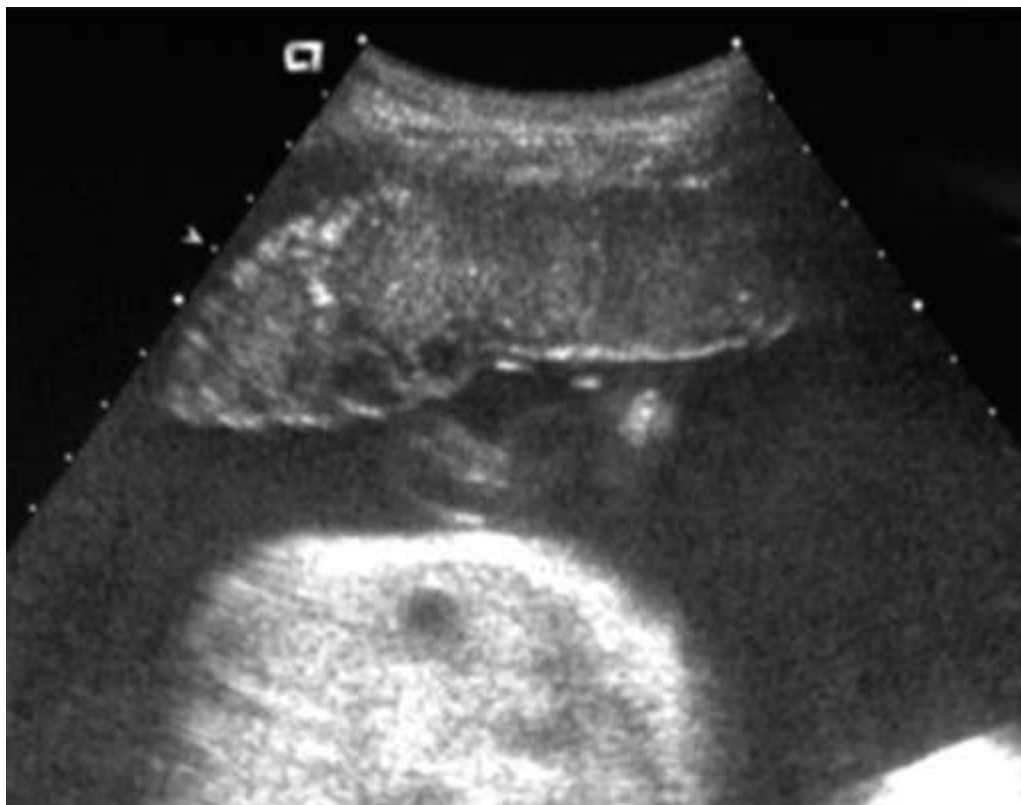


Рис. 4.4. Эхограмма плаценты при доношенной беременности

Наряду с процессами инволюции в плаценте на протяжении беременности развиваются молодые ворсины, которые, однако, лишь частично компенсируют функцию "старых" ворсин. В результате этого в конце беременности функция плаценты снижается.

Плацента после родов имеет выраженное дольчатое строение со стороны материнской поверхности, ее масса при доношенной беременности варьирует от 300 до 500 г, диаметр 15-18 см, толщина 2-3 см.

Основные функции плаценты. Плацента объединяет функциональные системы матери и плода и в то же время представляет собой своеобразный барьер, разделяющий два самостоятельных организма - мать и плод.

Плацента выполняет барьерную, дыхательную, трофическую, эндокринную, иммунную функции.

Барьерная функция. "Плацентарный барьер" включает в себя компоненты ворсин: синцитиотрофобласт, цитотрофобласт, слой мезенхимальных клеток (стромы ворсин) и эндотелий плодового капилляра. Плацентарный барьер в какой-то степени можно сравнить с гематоэнцефалическим барьером, который регулирует проникновение различных веществ из крови в спинномозговую жидкость. Однако в плацентарный барьер регулирует переход веществ и в обратном направлении, т.е. от плода к матери.

В физиологических условиях проницаемость плацентарного барьера прогрессивно увеличивается вплоть до 32-35-й нед беременности, а затем несколько снижается. Это обусловлено особенностями строения плаценты в различные сроки беременности, а также потребностью плода в тех или иных химических соединениях.

Переход химических соединений через плаценту обеспечивается различными механизмами: ультрафильтрацией, простой и облегченной диффузией, активным транспортом, пиноцитозом, трансформацией веществ в ворсинах хориона. Большое значение имеют также растворимость химических соединений в липидах и степень ионизации их молекул.

Переход химических соединений от организма матери к плоду зависит не только от проницаемости плаценты. Большая роль в этом процессе принадлежит и организму самого плода, его способности избирательно накапливать те вещества, которые в данный момент особенно необходимы для роста и развития. Так, в период интенсивного гемопоэза возрастает потребность плода в железе для синтеза гемоглобина. При интенсивной оссификации скелета увеличивается потребность плода в кальции и фосфоре, что вызывает усиленный трансплацентарный переход их солей. В этот период беременности организм матери отдает эти химические соединения.

Плацента может избирательно защищать организм плода от неблагоприятного воздействия вредных факторов, но через нее сравнительно легко переходят токсичные продукты химического производства, большинство лекарственных препаратов, никотин, алкоголь, микроорганизмы (вирусы краснухи, ветрянки, цитомегаловирус, ВИЧ, трепонемы, палочки Коха, токсоплазма) и другие патогены, что создает реальную опасность для эмбриона/плода.

Дыхательная функция заключается в доставке кислорода от матери плоду и выведении из его организма углекислого газа. Газообмен осуществляется по законам простой диффузии. Значительную роль в выведении двуокиси углерода из организма плода играют околоплодные воды.

Трофическая функция. Питание плода осуществляется путем транспорта продуктов метаболизма через плаценту.

Плацента активно участвует в *белковом обмене* между матерью и плодом. Она способна дезаминировать и переаминировать аминокислоты, синтезировать их из других

предшественников. Из аминокислот плод синтезирует собственные белки, отличные в иммунологическом отношении от белков матери.

Транспорт *липидов* (фосфолипиды, нейтральные жиры и др.) к плоду осуществляется после их ферментативного расщепления в плаценте. Липиды проникают к плоду в виде триглицеридов и жирных кислот.

Глюкоза, являясь основным питательным веществом для плода, переходит через плаценту согласно механизму облегченной диффузии, поэтому ее концентрация в крови плода может быть выше, чем у матери.

Транспорт *воды* через плаценту может осуществляться путем диффузии.

Обмен *электролитов* происходит трансплацентарно и через амниотическую жидкость (параплацентарно). Калий, натрий, хлориды, гидрокарбонаты свободно проникают от матери к плоду и в обратном направлении. Кальций, фосфор, железо и некоторые другие микроэлементы способны депонироваться в плаценте.

Плацента играет важную роль в обмене *витаминов*. Она способна накапливать их и осуществляет регуляцию их поступления к плоду в зависимости от их содержания в крови матери.

Плацента содержит многие *ферменты*, участвующие в обмене веществ. В ней обнаружены дыхательные ферменты (оксидазы, каталаза, сукцинатдегидрогеназа, дегидрогеназы и др.), ферменты, регулирующие углеводный обмен (амилаза, лактаза, карбоксилаза и др.), белковый обмен (НАД- и НАДФ-диафоразы). Специфическим для плаценты ферментом является термостабильная щелочная фосфатаза (ТЩФ). По концентрации этого фермента в крови матери можно судить о функции плаценты. Другим специфическим ферментом плаценты является окситоциназа.

Плацента также богата различными факторами свертывания крови и фибринолиза.

Эндокринная функция. Плацента обладает избирательной способностью переносить материнские гормоны. Так, гормоны, имеющие сложную белковую структуру (СТГ, ТТГ, АКТГ и др.), практически не переходят через плаценту. Проникновению окситоцина через плацентарный барьер препятствует высокая активность в плаценте фермента окситоциназы. Переходу инсулина от организма матери к плоду, повидимому, препятствует его высокая молекулярная масса.

Стероидные гормоны (эстрогены, прогестерон, андрогены, глюкокортикоиды) проходят через плацентарный барьер. Тиреоидные гормоны матери также проникают через плаценту, но тироксин проходит через нее медленнее, чем трийодтиронин.

С развитием беременности плацента превращается в мощный эндокринный орган, в котором осуществляются процессы синтеза, секреции и превращения гормонов белковой и стероидной природы.

Среди гормонов белковой природы важное значение имеет *плацентарный лактоген*, который синтезируется только в плаценте, поступает в материнский кровоток и принимает активное участие в углеводном и липидном обменах матери. К плоду плацентарный лактоген практически не проникает, в амниотической жидкости содержится в низких концентрациях.

По мере прогрессирования беременности (с 5 нед) концентрация плацентарного лактогена в крови матери прогрессивно возрастает, достигая максимума к 40 нед. Низкий уровень этого гормона в крови беременной свидетельствует о плацентарной недостаточности.

Другим гормоном плаценты белкового происхождения является *хорионический гонадотропин* (ХГ). ХГ в крови матери обнаруживают с ранних сроков беременности,

максимальные концентрации этого гормона отмечаются в 8-9 нед беременности. На определении ХГ в крови и моче основаны гормональные тесты на беременность. Снижение концентрации ХГ (его β -субъединицы) в I триместре в крови матери свидетельствует об отклонениях в течении беременности.

В ранние сроки беременности под контролем ХГ происходит стероидогенез в желтом теле яичника, во второй половине беременности - синтез эстрогенов в плаценте.

К плоду ХГ переходит в ограниченном количестве, участвует в механизмах половой дифференцировки.

Наряду с гипофизом матери и плода плацента синтезирует *пролактин*, который играет определенную роль в образовании сурфактанта в легких плода.

Кроме белковых гормонов, плацента синтезирует половые гормоны (эстрогены, прогестерон), а также кортизол.

Эстрогены (эстрадиол, эстрон, эстриол) продуцируются плацентой в возрастающем количестве, наиболее высокие концентрации этих гормонов наблюдаются к концу беременности, что имеет решающее значение в подготовке организма беременной к родам. Содержание в крови матери эстриола (90% всех эстрогенов), который образуется из андрогенов надпочечников плода, служит показателем функции плаценты и состояния плода.

Важное значение для нормального течения беременности имеет синтез *прогестерона*, который в первые 3 мес продуцируется в основном желтым телом, а в дальнейшем эту функцию берет на себя плацента. Прогестерон, синтезируемый плацентой, поступает в основном в кровотоки матери и меньшей степени - в кровотоки плода.

Так же, как и надпочечники плода, плацента участвует в синтезе *кортизола*. Концентрация кортизола в крови матери отражает состояние как плода, так и плаценты.

Кроме указанных гормонов, плацента способна синтезировать тестостерон, тироксин, трийодтиронин, паратиреоидный гормон, кальцитонин, серотонин, релаксин и др.

Иммунная функция. Плацента, являясь компонентом системы иммунобиологической защиты плода, как барьер разделяет два генетически чужеродных организма - мать и плод, предотвращая при физиологической беременности возникновение иммунного конфликта между ними. Этому способствует также отсутствие или незрелость антигенных свойств плода. Плацента проницаема для IgG, но препятствует прохождению IgM, имеющих большую молекулярную массу.

Желточный мешок - производное эмбриобласта - формируется из эндобластического пузырька в период плацентации на 15-16-й день внутриутробного развития.

Для человека желточный мешок является провизорным органом, который играет немаловажную роль в раннем развитии плодного яйца. На ранних стадиях беременности (до 6 нед) желточный мешок больше амниотической полости вместе с зародышевым диском (рис. 4.5).

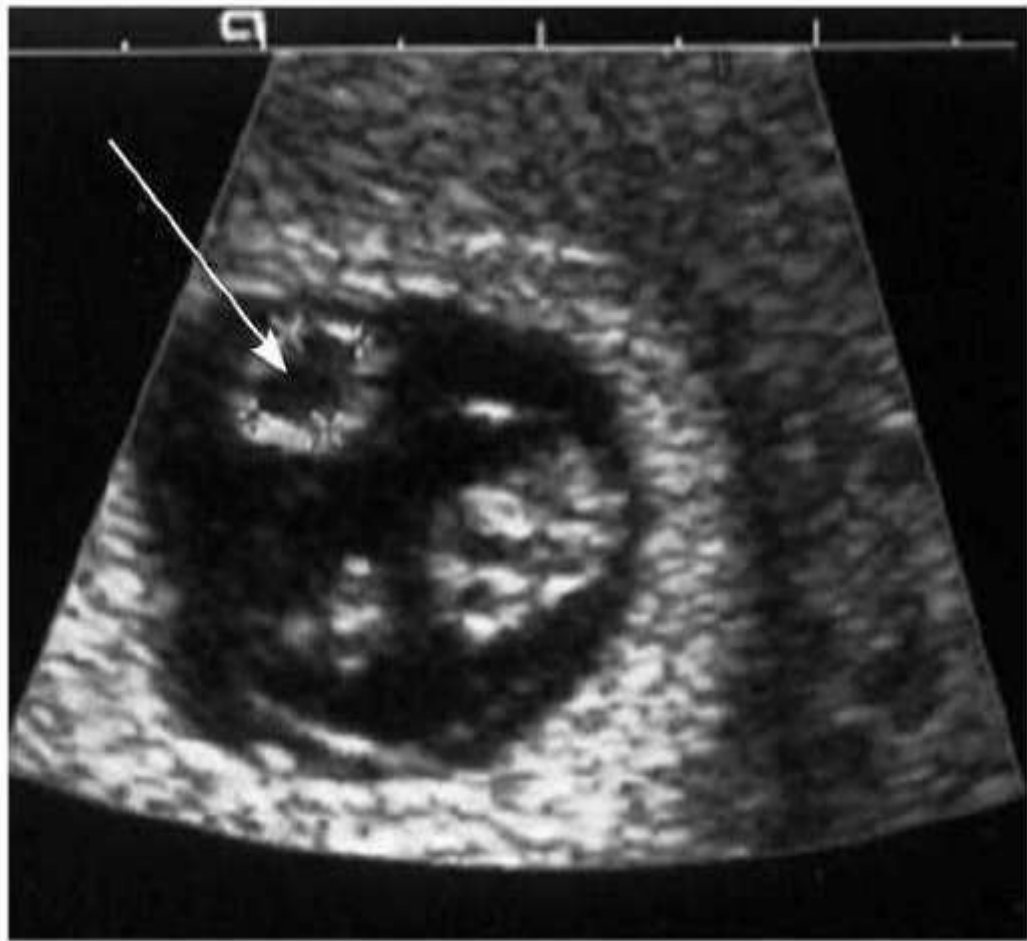

Рис. 4.5. Желточный мешок (эхо-грамма, беременность 5 недель)

С 18-19-го дня после оплодотворения в стенке желточного мешка образуются очаги эритропоэза, которые формируют капиллярную сеть, поставляя эритробласты (ядерные эритроциты) в первичную кровеносную систему плода.

С 28-29-го дня после оплодотворения желточный мешок является источником первичных половых клеток, которые мигрируют из его стенки к закладкам гонад эмбриона.

До 6-й нед после оплодотворения желточный мешок, играя роль "первичной печени", продуцирует многие важные для эмбриона белки - $\alpha 1$ -фетопротеин, трансферрины, $\alpha 2$ -микроглобулин.

К концу I триместра внутриутробного развития желточный мешок перестает функционировать, редуцируется и остается в виде небольшого кистозного образования у основания пуповины (рис. 4.6).

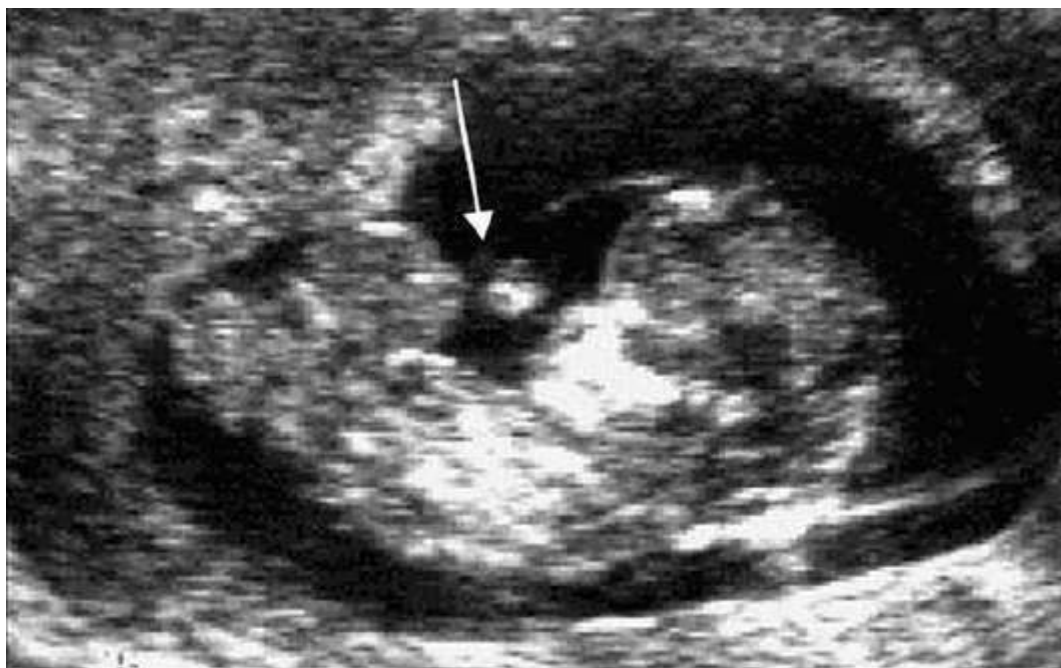

Рис. 4.6. Редукция желточного мешка (эхограмма, беременность 12 недель)

Ткани желточного мешка выполняют разнообразные функции (гемопоэтическая, экскреторная, иммунорегуляторная, обменная, синтетическая) до того момента, когда начнут функционировать соответствующие органы плода. Если происходит преждевременная редукция желточного мешка, когда органы плода (печень, селезенка, ретикуло-эндотелиальная система) еще недостаточно сформированы, то исход беременности будет неблагоприятным (самопроизвольный выкидыш, неразвивающаяся беременность).

Амнион, околоплодные воды. Амниотическая полость - производное эмбриобласта - формируется на 15-16-й день после оплодотворения из эктобластического пузырька, который примыкает к наружному листку зародышевого диска (рис. 4.7).

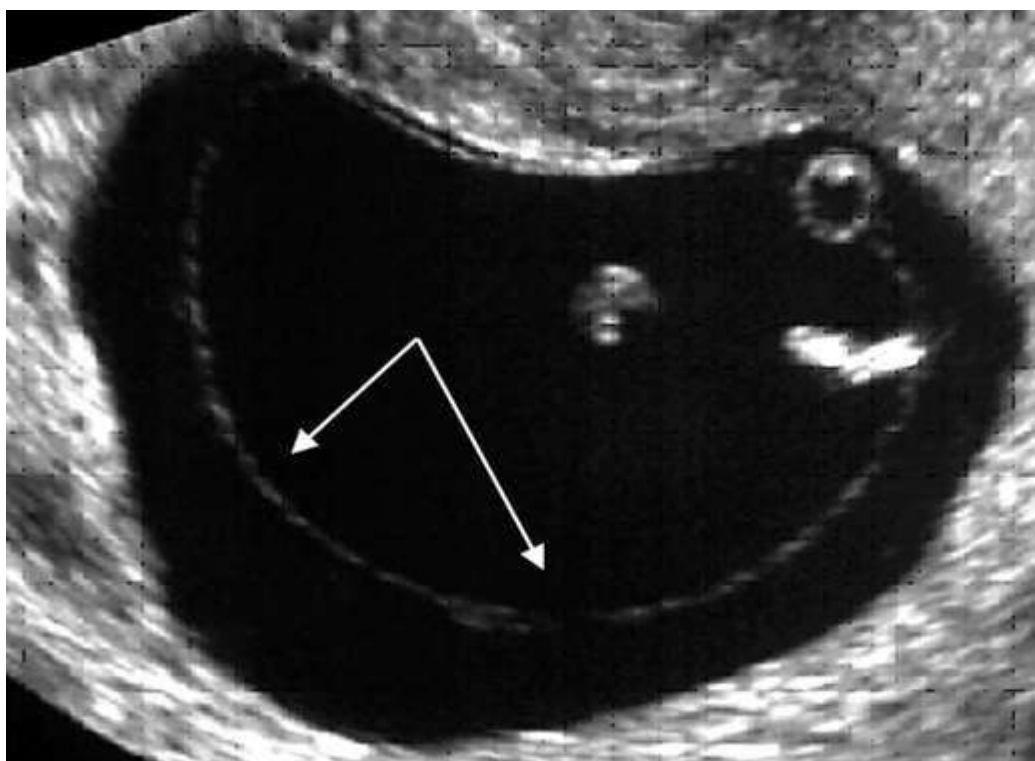


Рис. 4.7. Амнион (эхограмма, беременность 9 недель)

К концу I триместра беременности в результате опережающего роста амнион постепенно сливается с хорионом.

На ранних сроках беременности амниотическая жидкость (околоплодные воды) представляет собой в основном фильтрат плазмы крови матери. В образовании амниотической жидкости важная роль принадлежит также секрету амниотического эпителия. На более поздних стадиях внутриутробного развития в продукции амниотической жидкости принимают участие легкие и почки плода (в конце беременности плод продуцирует мочу в количестве 600-800 мл/сут).

По мере прогрессирования беременности амниотическая полость увеличивается из-за накопления в ней околоплодных вод. Объем увеличивается неравномерно. В 10 нед беременности объем амниотической жидкости составляет в среднем 30 мл, в 13-14 нед - 100 мл, в 18 нед - 400 мл и т.д. Максимальный объем околоплодных вод отмечается к 37-38 нед беременности и составляет в среднем 1000 мл; в дальнейшем он постепенно уменьшается. При перенашивании беременности (более 41 нед) уменьшение объема амниотической жидкости (менее 800 мл) служит одним из диагностических критериев перенашивания.

В начале беременности околоплодные воды представляют собой бесцветную прозрачную жидкость. В дальнейшем амниотическая жидкость становится мутноватой вследствие попадания в нее отделяемого салных желез кожи плода, пушковых волосков, чешуек десквамированного эпителия, капелек жира и других веществ.

Амниотическая жидкость окружает плод и является биологически активной средой. По химическому составу околоплодные воды представляют собой сложный коллоидный раствор.

В околоплодных водах в растворенном виде содержатся кислород и двуокись углерода, имеются все электролиты, которые присутствуют в крови матери и плода. рН амниотической жидкости изменяется, коррелируя с рН крови плода.

Амниотическая жидкость содержит также белки, липиды, углеводы, гормоны, ферменты, биологически активные вещества (вазоактивные пептиды, факторы роста, цитокины), витамины.

При физиологической доношенной беременности соотношение концентраций лецитина и сфингомиелина в околоплодных водах равно 2:1. Такое соотношение этих химических агентов, которые относятся к фосфолипидам, характерно для плода, имеющего зрелые легкие, которые расправляются при первом внеутробном вдохе, обеспечивая тем самым становление легочного дыхания у новорожденного. Этот диагностический критерий имеет значение для родового определения зрелости легких плода перед родоразрешением.

В околоплодные воды с мочой плода попадает вырабатываемый его печенью белок а-фетопротеин. Высокие концентрации этого белка в околоплодных водах могут свидетельствовать об аномалиях развития плода (дефекты нервной трубки, расщелины лица, пороки развития передней брюшной стенки).

Амниотическая жидкость обладает относительно высокими коагулирующими свойствами из-за содержания факторов, влияющих на свертывающую систему крови (тромбопластин, фибринолизин, а также факторы X и XIII).

Обмен околоплодных вод имеет высокую скорость и совершается через амнион и хорион. Важная роль в обмене околоплодных вод принадлежит так называемому параплацентарному пути, т.е. через внеплацентарную часть плодных оболочек.

При доношенной беременности в течение 1 ч обменивается около 500 мл вод. Полный обмен околоплодных вод совершается в среднем за 3 ч. В процессе обмена 1/3

амниотической жидкости проходит через плод, который заглатывает воды в количестве приблизительно 20 мл/ч. В III триместре беременности в результате дыхательных движений плода через его легкие диффундирует жидкость со скоростью 600-800 мл/сут. В первой половине беременности, до ороговения эпидермиса плода, обмен амниотической жидкости осуществляется через его кожные покровы.

Околоплодные воды выполняют и важную механическую функцию, защищая организм плода от неблагоприятных внешних воздействий, создавая условия для свободных движений. Амниотическая жидкость предотвращает компрессию пуповины (сдавление между телом плода и стенками матки).

Во время родов околоплодные воды, располагающиеся ниже предлежащей части плода (так называемый плодный пузырь), способствуют раскрытию шейки матки и, тем самым, физиологическому течению первого периода родов.

Пуповина. На 15-17-е сутки внутриутробного развития возникает аллантоис - эпителиальный вырост, несущий фетальные сосуды, и проникает из основания желточного мешка в глубь амниотической ножки - будущей пуповины, которая соединяет зародыш с амнионом и хорионом. На ранних стадиях онтогенеза пуповина содержит две артерии и две вены. В дальнейшем обе вены сливаются в одну и, таким образом, пуповина состоит из двух артерий и одной вены. По вене пуповины течет артериальная кровь от плаценты к плоду, по артериям - венозная кровь от плода к плаценте. Со II триместра сосуды пуповины становятся извилистыми, поэтому пупочный канатик имеет спиралевидную форму (рис. 4.8).

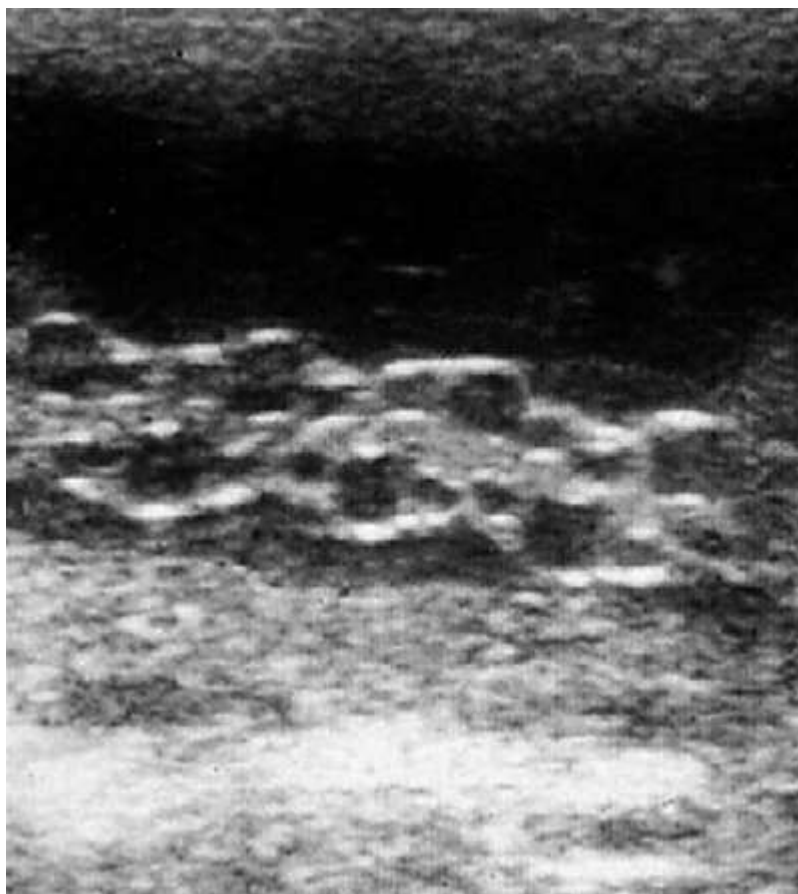

Рис. 4.8. Пуповина

Сосуды пуповины окружены студенистым веществом (вартонов студень), который обеспечивает упругость пупочного канатика. Он фиксирует сосуды пуповины, предохраняет их от сдавления и травмы, играет роль *vasa vasorum*, обеспечивая питание сосудистой стенки, а также осуществляет обмен веществ между кровью плода и

амниотической жидкостью. Вдоль сосудов пуповины располагаются нервные окончания, в связи с чем сдавление пупочного канатика опасно с точки зрения как нарушения гемодинамики плода, так и возникновения отрицательных нейрогенных реакций.

Как правило, пуповина прикрепляется в центре плаценты или парацентрально.

Длина и толщина пуповины увеличиваются в процессе внутриутробного развития. При доношенной беременности длина пуповины в среднем составляет 50 см, толщина - 1 см.

Пуповина вместе с плацентой и плодными оболочками называется *последом*. Послед выделяется из матки после рождения ребенка.

Развитие эмбриона/плода. На 13-15-й день после оплодотворения из клеточных скоплений эктобласта и эндобласта, расположенных между амниотическим и желточным пузырьками, образуется зародышевый щиток (эмбрион). Происходит дифференцировка мезенхимы: часть клеток мезенхимы оттесняется на периферию - к трофобласту, часть скапливается вокруг амниотического и желточного пузырьков, а также около эмбриона (рис. 4.9). В результате этого зародышевый щиток дифференцируется в экто-, эндо- и мезодерму. Эти три зародышевых листка служат исходным материалом для формирования в дальнейшем всех органов и систем эмбриона.

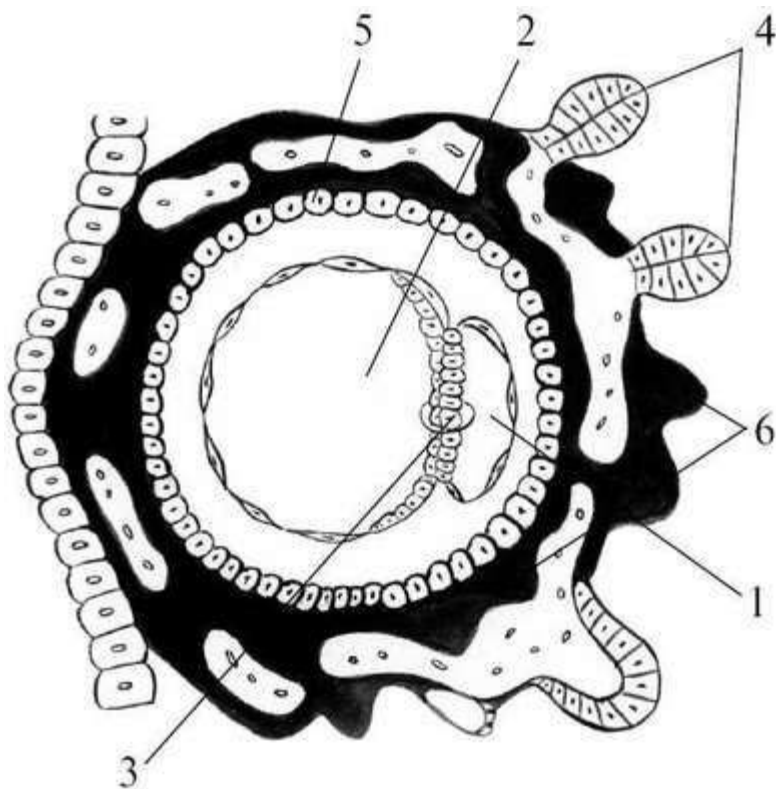


Рис. 4.9. Развитие плодного яйца. 1 - эктоплазматический пузырек (амнион); 2 - эндобластический пузырек (желточный мешок); 3 - зародышевый щиток; 4 - ворсины хориона; 5 - цитотрофобласт; 6 - лакуны с материнской кровью

Согласно теории системогенеза (П.К. Анохин) у плода в процессе его развития избирательно и ускоренно развиваются те функциональные системы, которые адаптируют организм к условиям внешней среды сразу же после его рождения.

Нервная система закладывается очень рано. Образование нервной трубки и мозговых пузырей отмечается уже в течение первых недель онтогенеза. Закрывание нервной трубки происходит к 4-5-й нед после оплодотворения (рис. 4.10). Из просвета нервной трубки формируются желудочки мозга и спинномозговой канал; практически

одновременно происходит развитие мозжечка. Миелинизация ЦНС происходит во второй половине беременности, начинаясь в продолговатом мозге и достигая полушарий к концу беременности.

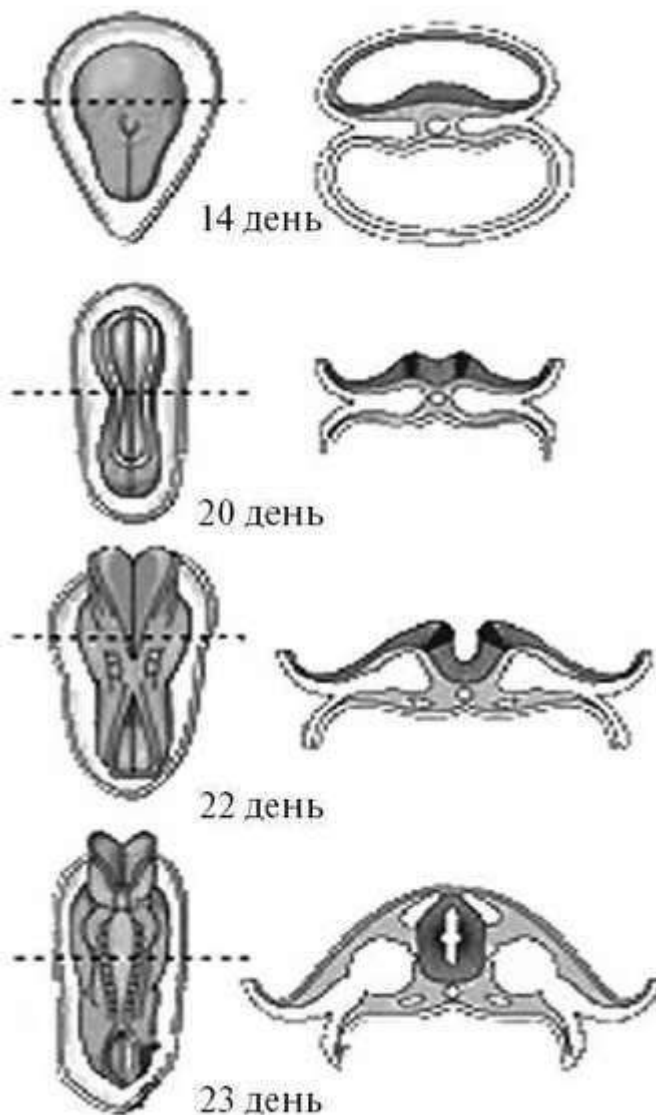


Рис. 4.10. Закрытие нервной трубки

Функциональное созревание различных отделов ЦНС определяет поведенческие реакции эмбриона/плода. Первые двигательные рефлексy, обусловленные формированием элементов рефлекторной дуги, хорошо видны при УЗИ с 7-8 нед беременности. На 16-й нед движения плода становятся координированными, на 21-й нед внутриутробного развития у плода возникают первые спонтанные сосательные движения. К рефлекторным реакциям следует отнести также дыхательные движения плода, которые способствуют притоку крови в полые вены и усилению работы сердца и хорошо видны при УЗИ. Показателем созревания ЦНС плода является становление цикла активность - покой к 32-й нед беременности. В период фазы покоя отмечается некоторое угнетение сердечной деятельности, двигательной и дыхательной активности.

К концу внутриутробного периода в основном заканчивается формирование важнейших отделов центральной и периферической нервной системы плода, хотя их функциональная зрелость достигается после рождения.

Эндокринная система. Гипоталамо-гипофизарная система плода начинает развиваться очень рано.

Продукция соматотропного гормона гипофиза плода начинается с 7-8 нед и постепенно нарастает до 20-24 нед гестации.

Фолликулостимулирующий гормон (ФСГ) синтезируется гипофизом плода с 13-й нед онтогенеза, лютеинизирующий гормон (ЛГ) - с 18-й, пролактин (ПЛ) - с 19-й. ФСГ и ЛГ важны для процессов полового диморфизма. С 23-й нед внутриутробного развития задняя доля гипофиза плода начинает синтезировать вазопрессин и окситоцин. Максимальный уровень окситоцина у плода обнаруживается в конце гестационного периода и в родах.

Гормоны женских (эстрогены) и мужских (тестостерон) гонад, которым принадлежит важная роль в процессах дифференцировки наружных и внутренних половых органов, образуются у плода в незначительном количестве.

Адренкортикотропный гормон (АКТГ) обнаруживается в гипофизе плода с 9-й нед гестации. АКТГ стимулирует функцию коркового вещества надпочечников с образованием кортизола и дегидроэпиандростерона. Кортизол играет важную роль в синтезе сурфактантной системы, способствуя созреванию легочной ткани. Дегидроэпиандростерон плода поступает в плаценту, где из него синтезируется эстриол. Содержание эстриола в крови матери отражает состояние не только плода, но и фетоплацентарной системы в целом, что имеет важное диагностическое значение.

Гипоталамо-гипофизарно-щитовидная система плода функционирует в значительной степени автономно, так как материнские гормоны (ТТГ, T_4 и T_3) не проходят через плаценту к плоду. Развитие щитовидной железы начинается рано: на 4-й нед она уже синтезирует тиреоглобулин, на 6-й нед начинают образовываться тиреоидные фолликулы, после 10-й нед железа начинает аккумулировать йод. Синтез тиреотропного гормона (ТТГ) гипофиза начинается на 12-й нед внутриутробной жизни, что сопровождается началом образования тироксина и трийодтиронина в щитовидной железе плода. Тиреоидные гормоны плода играют очень важную роль в процессах роста и развития, особенно в оксификации скелета и зубов, а также в формировании нервной системы. При недостатке гормонов щитовидной железы замедляются созревание нейронов, синаптогенез, нарушается миграция нервных клеток.

Развитие поджелудочной железы у эмбриона человека начинается на 3-4-й нед онтогенеза. Инсулин плода играет роль гормона роста, а материнский инсулин обеспечивает надлежащий уровень глюкозы. Инсулин, образующийся в организме матери, не переходит через плаценту к плоду; инсулин плодового происхождения также не попадает в материнский кровоток, что обусловлено высокой молекулярной массой гормона.

Кроветворение. Первичный гемопоэз с образованием мегалобластов и мегалоцитов происходит в желточном мешке. В дальнейшем, с 5-6-й нед внутриутробного развития, желточное кроветворение сменяется печеночным (экстрамедуллярный гемопоэз), которое существует до 4-го месяца внутриутробного развития. После этого функция кроветворения переходит к костному мозгу и селезенке. Эритроциты в периферической крови плода определяются с 7-8-й нед онтогенеза, клетки миелоидного ряда - с 12-й, лимфоциты - с 16-й.

В крови зрелого плода эритроцитов больше, чем у новорожденного, что объясняется физиологическим гемолизом части эритроцитов после родоразрешения. Физиологическая эритремия обеспечивает бесперебойное снабжение плода кислородом. Этому способствует и повышенное сродство к кислороду фетального гемоглобина. В период внутриутробного развития наблюдается сдвиг кривой диссоциации

оксигемоглобина слева направо, что означает снижение способности крови плода связывать кислород по мере прогрессирования беременности. Некоторое снижение диссоциации оксигемоглобина, наблюдаемое у плода в конце внутриутробного периода, в значительной степени компенсируется повышением концентрации гемоглобина крови по мере развития плода.

Сердечно-сосудистая система. Сердце эмбриона закладывается на 2-й нед онтогенеза в виде двух парных трубок, на 4-й нед эмбрионального развития венозный и артериальный отделы сердца увеличиваются, начинается формирование внутрисердечных перегородок. К 8-й нед жизни у зародыша уже имеется сформированное сердце с двумя предсердиями и двумя желудочками. В это же время формируются магистральные сосуды, несколько позже - периферическая сосудистая сеть. С помощью современных ультразвуковых приборов сердечную деятельность плода можно регистрировать с 4-5-й нед беременности.

На самых ранних стадиях развития (до 6 нед) сердечный ритм у зародыша замедленный. После формирования симпатической и парасимпатической иннервации частота сердечных сокращений (ЧСС) увеличивается, составляя к 9 нед беременности 170-180 в минуту. В последующем ЧСС снижается и со II триместра беременности в среднем составляет 120-160 в минуту. С помощью акушерского стетоскопа сердечную деятельность плода удается определить с 18-20-й нед беременности, а с помощью ЭКГ - с 11-12 нед, при УЗИ - с 5-6 нед.

Во внутриутробном периоде *кровообращение* плода проходит три последовательные стадии: желточное, аллантоидное и плацентарное.

Желточный период кровообращения у зародыша человека продолжается от момента имплантации до 2-й нед жизни. Кислород и питательные вещества поступают к зародышу из первичных кровеносных сосудов желточного мешка. Помимо этого, снабжение зародыша питательными веществами и кислородом осуществляется непосредственно через клетки трофобласта, которые в этот период эмбриогенеза еще не содержат сосудов.

Аллантоидное кровообращение функционирует до 15-16-й нед гестации. Аллантоис (выпячивание первичной кишки), несущий фетальные сосуды, подходит к трофобласту; фетальные сосуды врастают в бессосудистые ворсины трофобласта, вследствие чего хорион становится сосудистым. Установление аллантоидного кровообращения - качественно новый этап развития эмбриона, обеспечивающий более интенсивный транспорт кислорода и питательных веществ от матери к плоду.

Период плацентарного кровообращения начинается со II триместра беременности, когда рост плаценты опережает рост плода. В этот период происходят и дальнейшая дифференцировка основных структурных элементов плаценты. После 22 нед беременности рост плаценты несколько замедляется, отставая от темпов роста плода. К 36 нед беременности плацента достигает полной функциональной зрелости.

Газообмен между матерью и плодом происходит в межворсинчатом пространстве в терминальных ворсинах плаценты. Артериальная кровь доставляется в межворсинчатое пространство по материнским спиральным артериям (рис. 4.11).

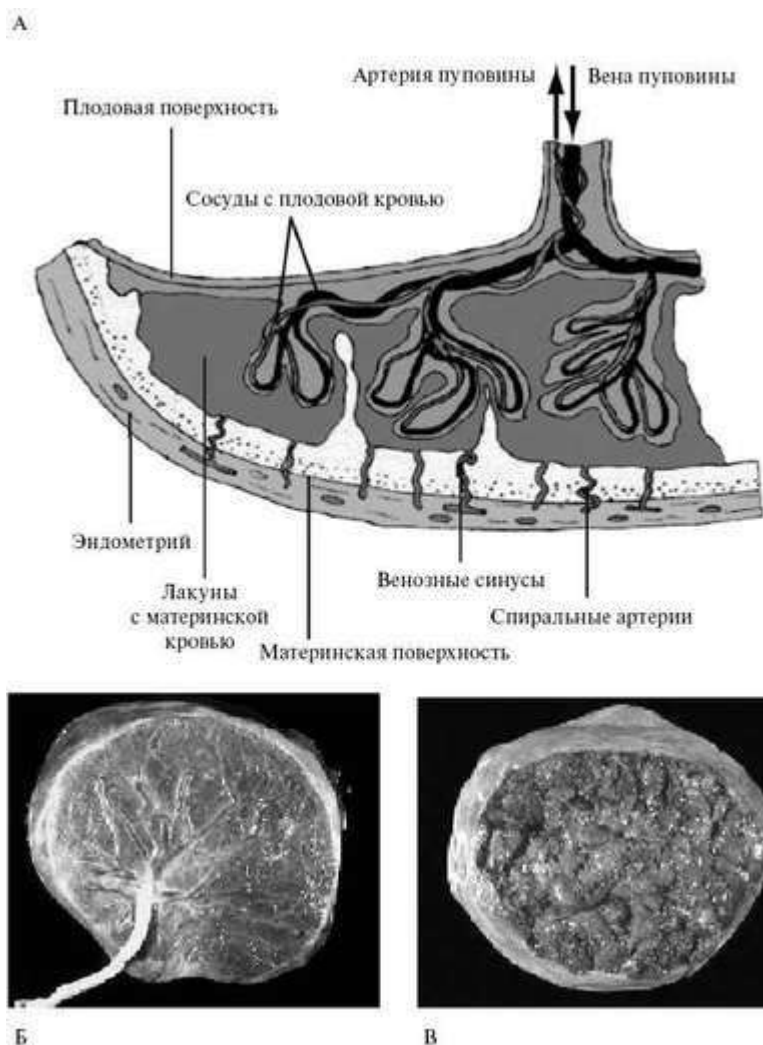


Рис. 4.11. Строение зрелой плаценты (см. цветную вклейку). А - схема; Б - плодовая поверхность; В - материнская поверхность

После газообмена на поверхности ворсин обогащенная кислородом кровь возвращается к плоду по мелким венам, которые, собираясь в более крупные венозные стволы, впадают в вену пуповины. Вена пуповины, несущая артериальную кровь (насыщенную кислородом на 80%), в брюшной полости плода разделяется на воротную вену и венозный проток плода.

Венозный проток с богатой кислородом кровью и воротная вена, кровь которой, проходя через печень, частично дезоксигенируется, впадают в нижнюю полую вену. В нижней полой вене артериальная кровь плода смешивается с венозной кровью из нижних конечностей, печени и кишечника. Эта смешанная кровь поступает в правое предсердие, куда впадает и верхняя полая вена, несущая из верхней половины туловища плода чисто венозную кровь. Полного смешения этих двух потоков крови в правом предсердии не происходит благодаря клапанообразной складке (евстахиева заслонка) в нижней полой вене, которая направляет кровь к овальному отверстию (*foramen ovale*). Через овальное отверстие в межпредсердной перегородке кровь поступает в левые отделы сердца и далее в аорту. Венозная кровь, попавшая в правое предсердие из верхней полой вены, поступает в правый желудочек, а затем - в легочную артерию (рис. 4.12).

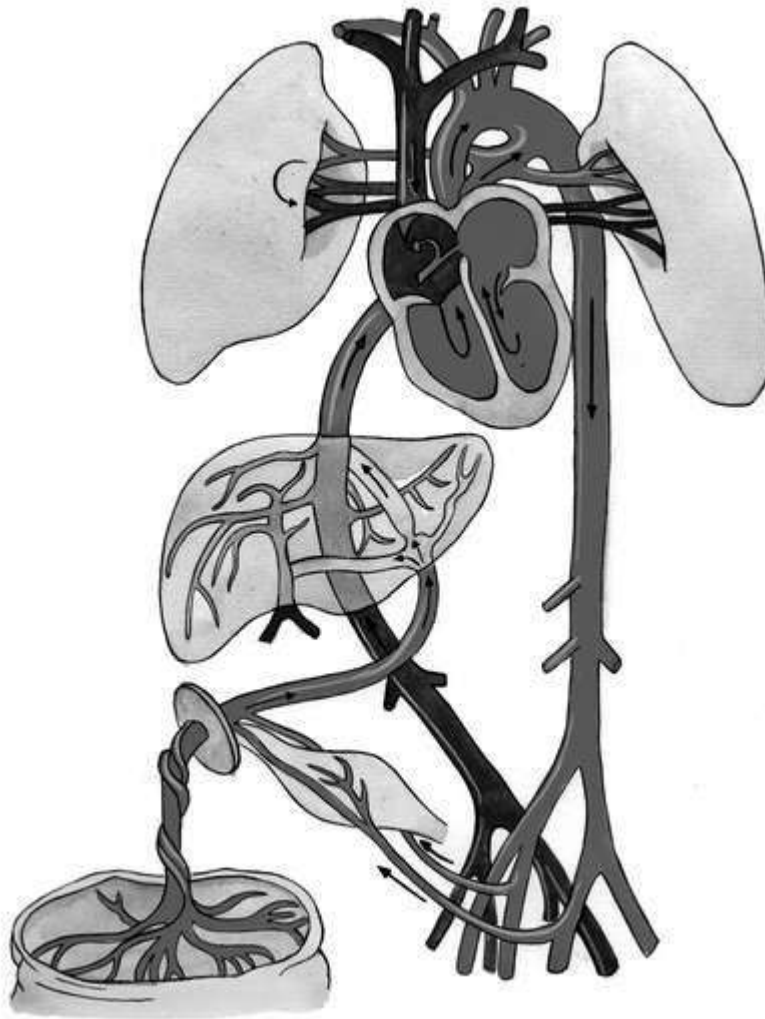


Рис. 4.12. Фетальное кровообращение (см. цветную вклейку)

Основная масса бедной кислородом крови из легочных артерий, минуя нефункционирующие легкие, через артериальный (боталлов) проток направляется в нисходящую дугу аорты ниже места отхождения больших сосудов, питающих кровью голову и верхнюю часть туловища плода. Благодаря этому голова и верхние отделы туловища плода получают более насыщенную кислородом кровь, чем нижняя половина туловища. Кровь нисходящей дуги аорты снабжает нижнюю половину туловища и нижние конечности.

Таким образом, высокое содержание кислорода в артериальной крови вены пуповины по мере прохождения от плаценты к органам и тканям плода постепенно снижается в результате смешивания с дезоксигенированной кровью. Все органы плода получают смешанную кровь, но при этом в наиболее благоприятных условиях находятся печень плода, а также голова и верхняя половина туловища. Значительно хуже снабжаются кислородом нижняя половина туловища и легкие.

Венозная кровь, снабдив все органы плода кислородом и питательными веществами, через ветви подвздошных артерий поступает в артерии пуповины и через них - в плаценту.

По мере прогрессирования беременности происходит постепенное сужение овального отверстия и уменьшение нижней полой вены, вследствие чего к концу беременности дисбаланс в распределении артериальной крови между нижней и верхней половинами туловища плода нивелируется.

Особенности кровообращения плода имеют значение не только с точки зрения снабжения его кислородом, но и для выведения двуокси углерода и других продуктов обмена кратчайшим путем: аорта-артерии пуповины-плацента.

Система кровообращения плода связана с гемодинамикой плаценты и материнского организма. Это отчетливо видно при синдроме сдавления нижней полой вены, который может возникать со второй половины беременности. У женщины, лежащей на спине из-за сдавления увеличенной маткой нижней полой вены и частично аорты, происходит перераспределение крови: большая часть крови задерживается в нижней полой вене, результатом чего становится снижение артериального давления в верхней части туловища. У беременной возникает головокружение, возможно обморочное состояние. Сдавление нижней полой вены беременной маткой, приводя к нарушению кровообращения в ней, отражается и на состоянии плода, вызывая у него тахикардию, усиление двигательной активности.

После рождения ребенка плодое кровообращение претерпевает ряд изменений. Происходит облитерация пупочных артерий, пупочных вен и венозного протока и, что особенно важно, закрываются артериальный проток и овальное окно. Вследствие закрытия овального отверстия правое и левое предсердия разобщаются, кровь из правого предсердия целиком поступает в правый желудочек и по легочным артериям попадает в начавшие функционировать легкие - устанавливается малый круг кровообращения.

Дыхательная система. На 4-й нед эмбрионального развития происходит закладка легких, бронхов и трахеи, на 5-й нед - деление бронхов на ветви. К 6-му мес внутриутробного развития бронхиальное дерево насчитывает 17 порядков ветвей, к моменту рождения - 27. С 26-й нед внутриутробного развития отмечается дифференцировка альвеолярного эпителия: клетки I типа представляют собой покровный эпителий альвеол, клетки II типа содержат гранулы и продуцируют особый липопротеид - сурфактант, который в дальнейшем при рождении способствует расправлению легочной ткани.

Во внутриутробном периоде плод совершает нерегулярные дыхательные движения, которые при УЗИ определяются с 11-й нед беременности. Частота дыхательных движений плода возрастает по мере увеличения гестационного возраста, составляя в III триместре 30-70 в минуту. Дыхательные движения плода способствуют притоку крови к сердцу плода, заглатыванию амниотической жидкости (до 550 мл/сут), что является одним из важных механизмов обмена околоплодных вод. В норме дыхательные движения плода осуществляются при закрытой голосовой щели, что препятствует попаданию околоплодных вод в легкие.

Мочеполовая система. Развитие мочеполовой системы происходит из пронефроса (предпочка), мезонефроса (первичная почка) и метанефроса (зачаток постоянной почки и мочеточника). Развитие половых органов начинается с гонад, которые формируются в 5 нед гестации в целомическом бугорке над мезонефросом. Превращение индифферентной гонады в яичники или семенники происходит с 6-9-й нед (стадия гонадного пола). Развитие гонад детерминируется генами, заключенными в половых хромосомах.

В процессе онтогенеза происходит разделение мочевой и половой систем: постоянная почка с мочеточником выполняет мочевыводящую функцию, а пронефрос и мезонефрос дифференцируются в яйцеводы у эмбрионов женского пола и в семявыносящие протоки у эмбрионов мужского пола для осуществления функции выведения половых клеток.

Постоянные почки (метанефрос) развиваются с 5-й нед после оплодотворения. Из разрастаний метанефроса образуются мочеточники, лоханки, чашечки и прямые собирающие каналы. Развитие почки начинается на 7-8-й нед гестации, на 14-й нед

петля нефрона (Генле) становится функционально развитой, способной к экскреции мочи путем гломерулярной фильтрации. Ультразвуковая визуализация почек плода возможна уже в 10-12 нед беременности, когда их средний диаметр составляет 0,4 см (в этот период длина плода составляет 5,35 см). Нефрогенез продолжается до 32-34 нед гестации. Почки плода остаются относительно незрелыми на протяжении всего периода внутриутробной жизни: при отсутствии полноценной экскреторной функции они осуществляют клубочковую фильтрацию и канальцевую реабсорбцию.

Образование мочи начинается с ранних сроков развития. К концу I триместра при УЗИ практически всегда обнаруживается наполненный мочевой пузырь. По мере увеличения гестационного возраста плода увеличивается средняя скорость продукции мочи с 10 мл/ч в 30 нед до 27 мл/ч к концу беременности (до 650 мл/сут). Моча плода выделяется в амниотическую жидкость, откуда транс- и параплацентарным путем попадает в материнский кровоток, чему способствует относительно низкое осмотическое давление мочи плода. Из крови матери продукты метаболизма плода выделяются с ее мочой.

Иммунная система. Первые лимфоидные клетки появляются в печени на 5-й нед развития зародыша, с 8-9 нед источником активного лимфопоэза становится вилочковая железа, которая продуцирует Т-лимфоциты. В селезенке лимфоидная ткань появляется на 20-й нед, наиболее интенсивный лейкопоэз в этом органе отмечается на 5-м мес внутриутробного развития. С 11-12 нед после оплодотворения начинает функционировать костный мозг. Фагоцитарная активность лейкоцитов на протяжении всего периода внутриутробного развития остается низкой.

Приблизительно на сроке гестации 10-12 нед у плода появляются первые признаки синтеза иммуноглобулинов (IgM, IgG, IgA), продукция которых постепенно возрастает с увеличением срока беременности.

При проникновении возбудителя инфекции у плода не возникает воспалительных реакций, инфекция нередко становится генерализованной. Это является следствием выраженного дефицита как гуморального, так и клеточного звеньев иммунитета.

Система гемостаза. У плода отмечается гипокоагуляция, а у матери физиологическая гиперкоагуляция.

Фибриноген у эмбриона определяется на 5-й нед онтогенеза, первые белки-прокоагулянты - на 12-й нед, когда кровь эмбриона приобретает способность к свертыванию. Концентрация факторов свертывания II, VII, IX, X, XI, XII, XIII у плода значительно ниже, чем у взрослого человека.

Кислотно-основное состояние крови (КОС). Физиологический метаболический ацидоз плода обусловлен накоплением в его организме недоокисленных продуктов обмена веществ и отражает особенности газообмена во внутриутробном периоде. Метаболический ацидоз плода не является патологическим состоянием, а свидетельствует о своеобразной физиологической адаптации к внутриутробной жизни.

На метаболический ацидоз у плода указывает значительное накопление кислых продуктов обмена веществ без повышения парциального давления CO_2 ($p\text{CO}_2$). Изменяются показатели буферной системы крови (снижение щелочных резервов).

Физиологический метаболический ацидоз обусловлен преобладанием в организме плода процессов анаэробного гликолиза, когда энергии выделяется меньше, чем при аэробном. К сроку родов метаболический ацидоз у плода нарастает, что приводит к повышению возбудимости центральных структур регуляции дыхательной системы плода, включая бульбарный дыхательный центр. Таким образом, создаются предпосылки к первым внеутробным дыхательным движениям.

КРИТИЧЕСКИЕ ПЕРИОДЫ ВНУТРИУТРОБНОГО РАЗВИТИЯ

Выделение периодов внутриутробного развития человека (преимплантационный период, имплантация, органогенез, плацентация, плодный период) важно с точки зрения реакций эмбриона/плода на воздействие неблагоприятных факторов.

Критическим называют период внутриутробного развития с повышенной чувствительностью зародыша и эмбриона к повреждающим агентам.

Первый критический период приходится на окончание 1-й и всю 2-ю нед гестации.

Бластомерам зародыша предимплантационного периода свойственны полипотентность и высокая способность к регенерации, поэтому при повреждении отдельных бластомеров дальнейшее эмбриональное развитие не нарушается. Если повреждаются многие бластомеры, то, как правило, зародыш погибает. Таким образом, в этот период развития зародыш либо переносит воздействие повреждающих факторов без отрицательных последствий, либо погибает (закон "все или ничего").

Лишь незадолго до имплантации в связи с начавшейся дифференцировкой тканей у зародыша появляется реакция на повреждающее воздействие в виде возникновения аномалий развития.

Второй критический период приходится на 3-6 нед гестации (имплантация, органогенез, плацентация), что обусловлено активной дифференцировкой органов и тканей эмбриона, а также интенсивными процессами синтеза нуклеиновых кислот, цитоплазматических и мембранных белков и липидов. В эти периоды онтогенеза под воздействием повреждающих факторов эмбрион может погибнуть (эмбриолетальный эффект) или у него возникают аномалии развития.

Критическим периодом является также период плацентации, когда повреждающие факторы могут нарушить нормальное развитие аллантоиса и связанную с этим процессом васкуляризацию хориона. Нарушение васкуляризации хориона лежит в основе первичной плацентарной недостаточности, при прогрессировании которой может произойти внутриутробная гибель плода.

Таким образом, весь I триместр беременности можно рассматривать как критический период внутриутробного развития.

В плодовом (фетальном) периоде развития реакция плода на действие повреждающих факторов определяется степенью зрелости органов и систем, на которые направлено действие того или иного повреждающего фактора.

ВЛИЯНИЕ ВРЕДНЫХ ФАКТОРОВ НА ОРГАНИЗМ МАТЕРИ И ПЛОДА

Урбанизация, развитие различных отраслей промышленности, связанных с использованием вредных химических веществ, повышенный уровень радиации, использование пестицидов и других химикатов в сельском хозяйстве отрицательно влияют на состояние здоровья населения в целом. Особый риск неблагоприятные факторы внешней среды представляют для беременных, способствуя осложненному течению беременности и родов, нарушению физиологических взаимоотношений между материнским организмом и плодом. Результатом могут стать различные формы патологических состояний у плода и новорожденного. Вызывать нарушения в организме матери и плода могут также лекарственные препараты, курение, прием алкоголя, употребление наркотиков, что увеличивает частоту самопроизвольных абортов, преждевременных родов, тяжелых форм гестозов.

Выраженность повреждающего воздействия вредных факторов на эмбрион/плод определяется сроком гестации. Особенно неблагоприятно их воздействие в критические

периоды внутриутробного развития (преимплантация, ранний эмбриогенез и плацентация). Повреждающий эффект также зависит от дозы и продолжительности воздействия.

Химические агенты могут оказывать повреждающее действие на организм плода косвенно, вызывая изменения в организме матери, и действовать непосредственно при переходе через плаценту. На производстве на беременных может воздействовать множество химических соединений. Из них наиболее выраженной эмбриотоксичностью обладают свинец, ртуть, фосфор, бензол и его производные, оксиды углерода, фенол, хлоропрен, формальдегид, сероуглероды, никотин и др.

При воздействии ионизирующей радиации нарушение эмбриогенеза зависит от стадии внутриутробного развития и дозы облучения. Воздействие радиации в ранние сроки беременности вызывает внутриутробную гибель зародыша (эмбриотоксический эффект) и часто обуславливает самопроизвольный аборт (60-70%). Ионизирующая радиация в период органогенеза и плацентации может явиться причиной аномалий развития плода. У плода наиболее радиочувствительны ЦНС, органы зрения и система гемопоза. При лучевых воздействиях в период фетогенеза (после 12 нед беременности) обычно наблюдаются общая задержка развития плода и типичные симптомы лучевой болезни, присущие взрослому организму.

В связи с особо высокой чувствительностью эмбрионов ранних стадий развития необходимо проявлять очень большую осторожность при назначении женщинам лечебных и диагностических процедур, связанных с внутренним и наружным облучением.

Пестициды, проникающие в организм женщины, могут вызывать наследственные и ненаследственные изменения у плода. Мутагенез, как правило, проявляется не сразу, а во втором или третьем поколении. Ненаследственные изменения, которые обусловлены воздействием пестицидов во время беременности, можно обнаружить уже вскоре после рождения ребенка. Наибольшей эмбриотоксичностью обладают хлорорганические и ртутьорганические соединения, которые проходят через плацентарный барьер и обнаруживаются в тканях плаценты, крови пуповины, околоплодных водах, а также в печени мертворожденных детей, в молоке матери.

Курение. Никотин - один из основных токсичных компонентов табачного дыма - оказывает выраженное вазоконстрикторное действие и отрицательно влияет на кровообращение в матке и плаценте. У интенсивно курящих женщин (20 сигарет в день) беременность часто оканчивается самопроизвольным абортom, повышается риск отслойки плаценты. Никотин легко проходит через плацентарный барьер (по существу плод "курит"), снижая клеточный метаболизм; в крови плода обнаруживаются высокие концентрации карбоксигемоглобина. Накапливаясь практически во всех органах и тканях, никотин выводится из организма плода гораздо медленнее, чем из организма матери.

Никотин не оказывает тератогенного действия, но может быть причиной хронической плацентарной недостаточности и, как следствие, выраженной задержки роста плода, обусловленной блокадой активного транспорта аминокислот от матери к плоду, а также гипоксии плода и асфиксии новорожденного. Возможен синдром внезапной смерти в неонатальном периоде.

Курение во время беременности недопустимо; следует предупредить пациентку и об опасности "пассивного" курения.

При систематическом употреблении во время беременности алкоголя, обладающего выраженным тератогенным и эмбриотоксическим свойствами, может возникать алкогольный синдром плода. Это нарушения физического и психического развития ребенка, множественные врожденные пороки (микроцефалия, аномалии лицевого черепа, пороки сердца, почек, неправильное развитие верхних и нижних

конечностей, гемангиомы различной локализации и др.). Токсическое действие этилового спирта на плод усиливается из-за отсутствия в его печени алкогольдегидрогеназы - фермента, разрушающего этанол у взрослого человека.

Выраженное эмбрио- и фетопатическое действие этилового спирта является основанием для полного запрещения спиртных напитков (водка, вино, пиво) не только во время беременности, но и при ее планировании. Женщинам, страдающим алкоголизмом, настойчиво рекомендуют прервать беременность.

Наркомания. Прием наркотических веществ крайне неблагоприятно воздействует на течение беременности и приводит к высокой частоте самопроизвольных абортов, преждевременных родов, а также может стать причиной отслойки плаценты, внутриутробной задержки роста плода, внутриутробной гибели плода. Большинство наркотиков оказывает выраженное тератогенное действие на эмбрион/плод, особенно в ранние сроки беременности.

Описано острое нарушение кровообращения в различных органах плода при употреблении матерью кокаина: инфаркты кишечника с его перфорацией, некроз пальцев, внутричерепные кровоизлияния с последующим развитием порэнцефалических кист.

Возможно развитие абстинентного синдрома у плода в результате изменения дозы наркотика или его отмены, что может стать причиной внутриутробной гибели плода. Абстинентный синдром может развиваться и у новорожденного, что требует тщательного наблюдения в неонатальном периоде. Симптомы абстиненции (тремор, одышка, отказ от пищи, повышенная возбудимость, раздраженный крик) обычно проходят в течение нескольких дней, но нарушения ЦНС могут сохраняться долго.

Влияние на плод лекарственных веществ определяется особенностями фармакокинетики и метаболизма лекарственного препарата в организме матери; скоростью и степенью трансплацентарного перехода препарата и его метаболизмом в плаценте; стадией внутриутробного развития плода во время фармакотерапии; эмбриотоксичными и тератогенными свойствами фармакологического агента; особенностями его метаболизма и выведения из организма плода.

Большое значение для перехода лекарственных препаратов через плацентарный барьер имеют молекулярная масса препарата; способность препарата к ионизации; его растворимость в липидах; путь введения препарата (внутривенно, внутримышечно, внутрь), а также срок беременности в момент фармакотерапии.

Как правило, используемые во время беременности лекарственные препараты имеют молекулярную массу менее 600 и поэтому сравнительно свободно проходят плацентарный барьер. Из-за высокой молекулярной массы через плаценту не переходят гепарин и инсулин.

Проницаемость плацентарного барьера возрастает по мере прогрессирования беременности, достигая максимума к 32 нед, а затем несколько снижается.

Эмбриотоксическое и тератогенное действие обычно проявляется на ранних стадиях развития зародыша (первые 6-8 нед беременности). На более поздних стадиях беременности некоторые лекарственные препараты могут оказывать отрицательное действие на органы и системы плода, обусловленное в основном функциональной и морфологической незрелостью этих систем.

Большинство медикаментов, которые в настоящее время сравнительно широко используют при беременности по соответствующим показаниям, безвредны для плода.

К препаратам с тератогенным эффектом, которые противопоказаны беременным, относятся антимаболиты (аминоптерин, 6-меркаптопурин и др.), алкилирующие соединения (допан, циклофосфан, тиофосфамид и др.) и антираковые антибиотики

(актиномицин, сарколизин и др.). Эти препараты при введении в ранние сроки беременности очень часто приводят к возникновению уродств у плода.

Наряду с этим некоторые лекарственные средства могут оказывать эмбриотоксическое, фетотоксическое, а иногда и слабое тератогенное действие, поэтому применять их во время беременности нежелательно.

Среди *антибиотиков и синтетических антибактериальных препаратов* опасность для эмбриона и плода представляют тетрациклины, аминогликозиды, фторхинолоны.

В ранние сроки беременности назначение тетрациклина опасно из-за возможности возникновения у эмбриона аномалий развития костной системы, поражения зачатков молочных зубов, что в постнатальном периоде проявляется кариесом. В более поздние сроки применение тетрациклина может стать причиной задержки роста плода. Кроме того, тетрациклин и его производные оказывают гепатотоксическое действие.

Применение у беременных аминогликозидов (стрептомицин, канамицин) в больших дозах может быть причиной необратимой дистрофии слухового нерва у плода с развитием врожденной глухоты (ототоксическое действие).

Препараты из группы фторхинолонов (ципрофлоксацин, норфлоксацин), хотя и не дают тератогенного эффекта, но повреждают костную и хрящевую ткань, вызывая артралгии у детей.

Антибиотики группы цефалоспоринов не обладают эмбриотоксическими и фетопатическими свойствами, поэтому их можно применять во время беременности. Исключение составляют цефалексин, цефаклор и цефрадин, при использовании которых повышен риск развития врожденных аномалий у плода.

Во время беременности при необходимости назначения антибиотиков предпочтение следует отдавать антибиотикам пенициллинового ряда (пенициллин, ампициллин, амоксициллин) и эритромицину.

Сульфаниламидные препараты не противопоказаны при беременности. Известную осторожность необходимо соблюдать лишь при назначении сульфаниламидов пролонгированного действия, которые, связываясь с альбуминами крови, приводят к подъему концентрации в крови плода билирубина и развитию ядерной желтухи у плода и новорожденного.

Из современных противогрибковых препаратов во время беременности противопоказаны леворин и гризеофульвин. Оба препарата обладают слабовыраженными тератогенными свойствами, поэтому их применение в ранние сроки беременности нежелательно. Небезопасным во время беременности считается также флуконазол (дифлюкан, микосист), так как имеются указания на возможность развития дефектов конечностей у плода. Из современных противогрибковых препаратов практически безопасны во время беременности клотримазол и миконазол.

Из *антипротозойных препаратов* наибольшее значение имеют лекарства, применяемые для лечения мочевого трихомоноза (трихопол, метронидазол и др.). Эти препараты быстро проникают через плаценту и создают высокие концентрации в крови плода. Тератогенный эффект лекарств не доказан полностью, но в I триместре беременности от их приема следует воздержаться.

Гормональные препараты нередко используют для коррекции эндокринных нарушений во время беременности, но их следует назначать по строгим показаниям, особенно в I триместре.

Имеются данные о возможной мускулинизации плодов женского пола при приеме тестостерона и его производных матерью в ранние сроки беременности. Из эстрогенных препаратов во время беременности противопоказан диэтилстильбэстрол, который может

приводить к порокам развития матки, маточных труб, верхней трети влагалища, аденозу и светлоклеточной аденокарциноме у девочек, к порокам развития яичек у мальчиков.

Прогестерон и его аналоги (утрожестан, дюфастон), широко используемые при лечении невынашивания беременности, не обладают тератогенными свойствами.

Препараты глюкокортикоидных гормонов (преднизолон, дексаметазон, метипред и др.) не противопоказаны во время беременности. Длительный прием препаратов данной группы в период фетогенеза может приводить лишь к кратковременному угнетению функции коры надпочечников у плода, что не отражается на состоянии новорожденного и дальнейшем развитии ребенка.

Гормоны щитовидной железы. Препарат L-тироксин, назначаемый при гипотиреозе щитовидной железы у матери, не оказывает тератогенного действия, но при применении в высоких дозах повышает риск развития у плода гипотиреоза и увеличения щитовидной железы.

Тиреостатические препараты группы тиоурацила (метилтиоурацил и др.) имеют относительные противопоказания к применению во время беременности из-за опасности возникновения у плода врожденного коллоидного зоба. В связи с этим эти препараты назначают беременным в сравнительно небольших дозах.

Гормоны поджелудочной железы и синтетические сахаропонижающие препараты. Инсулин не оказывает повреждающего действия на плод и не противопоказан во время беременности. Лечение сахарного диабета пероральными антидиабетическими препаратами (бутамид, хлорпропамид и др.) противопоказано вследствие их тератогенного эффекта.

Из *антикоагулянтов* непрямого действия во время беременности противопоказан варфарин (неодикумарин, синкумар, фенилин), который может вызывать у плода аномалии скелета, аномалии органа зрения вплоть до атрофии зрительного нерва и задержку умственного развития у детей даже при приеме матерью во второй половине беременности.

Препаратом выбора во время беременности является антикоагулянт прямого действия гепарин, который не проникает через плацентарный барьер. Однако имеются указания на деминерализацию костей и тромбоцитопению у матери при его применении. Предпочтение отдают низкомолекулярным гепаринам (фраксипарин, клексан), при использовании которых риск указанных осложнений менее выражен.

Нестероидные противовоспалительные препараты. Аспирин не дает тератогенного эффекта, но известно его ингибирующее действие на синтез простагландинов, вследствие чего снижается сократительная активность матки, может увеличиваться длительность родов, повышается риск перенашивания беременности. Аспирин также снижает агрегацию тромбоцитов, что может явиться причиной кровотечения во время беременности и родов. Имеются указания на нарушение функции тромбоцитов у новорожденных, матери которых принимали аспирин накануне родов.

Из других нестероидных противовоспалительных препаратов наиболее часто в акушерстве (при лечении невынашивания беременности) применяется индометацин как средство, ингибирующее простагландинсинтезу. Индометацин не оказывает тератогенного действия, но его длительное использование может приводить к маловодию, преждевременному закрытию артериального протока у плода или быть причиной легочной гипертензии у новорожденного.

Большинство *антигистаминных препаратов* не обладает эмбриотоксическими или тератогенными свойствами, хотя имеются единичные сообщения об их возможном

неблагоприятном влиянии на плод. Эти препараты можно использовать во время беременности по строгим показаниям.

При приеме *противосудорожных препаратов* во время беременности (при эпилепсии) удваивается риск пороков развития плода: расщепления верхней губы и/или твердого неба, а также пороков сердца. У 10% детей, подвергшихся внутриутробному воздействию противосудорожных препаратов, наблюдаются микроцефалия, отставание в росте, задержка психофизического развития, краниофациальные аномалии, гипоплазия ногтей и дистальных фаланг, гипертелоризм. Использование в лечении эпилепсии у беременных вальпроевой кислоты и карбамазепина увеличивает риск дефектов нервной трубки у плода, в связи с чем матери дополнительно рекомендуют прием фолиевой кислоты в дозе 4 мг/сут.

При приеме некоторых противосудорожных препаратов возможно возникновение у новорожденных тяжелых геморрагий, обусловленных дефицитом витамина К. Для профилактики этого осложнения в последний месяц беременности пациентке рекомендуют прием витамина К в дозе 10 мг ежедневно, а новорожденным, матери которых во время беременности получали противосудорожные препараты, необходимо сразу же после рождения вводить викасол.

Из *антидепрессантов* и *транквилизаторов* в ранние сроки беременности не рекомендуется применять имизин и мепротан (мепробамат) из-за опасности их тератогенного действия. Диазепам (реланиум) слабо инактивируется в печени плода, вследствие чего возможна фетальная лекарственная интоксикация, препарат противопоказан в I триместре беременности. При применении реланиума в более поздние сроки беременности возможно существенное изменение ЧСС плода. При приеме амитриптилина риск возникновения пороков развития плода не повышен.

Противоопухолевые препараты (метотрексат, 6-меркаптопурин, циклофосфамид) способствуют развитию врожденных аномалий плода (гипоплазия нижней челюсти, расщепление верхнего неба, дизостозы черепа, недоразвитие ушных раковин). Химиотерапия онкологических заболеваний у беременных в период эмбриогенеза повышает риск самопроизвольных аборт и выраженных пороков развития плода; при лечении в более поздние сроки возрастает риск мертворождения и задержки роста плода. У новорожденных часто отмечается угнетение кроветворения.

Для лечения гипертензивных состояний у беременных широкое применение находят *гипотензивные препараты*: сульфат магния, клофелин, β-адреноблокаторы (атенолол, бетаксолол), антагонисты кальция (нифедипин, верапамил), спазмолитики (дибазол, ношпа, папаверин, эуфиллин). Из диуретических средств предпочтение отдается калийсберегающим препаратам (триампур). Указанные препараты не оказывают тератогенного действия, но применяются строго по показаниям с учетом известных противопоказаний и побочных эффектов.

При назначении лекарственных средств беременным нужно соблюдать следующие принципы:

- назначать препараты только по строгим показаниям, причем положительный эффект для матери должен превышать потенциальный риск для плода и новорожденного;
- подбирать минимальную эффективную дозу препарата и по возможности наименее длительный курс лечения;
- следует помнить о целесообразности планирования беременности, чтобы избежать приема лекарств в преимплантационном периоде;
- ознакомиться с противопоказаниями для приема препарата.

Нередко встает вопрос о целесообразности сохранения беременности, если в ранние сроки женщина принимала препарат, не являющийся абсолютным тератогеном. Этот вопрос решают совместно с консультантом-генетиком. При сохранении беременности такие пациентки высокого риска в отношении врожденной патологии плода нуждаются в тщательном наблюдении (определение ультразвуковых и биохимических маркеров врожденной патологии плода).

За рубежом на основании рекомендаций FDA (Управление по контролю качества пищевых продуктов и лекарственных средств) выделяют пять категорий лекарственных средств в зависимости от степени их тератогенности.

Категория А. На основании контролируемых испытаний доказано, что лекарства безвредны для плода как в I триместре, так и в поздние сроки гестации (хлорид калия, препараты железа).

Категория В. При проведении экспериментальных исследований тератогенного действия не выявлено или наблюдаемые у подопытных животных осложнения не обнаружены у детей, матери которых принимали лекарственные средства этой группы в I триместре беременности (инсулин, аспирин, метронидазол).

Категория С. Выявлено тератогенное действие препарата у подопытных животных. Контролируемых испытаний не проводилось или действие препарата не изучено (изониазид).

Категория D. Прием препаратов этой группы сопряжен с некоторым риском для плода, но польза от их применения превосходит возможные побочные эффекты (диазепам).

Категория X. В связи с доказанным тератогенным действием у животных и человека препараты противопоказаны беременным и женщинам в период, предшествующий наступлению беременности. Риск, связанный с приемом препаратов этой группы, значительно превышает их положительный эффект (изотретиноин, карбамазепин, стрептомицин).

ИЗМЕНЕНИЯ В ОРГАНИЗМЕ ЖЕНЩИНЫ ВО ВРЕМЯ БЕРЕМЕННОСТИ

Во время физиологически протекающей беременности в материнском организме наблюдаются существенные анатомические, физиологические и биохимические изменения. Эти адаптационные изменения направлены на создание оптимальных условий для роста и развития плода.

Многие из этих изменений начинаются практически сразу же после оплодотворения в ответ на многочисленные сигналы, исходящие от плода или плодовых тканей, и сохраняются на протяжении всей беременности. После родов и прекращения лактации организм женщины возвращается к состоянию, бывшему до беременности.

Во время беременности физиологическая адаптация происходит практически во всех системах организма женщины: в эндокринной, нервной, сердечно-сосудистой системах, в системе кроветворения и гемостаза, в дыхательной, мочевой, пищеварительной, половой системах, в опорно-двигательном аппарате.

Эндокринная система. Эндокринные изменения в материнском организме обусловлены возникновением новой сложной системы мать-плацента-плод. Начинает функционировать новая железа внутренней секреции в яичнике - желтое тело беременности. Под воздействием хорионического гонадотропина (ХГ) в желтом теле происходит синтез половых гормонов (прогестерон и эстрогены), которым принадлежит важная роль в имплантации и дальнейшем прогрессировании беременности. С 3-4-го мес беременности желтое тело подвергается инволюции и его гормональную функцию берет

на себя плацента. По мере развития плода начинает работать его собственная эндокринная система, которая также влияет на гормональный статус беременной.

Гипофиз: объем передней доли гипофиза постепенно увеличивается по мере прогрессирования беременности (до 35%), что обусловлено гиперплазией пролактинсекретирующих клеток под влиянием высокого уровня эстрогенов. Уровень пролактина во время беременности возрастает в 10 раз, что связано с увеличением содержания эстрогенов и прогестерона и направлено на подготовку организма беременной к лактации. Угнетение продукции фолликулостимулирующего (ФСГ) и лютеинизирующего (ЛГ) гормонов происходит под влиянием высоких концентраций эстрогенов и прогестерона. Содержание в крови соматотропного и антидиуретического гормона не изменяется во время беременности. При неизменном уровне адренкортикотропного гормона (АКТГ) гипофизарного происхождения плацента секретирует собственный АКТГ и кортикотропин-рилизинг гормон.

Задняя доля гипофиза в отличие от передней доли во время беременности не увеличивается, в ней накапливается образующийся в гипоталамусе окситоцин, синтез которого резко возрастает к концу беременности и в родах.

Надпочечники: происходит гиперплазия коры надпочечников и увеличивается кровоток в них. Постепенно повышается уровень АКТГ в сыворотке крови, в 2-3 раза возрастает содержание как свободного, так и связанного кортизола, но суточные колебания уровня АКТГ и кортизола такие же, как и вне беременности. Отмечается 2-3-кратное повышение уровня ангиотензина II и 2-4-кратное увеличение активности ренина плазмы крови беременной. Содержание альдостерона в плазме и моче матери увеличивается в 3 раза в I триместре и в 10 раз - к III триместру беременности. С 26-27 нед внутриутробного развития надпочечники плода начинают секретировать кортикостероиды.

Щитовидная железа: беременность расценивается как состояние относительного йоддефицита, что связано с увеличением потребности в йоде материнского организма для обеспечения фетоплацентарного комплекса и с повышением экскреции йода с мочой в два раза в связи с повышенной гломерулярной фильтрацией и сниженной клубочковой реабсорбцией.

Щитовидная железа несколько увеличивается, особенно при недостаточном поступлении йода, что может быть обусловлено тиреотропным действием ХГ, который секретирует плацента.

Уровень связанных тироксина (Т4) и трийодтиронина (Т3) компенсаторно повышается в связи с увеличением синтеза в печени тироксинсвязывающего глобулина (под влиянием плацентарных эстрогенов) и достигает максимума в 20-22 нед беременности при относительно стабильном содержании свободных фракций Т3 и Т4 во II и III триместрах беременности.

С 10-12 нед щитовидная железа плода начинает накапливать йод и синтезировать собственные тиреоидные гормоны.

Паращитовидные железы: беременность сопровождается увеличенной потребностью в кальции, постоянный уровень которого в сыворотке крови поддерживается паратиреоидным гормоном (ПТГ) через синтез витамина D, который усиливает всасывание кальция в кишечнике. Между синтезом ПТГ и уровнем свободного кальция в сыворотке крови существует обратная связь. Уровень ПТГ в крови матери повышается в поздние сроки беременности, параллельно снижается содержание кальция в плазме крови.

Поджелудочная железа: беременность сопровождается существенными изменениями метаболизма глюкозы. У беременных по мере увеличения срока

беременности снижается уровень глюкозы в плазме натошак в результате усиленного поглощения глюкозы плацентой, а также торможения глюконеогенеза из-за падения уровня аминокислот в крови.

Во второй половине беременности под действием плацентарного лактогена усиливается липолиз, что приводит к повышению уровня глицерина и свободных жирных кислот в плазме и, следовательно, к усилению кетогенеза. Другая причина усиленного кетогенеза - действие плацентарных гормонов на гепатоциты матери. Кетоновые тела свободно проходят через плаценту и используются печенью и мозгом плода как источники энергии.

В первой половине беременности из-за снижения уровня глюкозы натошак чувствительность тканей материнского организма к инсулину повышается, во второй половине беременности, когда возрастает уровень плацентарных гормонов, снижается утилизация глюкозы тканями матери, поэтому у беременных уровень глюкозы в крови после еды выше, чем у небеременных.

Постоянная легкая гипергликемия у беременных приводит к физиологической гиперинсулинемии. Гиперинсулинемии также способствует физиологическая инсулинорезистентность, типичная для второй половины беременности. Это обусловлено влиянием плацентарного лактогена, эстрогенов и прогестерона и направлено на обеспечение энергетических потребностей фетоплацентарной системы.

Гипергликемия тормозит секрецию глюкагона, в результате чего значительная часть глюкозы превращается в триглицериды (механизм запасания жира). На фоне снижения фильтрационной способности почек для глюкозы у большинства беременных наблюдается транзиторная глюкозурия.

Материнский инсулин не проникает через плаценту. К 10-12-й нед беременности в поджелудочной железе плода появляются дифференцированные β -клетки, способные секретировать инсулин. Легкая гипергликемия у матери вызывает повышение уровня глюкозы в крови плода, что и стимулирует секрецию инсулина, который является фактором роста.

Нервная система: с момента возникновения беременности в коре головного мозга матери появляются изменения, называемые гестационной доминантой. Клинически это проявляется в преобладании у беременной интересов, непосредственно связанных с вынашиванием и рождением здорового ребенка; другие интересы как бы отходят на второй план.

Изменяется тонус вегетативной нервной системы, в связи с чем у беременных нередко наблюдаются сонливость, плаксивость, повышенная раздражительность, иногда головокружения и другие расстройства. Эти нарушения обычно присущи раннему периоду беременности.

На протяжении беременности состояние нервной системы изменяется: возбудимость коры головного мозга до 3-4-го мес беременности снижена, а затем постепенно повышается. Во время беременности возбудимость нижележащих отделов ЦНС и рефлекторного аппарата матки снижена, что обеспечивает нормотонус матки.

Перед родами возбудимость спинного мозга и нервных элементов матки повышается, это необходимое условие начала родовой деятельности.

Сердечно-сосудистая система во время беременности претерпевает значительные изменения. Основным моментом физиологической адаптации к беременности является снижение общего периферического сосудистого сопротивления. Это обусловлено вазодилатирующим действием оксида азота, регуляция его синтеза обеспечивается эстрадиолом и простаглицлином.

Периферическая вазодилатация приводит к снижению системного сосудистого сопротивления и к компенсаторному увеличению сердечного выброса на 40-50%. Увеличение сердечного выброса начинается с первых недель беременности (к 8 нед сердечный выброс возрастает на 20%) и достигает максимума к 20-24 нед. В ранние сроки беременности это увеличение происходит за счет возрастания ударного объема сердца, а к 20-24 нед - за счет повышения ЧСС (физиологическая тахикардия беременных - ЧСС на 10-20 в минуту выше, чем вне беременности). На сердечный выброс в поздние сроки влияет положение тела беременной: у лежащей на спине женщины сдавление нижней полой вены беременной маткой вызывает нарушение венозного возврата к сердцу с последующим снижением ударного объема и сердечного выброса на 25%. Указанные выше изменения могут привести к нарушению плацентарной перфузии и гипоксии плода (синдром сдавления нижней полой вены).

ОЦК во время беременности возрастает на 40-60%, достигая максимума к III триместру. При многоплодной беременности ОЦК на 500 мл выше, чем при одноплодной.

В результате снижения общего сосудистого сопротивления уже с I триместра беременности начинает снижаться диастолическое АД. Во II триместре присоединяется снижение систолического АД, в III триместре АД возвращается к исходному уровню.

Система кроветворения: в течение физиологической беременности изменяются ОЦК, содержание форменных элементов крови и факторов свертывания.

Объем плазмы увеличивается по мере прогрессирования беременности, наиболее значительное увеличение происходит к 34 нед.

На фоне преобладающего увеличения объема плазмы над объемом форменных элементов наблюдается пониженная концентрация гемоглобина, гематокрита и числа эритроцитов. Развивается так называемая физиологическая анемия беременных.

Для синтеза гемоглобина и некоторых ферментов во время беременности возрастает потребность в железе (в 2-3 раза) и фолиевой кислоте (в 10-20 раз).

Возможны повышение уровня лейкоцитов в крови (до 9000- 15000 мкл⁻¹) и сдвиг лейкоцитарной формулы влево (появление палочкоядерных форм).

Количество тромбоцитов во время беременности, как правило, не меняется.

Система гемостаза находится в состоянии физиологической гиперкоагуляции (в первую очередь для остановки кровотечения после рождения плода и плаценты).

Содержание факторов свертывания крови, особенно VIII, IX и X, повышено. Концентрация фибриногена значительно повышена (до 50%).

Фибринолитическая активность крови снижена. Концентрация эндогенных антикоагулянтов (антитромбин III и протеин C) снижена.

Повышение свертываемости крови, характерное для беременности, становится фактором риска венозных тромбозов. Этому также способствует венозный стаз в нижних конечностях, обусловленный расширением вен и замедлением кровотока в них. Возможно варикозное расширение вен прямой кишки (геморрой).

Дыхательная система: у беременных значительно увеличивается потребность в кислороде (на 20%) из-за усиления метаболизма, при этом рО₂ крови не изменяется.

Под влиянием прогестерона повышается чувствительность дыхательного центра к углекислому газу, что приводит к гипервентиляции (в основном путем увеличения жизненной емкости легких, а не учащения дыхания).

В результате гипервентиляции снижаются рСО₂ и концентрация бикарбонатов. При этом рН остается прежним или наблюдается легкий компенсаторный алкалоз (рН-7,44).

В конце беременности матка отесняет диафрагму вверх, но дыхательная поверхность легких не уменьшается благодаря некоторому расширению грудной клетки. Субъективно чувство нехватки воздуха ощущает около 70% беременных, что обусловлено повышенной чувствительностью к двуокиси углерода.

В связи со снижением коллоидного осмотического давления беременные составляют группу риска в отношении развития отека легких.

Мочевыделительная система: беременность сопровождается физиологическими изменениями почек, мочевых путей, а также уро- и гемодинамики.

С I триместра отмечается значительное расширение почечных лоханок, чашечек и мочеточников, которое обусловлено, с одной стороны, гормональными изменениями (прогестерон), с другой - сдавливанием мочеточников беременной маткой. Эти анатомические изменения предрасполагают к развитию пиелонефрита беременных.

В I-II триместрах беременности почечный кровоток возрастает на 50-80%, затем несколько снижается.

Скорость клубочковой фильтрации и клиренс креатинина повышаются на 50%, что приводит к снижению уровня мочевины и креатинина в сыворотке крови. В ответ на повышение скорости клубочковой фильтрации увеличивается реабсорбция электролитов, глюкозы и аминокислот в почечных канальцах, в связи с чем у беременных незначительно повышается экскреция белка и глюкозы с мочой (физиологическая протеинурия и глюкозурия беременных).

Для беременных отмечается физиологическая задержка натрия и воды в тканях; у 80% беременных развиваются незначительные отеки, особенно к концу беременности.

Пищеварительная система и печень: физиологические изменения желудочно-кишечного тракта во время беременности проявляются снижением моторики под воздействием прогестерона (снижение желудочной перистальтики, замедление эвакуации содержимого желудка и т.д.). Эти изменения частично обуславливают запоры, а также тошноту и рвоту в ранние сроки беременности. На поздних сроках беременности дополнительным неблагоприятным фактором, нарушающим работу желудка и кишечника, становится их механическое сдавление беременной маткой.

Беременность сопровождается усилением метаболизма в печени.

Снижение общего белка в сыворотке крови беременной в значительной степени обусловлено гипоальбуминемией. Значительно повышается концентрация фибриногена, церулоплазмينا, трансферрина. Изменения концентрации билирубина во время беременности не наблюдается, но в 2-4 раза повышается уровень щелочной фосфатазы, в большой мере за счет синтеза ее в плаценте.

Опорно-двигательный аппарат: отмечается размягчение связок, хрящей, синовиальных оболочек, лобкового и крестцово-подвздошных сочленений; наблюдается некоторое расхождение лонных костей. Эти изменения приводят к увеличению прямого размера входа в малый таз, что благоприятно для прохождения плода через родовые пути.

Во второй половине беременности значительно возрастает нагрузка на позвоночник, осанка беременных меняется, усиливается физиологический поясничный лордоз.

Кожа: беременность сопровождается значительными метаболическими изменениями, поэтому почти у всех беременных наблюдаются физиологические изменения кожи и ее придатков.

Гиперпигментация у беременных начинается уже с I триместра и связана, с одной стороны, с повышением уровня меланоцитостимулирующего гормона, а с другой - с

повышением чувствительности отдельных участков кожи к половым гормонам. Пигментация чаще наблюдается на сосках и в околососковой зоне, по белой линии живота, на наружных половых органах. Во время беременности усиливается также пигментация невусов, родимых пятен и свежих рубцов. После родов гиперпигментация обычно исчезает.

Хлоазма беременных (так называемая маска беременных) - гиперпигментация кожи лица в виде симметричных коричневых пятен (на лбу, щеках, верхней губе, подбородке) наблюдается у 70% женщин во второй половине беременности. В основе патогенеза хлоазмы беременных лежит физиологическое повышение уровня эстрогенов и прогестерона, важную роль играет воздействие солнечных лучей.

Паукообразная гемангиома (сосудистая звездочка, паукообразный невус) возникает на лице, верхней части туловища и руках. В 20-50% наблюдений паукообразные гемангиомы, появившиеся во время беременности, остаются на всю жизнь.

Покраснение ладоней, локальное или диффузное, наблюдается у 70% женщин в III триместре беременности; после родов проходит самостоятельно.

Стрии (рубцы) беременности встречаются достаточно часто, особенно у женщин с ожирением и при многоплодной беременности. Стрии имеют вид красноватых полос, иногда слегка возвышающихся над поверхностью кожи, преимущественно на молочных железах, боковых поверхностях живота и бедер. После родов рубцы остаются, но становятся бледными. Ранее считали, что стрии образуются при растяжении брюшной стенки, но причина их возникновения заключается скорее всего в повышении уровня стероидных гормонов.

Во время беременности увеличивается продолжительность стадии роста волос (анаген), что может приводить к их усиленному росту на лице, туловище и ногах.

Молочные железы: с наступлением и развитием беременности в тканях молочных желез под воздействием прогестерона, эстрогенов, плацентарного лактогена и пролактина происходят значительные изменения как подготовка к последующей лактации. Значительно возрастает кровоснабжение, под влиянием гормональных изменений происходит активная клеточная пролиферация как протоков, так и ацинусных структур. Активные пролиферативные процессы в эпителии выводных протоков и ацинусов приводят к значительному увеличению долек молочных желез в результате гиперплазии и гипертрофии. Масса молочных желез значительно возрастает (почти вдвое).

Со второй половины беременности начинается подготовка молочных желез к секреции молока; при надавливании на соски, которые к концу беременности становятся более возбудимыми, из них начинает выделяться молозиво, состав которого значительно отличается от молока.

Половая система: наиболее выраженные изменения во время беременности происходят в половой системе и особенно в матке.

Вне беременности матка весит около 70 г, объем полости матки 10 мл. Во время беременности матка увеличивается и становится способной вместить плод, плаценту и околоплодные воды. К концу беременности объем полости матки обычно составляет около 5 л, но может достигать и 20 л и более, так как вместимость матки в конце беременности может быть в 500-1000 раз больше, чем у небеременной. Матка при этом весит около 1100 г.

Увеличение матки происходит благодаря растяжению и значительной гипертрофии мышечных элементов, но возникновение новых мышечных клеток ограничено. Параллельно изменениям гладкой мускулатуры происходит и гиперплазия

соединительной ткани, которая как бы окружает гладкомышечные клетки и составляет сетчато-волокнистый остов матки.

В результате этого матка приобретает характерные для беременной возбудимость и сократимость: от сократительных мышечных белков сократительная активность передается окружающей соединительной ткани.

Параллельно увеличению размеров мышечных волокон увеличивается количество фиброзной ткани, особенно в наружном мышечном слое; наряду с увеличением эластических волокон все это придает силу стенке матки.

По мере прогрессирования беременности происходят значительные изменения сосудистой системы матки. Сосудистая сеть матки увеличивается не только в результате удлинения и расширения венозной и артериальной сети, но и вследствие образования новых сосудов. Вены, дренирующие плацентарную площадку, превращаются в большие венозные синусы.

Изменяются нервные элементы матки, увеличивается число различных рецепторов (баро-, осмо-, хеморецепторов и др.), которые имеют важное значение в восприятии и передаче разнообразных нервных импульсов от плода к матери.

В течение первых месяцев беременности стенки матки утолщены, но по мере прогрессирования беременности стенки матки становятся тоньше. К концу беременности толщина стенки матки менее 1,5 см. По мере роста матка теряет резистентность, свойственную небеременной, и превращается в мышечный мешок с тонкими мягкими стенками. Доказательством этого является легкость, с которой можно пальпировать плод и его отдельные части.

Следует подчеркнуть, что увеличение матки несимметрично и наиболее выражено в дне. Различную скорость роста отдельных частей матки демонстрирует "меняющееся" расположение маточных труб и яичников: на ранних сроках они располагаются чуть ниже верхушки дна, а в последние месяцы беременности местом их прикрепления становится середина матки. Асимметрия матки обусловлена и местом расположения плаценты: та часть матки, которая окружает плаценту, увеличивается гораздо быстрее, чем остальная часть миометрия.

В процессе беременности меняются форма и расположение матки. В течение первых нескольких недель матка имеет обычную для нее грушевидную форму. В конце 2-го мес размеры матки увеличиваются в три раза, она имеет округлую асимметричную форму вследствие имплантации плодного яйца в одном из трубных углов. К концу 12-й нед дно матки располагается на уровне входа в малый таз. По мере роста матки и ее выхода за пределы малого таза происходит ее некоторая ротация вправо, что связано с особенностями прикрепления в левой половине таза сигмовидной кишки. В III триместре беременности матка приобретает овоидную (яйцевидную) форму.

С I триместра беременности возникают нерегулярные сокращения матки, обычно безболезненные. Во II триместре эти сокращения можно определить при пальпации матки. Эти сокращения возникают спорадически, они неритмичны, их интенсивность варьирует от 5 до 25 мм рт.ст. В последние 1-2 нед перед родами такие маточные сокращения возникают чаще.

Уже через месяц после зачатия происходит размягчение *шейки матки*, в результате повышения васкуляризации и гидрофильности. В шейке матки во время беременности происходит преобразование богатой коллагеном соединительной ткани. В конце беременности наблюдается почти 12-кратное снижение ее механической силы.

Цервикальные железы подвергаются такой выраженной пролиферации, что занимают почти 1/2 шейной массы. Вскоре после зачатия шейный канал заполняется очень вязкой густой слизью, так называемой слизистой пробкой.

Во время беременности отмечается незначительная мышечная гипертрофия *маточных труб*. Из-за увеличения матки изменяется их топография.

В процессе беременности отмечаются повышенная васкуляризация и гиперемия *влагалища и наружных половых органов*. Стенки влагалища становятся легко растяжимыми, как бы подготавливая влагалище для прохождения плода. Слизистая оболочка значительно утолщается, приобретает синюшную окраску. Наружные половые органы во время беременности разрыхляются, слизистая оболочка входа во влагалище также становится синюшного цвета.

Масса тела: увеличение массы тела беременной обусловлено ростом матки и ее содержимого, увеличением молочных желез, увеличением ОЦК, задержкой внеклеточной жидкости. Меньшее значение имеет накопление внутриклеточной жидкости и отложением жиров и белков (материнский резерв). Масса тела интенсивно увеличивается во второй половине беременности, когда еженедельная прибавка составляет 250-300 г. На протяжении беременности масса тела женщины в среднем увеличивается на 12-13 кг при одноплодной беременности и на 18-22 кг - при многоплодной.

ГЛАВА 05. ТАЗ С АКУШЕРСКОЙ ТОЧКИ ЗРЕНИЯ И ПЛОД КАК ОБЪЕКТ РОДОВ

ТАЗ С АКУШЕРСКОЙ ТОЧКИ ЗРЕНИЯ

Костный таз, составляя основу родового канала, имеет большое значение для прохождения плода во время родов.

Таз взрослой женщины состоит из четырех костей: двух тазовых (или безымянных), крестца и копчика (рис. 5.1).

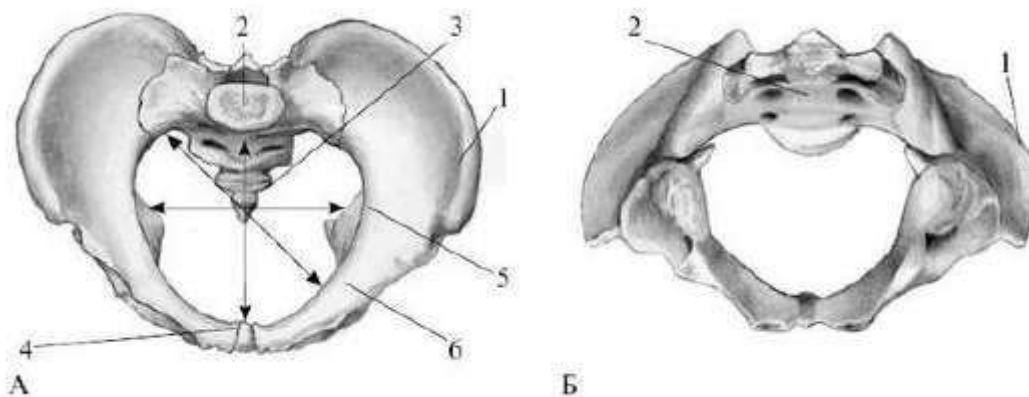


Рис. 5.1. Женский таз. А - вид сверху; Б - вид снизу; 1 - тазовые кости; 2 - крестец; 3 - копчик; 4 - прямой размер плоскости входа в малый таз (истинная конъюгата); 5 - поперечный размер плоскости входа в малый таз; 6 - косые размеры плоскости входа в малый таз

Тазовая кость (*os coxae*) состоит из трех костей, соединенных хрящами: подвздошной, лобковой и седалищной.

Подвздошная кость (os ilium) состоит из тела и крыла. Тело (короткая утолщенная часть кости) участвует в образовании вертлужной впадины. Крыло представляет собой широкую пластинку с вогнутой внутренней и выпуклой наружной поверхностью. Утолщенный свободный край крыла образует гребень подвздошной кости (*crista iliaca*).

Спереди гребень начинается верхней передней подвздошной остью (*spina iliaca anterior superior*), ниже располагается нижняя передняя ость (*spina iliaca anterior inferior*).

Сзади гребень подвздошной кости заканчивается верхней задней подвздошной остью (*spina iliaca posterior superior*), ниже располагается нижняя задняя подвздошная ость (*spina iliaca posterior inferior*). В области перехода крыла в тело на внутренней поверхности подвздошной кости располагается гребневый выступ, образующий дугообразную, или безымянную, линию (*linea arcuata, s. innominata*), которая идет от крестца поперек всей подвздошной кости, спереди переходит на верхний край лонной кости.

Седалищная кость (os ischii) представлена телом, участвующим в образовании вертлужной впадины, и верхней и нижней ветвями. Верхняя ветвь, идущая от тела книзу, заканчивается седалищным бугром (*tuber ischiadicum*). Нижняя ветвь направляется кпереди и кверху и соединяется с нижней ветвью лонной кости. На ее задней поверхности имеется выступ - седалищная ость (*spina ischiadica*).

Лобковая кость (os pubis) образует переднюю стенку таза и состоит из тела и верхней (горизонтальной) и нижней (нисходящей) ветвей, которые спереди соединяются друг с другом посредством малоподвижного лобкового сочленения - симфиза (*symphysis*). Нижние ветви лобковых костей образуют так называемую лобковую дугу.

Крестец (*os sacrum*) состоит из пяти сросшихся позвонков, величина которых уменьшается по направлению книзу, в связи с чем крестец приобретает форму усеченного конуса. Основание крестца (его широкая часть) обращено вверх, верхушка крестца (узкая часть) - вниз. Передняя вогнутая поверхность крестца образует крестцовую впадину. Основание крестца (I крестцовый позвонок) сочленяется с V поясничным позвонком; в середине передней поверхности основания крестца образуется выступ - крестцовый мыс (*promontorium*).

Копчик (*os coccygis*) представляет собой небольшую кость, суживающуюся книзу, и состоит из 4-5 рудиментарных сросшихся позвонков.

Все кости таза соединены симфизом, крестцово-подвздошными и крестцово-копчиковыми сочленениями, в которых располагаются хрящевые прослойки.

Различают два отдела таза: большой и малый. Большой таз ограничен с боков крыльями подвздошных костей, а сзади - последними поясничными позвонками. Спереди большой таз не имеет костных стенок.

Хотя большой таз для прохождения плода существенного значения не имеет, по его размерам можно косвенно судить о форме и величине малого таза, который составляет костную основу родового канала.

Классическая система плоскостей малого таза, разработанная основоположниками отечественного акушерства, позволяет получить правильное представление о продвижении предлежащей части плода по родовому каналу.

Полость малого таза - пространство, заключенное между стенками таза и ограниченное сверху и снизу плоскостями входа и выхода таза. Передняя стенка малого таза представлена лобковыми костями с симфизом, заднюю стенку составляют крестец и копчик, боковые стенки седалищные кости.

Эта полость имеет форму усеченного цилиндра. Передняя часть, обращенная к лону, почти в три раза меньше задней, обращенной к крестцу. Такая форма полости малого таза обуславливает неодинаковую форму и размеры ее различных отделов, которыми являются воображаемые плоскости, проходящие через опознавательные пункты внутренней поверхности малого таза. В малом тазу различают плоскость входа, плоскость широкой части, плоскость узкой части и плоскость выхода (табл. 5.1).

Таблица 5.1. Плоскости и размеры малого таза

Плоскость таза	Размеры, см		
	прямой	поперечный	косой
Плоскость входа	11	13,5	12
Плоскость широкой части	12,5	12,5	-
Плоскость узкой части	11,5	10,5	-
Плоскость выхода	9,5-11,5	11	-

Плоскость входа - граница между большим и малым тазом. Границами плоскости входа в малый таз являются верхневнутренний край лонной дуги, безымянные линии, вершина крестцового мыса. Плоскость входа имеет поперечно-овальную форму. Различают следующие размеры плоскости входа.

Прямой размер - наименьшее расстояние между серединой верхневнутреннего края лонной дуги и наиболее выдающейся точкой мыса крестца. Этот размер называется истинной конъюгатой (*conjugata vera*) и составляет 11 см. Анатомическая конъюгата, представляющая собой расстояние от середины верхнего края лонного сочленения до той же точки мыса, на 0,2-0,3 см длиннее истинной конъюгаты.

Поперечный размер - расстояние между наиболее отдаленными точками безымянных линий с обеих сторон - составляет 13,5 см. Пересечение поперечного размера и истинной конъюгаты расположено эксцентрично, ближе к мысу.

Различают также *косые размеры* - правый и левый. Правый косой размер проходит от правого крестцово-подвздошного сочленения до левого подвздошно-лонного бугорка, левый косой размер - от левого крестцово-подвздошного сочленения до правого подвздошно-лонного бугорка. Каждый из косых размеров равен 12 см.

Плоскость широкой части полости малого таза ограничена спереди серединой внутренней поверхности лонной дуги, с боков - серединой гладких пластинок, закрывающих вертлужные впадины, сзади - сочленением между II и III крестцовыми позвонками. Плоскость широкой части имеет форму круга.

Прямой размер широкой части полости малого таза представляет собой расстояние от середины внутренней поверхности лонной дуги до сочленения между II и III крестцовыми позвонками, он составляет 12,5 см.

Поперечный размер соединяет наиболее отдаленные точки вертлужных впадин противоположных сторон и также равен 12,5 см.

Плоскость узкой части полости малого таза проходит спереди через нижний край лонного сочленения, с боковых сторон - через седалищные ости, а сзади - через крестцово-копчиковое сочленение. Плоскость узкой части имеет продольно-овальную форму.

Различают следующие размеры плоскости узкой части малого таза.

Прямой размер - расстояние от нижнего края лонной дуги до крестцово-копчикового сочленения, равен 11,5 см.

Поперечный размер - расстояние между внутренними поверхностями седалищных остей, равен 10,5 см.

Плоскость выхода малого таза состоит из двух плоскостей, которые сходятся под углом по линии, соединяющей седалищные бугры. Эта плоскость проходит спереди через

нижний край лонной дуги, с боковых сторон - через внутренние поверхности седалищных бугров, а сзади - через верхушку копчика.

Прямой размер плоскости выхода - расстояние от середины нижнего края лонного сочленения до верхушки копчика - равен 9,5 см. Вследствие подвижности копчика прямой размер выхода может увеличиваться в родах при прохождении головки плода на 1-2 см и достигать 11,5 см.

Поперечный размер плоскости выхода представляет собой расстояние между наиболее отдаленными друг от друга точками внутренних поверхностей седалищных бугров и равен 11 см.

Прямые размеры плоскостей малого таза сходятся в области лонного сочленения, а в области крестца расходятся. Линия, соединяющая середины прямых размеров плоскостей малого таза, называется *проводной осью малого таза* и представляет собой дугообразную линию, вогнутую спереди и выгнутую сзади (форма рыболовного крючка) (рис. 5.2). У женщины в положении стоя проводная ось таза во входе и в широкой части направлена косо кзади, в узкой части - вниз, в выходе таза - кпереди. Плод проходит по родовому каналу по проводной оси малого таза.

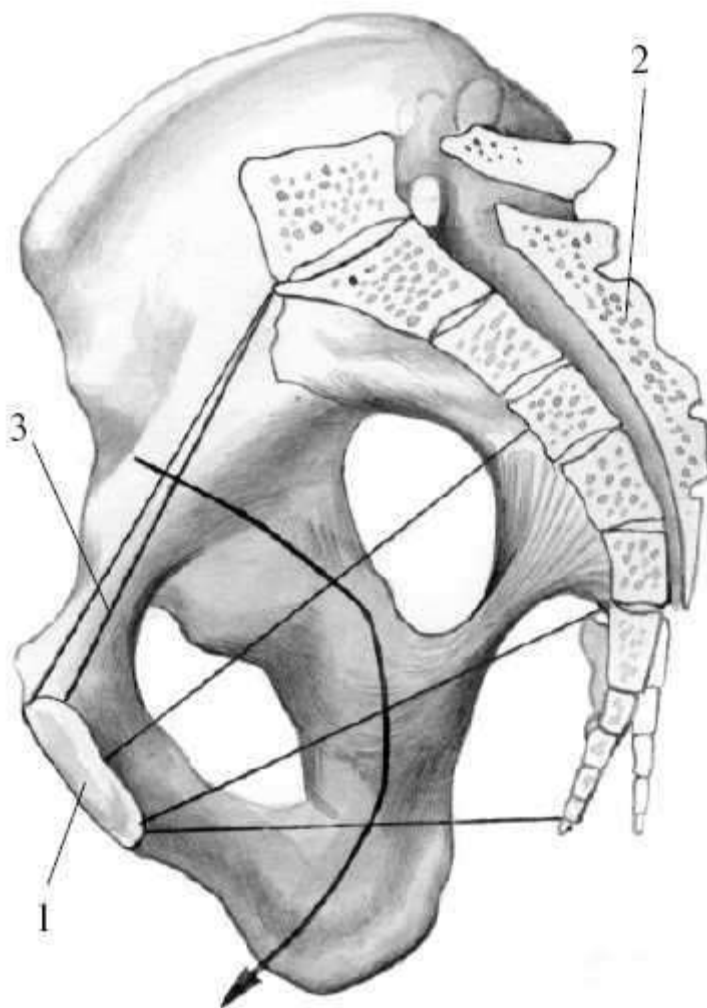


Рис. 5.2. Проводная ось малого таза. 1 - симфиз; 2 - крестец; 3 - истинная конъюгата

Немаловажное значение для прохождения плода по родовому каналу имеет *угол наклона таза* - пересечение плоскости входа в таз с плоскостью горизонта (рис. 5.3). В зависимости от телосложения беременной угол наклона таза в положении стоя может

колебаться от 45 до 50°. Угол наклона таза уменьшается при положении женщины на спине с сильно притянутыми к животу бедрами или полусидя, а также на корточках. Угол наклона таза можно увеличить, если подложить под поясницу валик, что приводит к отклонению лона вниз.

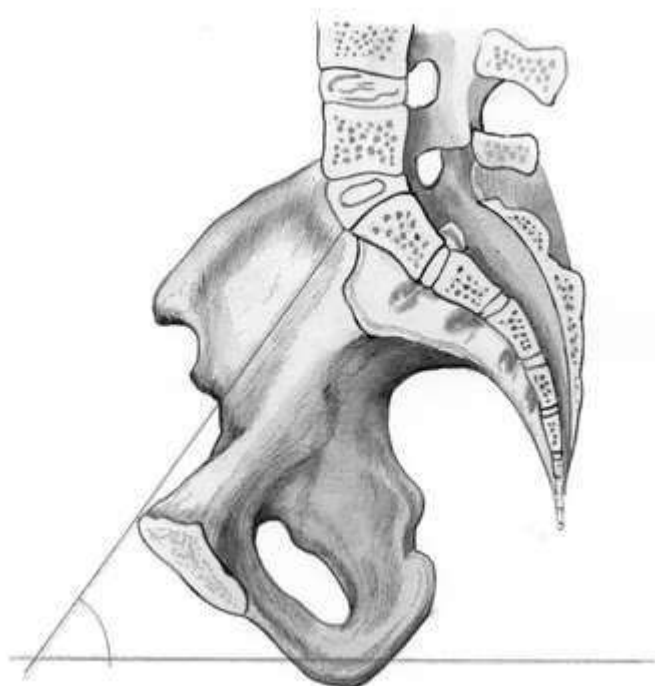


Рис. 5.3. Угол наклона таза

Различают гинекоидную, андроидную, антропоидную, платипеллоидную формы женского таза (классификация Caldwell и Moley, 1934) (рис. 5.4).

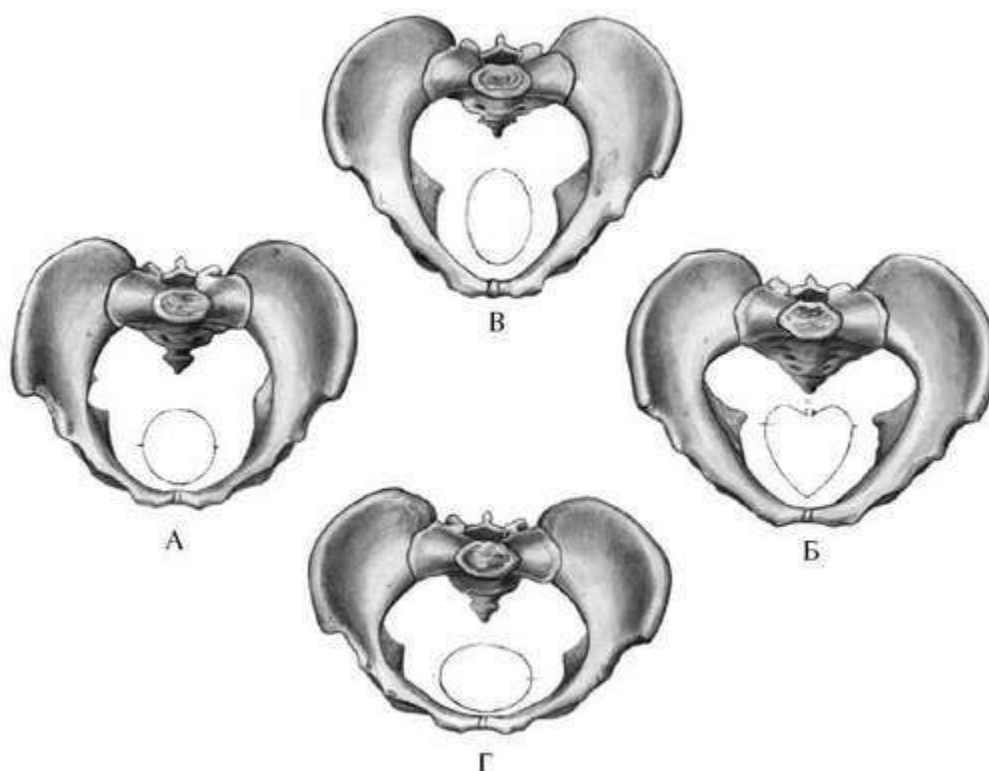


Рис. 5.4. Типы малого таза. А - гинекоидный; Б - андроидный; В - антропоидный; Г - платипеллоидный

При *гинекоидной форме* таза, которая встречается почти у 50% женщин, поперечный размер плоскости входа в малый таз равен прямому размеру либо незначительно его превышает. Вход в таз имеет поперечно-овальную или округлую форму. Стенки таза мало изогнуты, позвонки не выступают, лонный угол тупой. Поперечный размер плоскости узкой части полости малого таза равен 10 см и более. Крестцово-седалищная вырезка имеет четкую округлую форму.

При *андроидной форме* (встречается почти у 30% женщин) плоскость входа в малый таз имеет форму "сердца", полость таза воронкообразная, с суженной плоскостью выхода. При этой форме стенки таза "угловатые", ости седалищных костей значительно выступают, лонный угол острый. Кости утолщены, крестцово-седалищная вырезка суженная, овальная. Кривизна крестцовой впадины, как правило, мало выражена или отсутствует.

При *антропоидной форме* таза (около 20%) прямой размер плоскости входа значительно больше, чем поперечный. В результате форма плоскости входа в малый таз продольно-овальная, полость таза удлиненная, узкая. Крестцово-седалищная вырезка большая, ости подвздошных костей выступают, лонный угол острый.

Платипеллоидная форма таза встречается очень редко (менее 3% женщин). Платипеллоидный таз неглубокий (уплощен сверху вниз), имеет поперечно-овальную форму входа в малый таз с уменьшением прямых размеров и увеличением поперечных. Крестцовая впадина обычно сильно выражена, крестец отклонен кзади. Лонный угол тупой.

Помимо этих "чистых" форм женского таза, выделяют так называемые "смешанные" (промежуточные) формы, которые встречаются гораздо чаще.

При *андроидной форме* (встречается почти у 30% женщин) плоскость входа в малый таз имеет форму "сердца", полость таза воронкообразная, с суженной плоскостью выхода. При этой форме стенки таза "угловатые", ости седалищных костей значительно выступают, лонный угол острый. Кости утолщены, крестцово-седалищная вырезка суженная, овальная. Кривизна крестцовой впадины, как правило, мало выражена или отсутствует.

При *антропоидной форме* таза (около 20%) прямой размер плоскости входа значительно больше, чем поперечный. В результате форма плоскости входа в малый таз продольно-овальная, полость таза удлиненная, узкая. Крестцово-седалищная вырезка большая, ости подвздошных костей выступают, лонный угол острый.

Платипеллоидная форма таза встречается очень редко (менее 3% женщин). Платипеллоидный таз неглубокий (уплощен сверху вниз), имеет поперечно-овальную форму входа в малый таз с уменьшением прямых размеров и увеличением поперечных. Крестцовая впадина обычно сильно выражена, крестец отклонен кзади. Лонный угол тупой.

Помимо этих "чистых" форм женского таза, выделяют так называемые "смешанные" (промежуточные) формы, которые встречаются гораздо чаще.

Наибольшее значение в акушерской практике имеют размеры головки плода: каждому варианту предлежания и моменту механизма родов соответствует определенный размер головки плода, которым она проходит родовые пути (рис. 5.5).

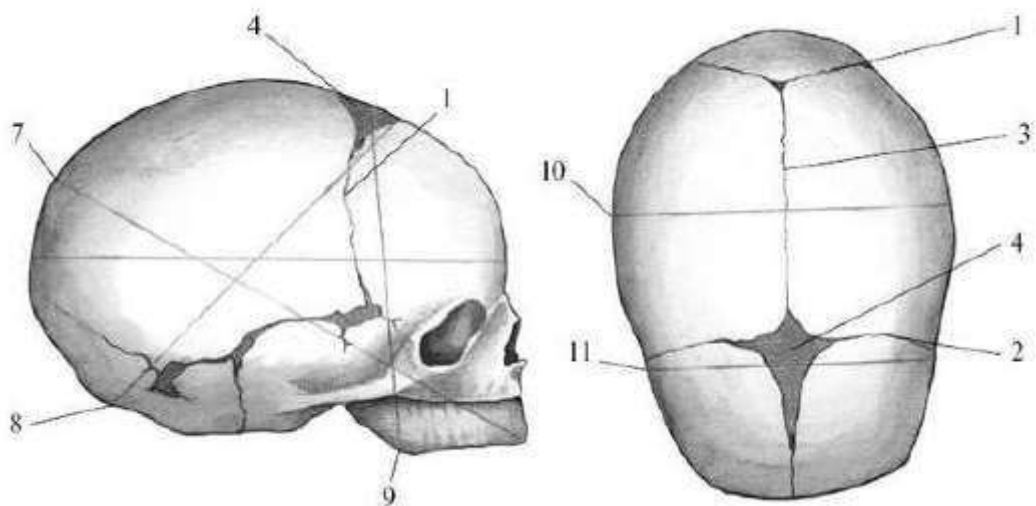


Рис. 5.5. Череп новорожденного. 1 - ламбдовидный шов; 2 - венечный шов; 3 - сагиттальный шов; 4 - большой родничок; 5 - малый родничок; 6 - прямой размер; 7 - большой косо́й размер; 8 - малый косо́й размер; 9 - вертикальный размер; 10 - большой поперечный размер; 11 - малый поперечный размер

Малый косо́й размер - от подзатылочной ямки до переднего угла большого родничка; равен 9,5 см. Окружность головки, соответствующая этому размеру, наименьшая и составляет 32 см.

Средний косо́й размер - от подзатылочной ямки до волосистой части лба; равен 10,5 см. Окружность головки по этому размеру равна 33 см.

Большой косо́й размер - от подбородка до наиболее отдаленной точки затылка; равен 13,5 см. Окружность головки по большому косо́му размеру наибольшая из всех окружностей и составляет 40 см.

Прямой размер - от переносицы до затылочного бугра; равен 12 см. Окружность головки по прямому размеру - 34 см.

Вертикальный размер - от вершины темени (макушка) до подъязычной кости; равен 9,5 см. Окружность, соответствующая этому размеру, составляет 32 см.

Большой поперечный размер - наибольшее расстояние между теменными буграми - 9,5 см.

Малый поперечный размер - расстояние между наиболее отдаленными точками венечного шва - 8 см.

В акушерстве также принято условное деление головки на большой и малый сегменты.

Большим сегментом головки плода называется ее наибольшая окружность, которой она проходит через плоскости малого таза. В зависимости от разновидности головного предлежания плода наибольшая окружность головки, которой плод проходит через плоскости малого таза, различная. При затылочном предлежании (согнутое положение головки) ее большим сегментом является окружность в плоскости малого косо́го размера; при переднеголовном предлежании (умеренное разгибание головки) - окружность в плоскости прямого размера; при лобном предлежании (выраженное разгибание головки) - в плоскости большого косо́го размера; при лицевом предлежании (максимальное разгибание головки) - в плоскости вертикального размера.

Малым сегментом головки называется любой диаметр, который меньше большого.

На туловище плода различают следующие размеры:

- *поперечный размер плечиков*; равен 12 см, по окружности 35 см;
- *поперечный размер ягодич*; равен 9-9,5 см, по окружности 27-28 см.

Большое значение для практического акушерства имеет точное знание членорасположения, положения плода в матке, его позиции, вида, предлежания.

Членорасположение плода (habitus) - отношение его конечностей и головки к туловищу. При нормальном членорасположении туловище согнуто, головка наклонена к грудной клетке, ножки согнуты в тазобедренных и коленных суставах и прижаты к животу, ручки скрещены на грудной клетке. Плод имеет форму овоида, длина которого при доношенной беременности составляет в среднем 25-26 см. Широкая часть овоида (тазовый конец плода) располагается в дне матки, узкая часть (затылок) обращена ко входу в малый таз. Движения плода приводят к кратковременному изменению положения конечностей, но не нарушают типичного членорасположения. Нарушение типичного членорасположения (разгибание головки) встречается в 1-2% родов и затрудняет их течение.

Положение плода (situs) - отношение продольной оси плода к продольной оси (длиннику) матки.

Различают следующие положения плода:

- *продольное (situs longitudinalis*; рис. 5.6) - продольная ось плода (линия, проходящая от затылка до ягодич) и продольная ось матки совпадают;
- *поперечное (situs transversus*; рис. 5.7, а) - продольная ось плода пересекает продольную ось матки под углом, близким к прямому;
- *косое (situs obliquus)* (рис. 5.7, б) - продольная ось плода образует с продольной осью матки острый угол.

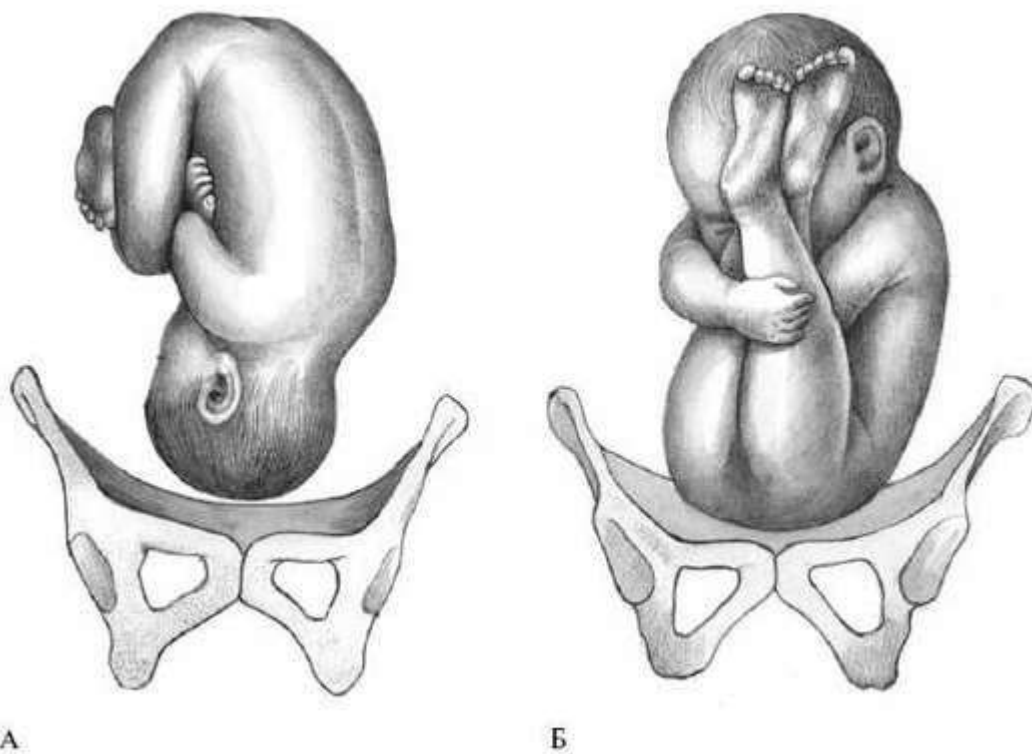


Рис. 5.6. Продольное положение плода. А - продольное головное; Б - продольное тазовое

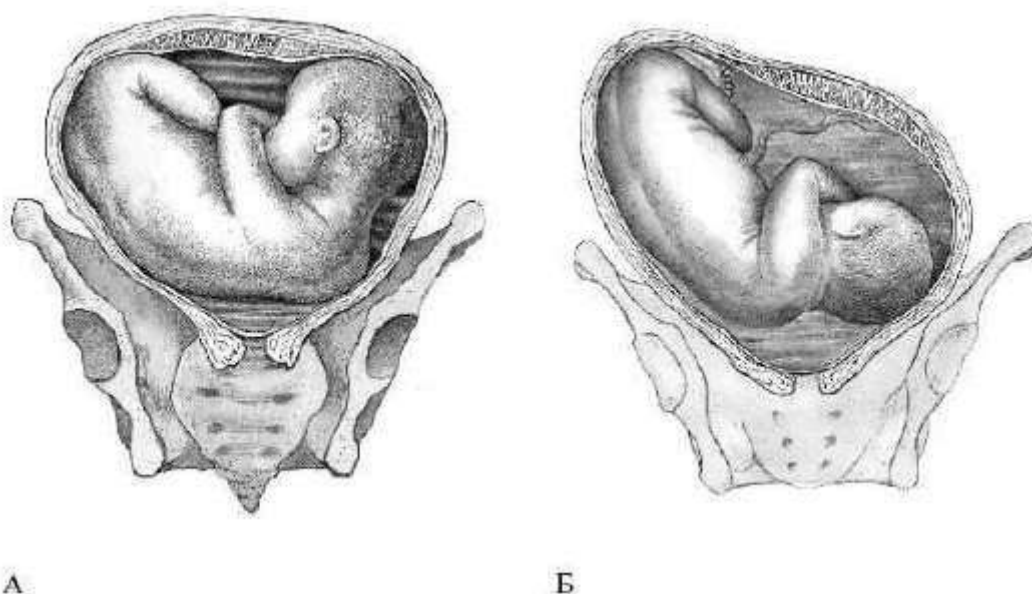


Рис. 5.7. Позиция плода. Поперечное и косое положение плода. А - поперечное положение плода, вторая позиция, передний вид; Б - косое положение плода, первая позиция, задний вид. Отличием косого положения от поперечного является местонахождение одной из крупных частей плода (таз или головка) по отношению к гребням подвздошных костей. При косом положении плода одна из его крупных частей располагается ниже гребня подвздошной кости.

Нормальное продольное положение плода наблюдается в 99,5% всех родов. Поперечное и косое положения считают патологическими, они встречаются в 0,5% родов.

Позиция плода (positio) - отношение спинки плода к правой или левой стороне матки. Различают первую и вторую позиции. При *первой позиции* спинка плода обращена к левой стороне матки, при *второй* - к правой (рис. 5.8). Первая позиция встречается чаще, чем вторая, что объясняется поворотом матки левой стороной кпереди. Спинка плода не только обращена вправо или влево, но и несколько повернута кпереди или кзади, в зависимости от чего различают вид позиции.

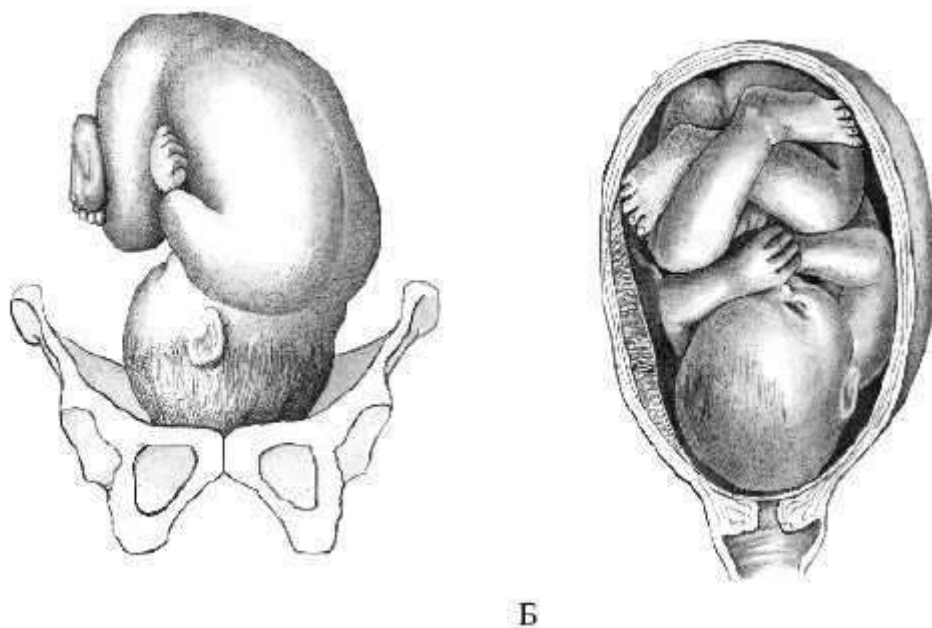


Рис. 5.8. Позиция плода. А - первая позиция, передний вид; Б - первая позиция, задний вид

Вид позиции (visus) - отношение спинки плода к передней или задней стенке матки. Если спинка обращена кпереди, говорят о *переднем виде позиции*, если кзади - о *заднем виде* (см. рис. 5.8).

Предлежание плода (praesentatio) - отношение крупной части плода (головки или ягодиц) ко входу в малый таз. Если над входом в таз матери находится головка плода - *предлежание головное* (см. рис. 5.6, а), если тазовый конец, то *предлежание тазовое* (см. рис. 5.6, б).

При поперечном и косом положениях плода позиция определяется не по спинке, а по головке: головка слева - первая позиция, справа - вторая позиция.

Предлежащей частью (pars praevia) называется наиболее низко расположенная часть плода, которая первой проходит через родовые пути.

Головное предлежание бывает затылочным, переднеголовным, лобным, лицевым. Типичным является затылочное предлежание (сгибательный тип). При переднеголовном, лобном и лицевом предлежаниях головка находится в разгибании различной степени.

Тазовое предлежание включает в себя чисто ягодичное (неполное), смешанное ягодично-ножное (полное) и ножное.

ГЛАВА 06. МЕТОДЫ ОБСЛЕДОВАНИЯ В АКУШЕРСТВЕ И ПЕРИНАТОЛОГИИ

ОСНОВНЫЕ КЛИНИЧЕСКИЕ МЕТОДЫ ОБСЛЕДОВАНИЯ

Опрос. Первая встреча с беременной, как правило, происходит в поликлинических условиях (женская консультация, перинатальные центры), но бывает и в стационаре. При первом же обращении пациентки врач должен провести опрос с тщательным сбором анамнеза (общего и акушерско-гинекологического), произвести оценку общего состояния, половых органов и при необходимости использовать дополнительные методы обследования. Все полученные сведения заносят в амбулаторную карту беременной или в историю родов в стационаре.

Паспортные данные. Обращают внимание на возраст беременной, особенно первородящей. Осложненное течение беременности и родов чаще наблюдается у "пожилых" (старше 30 лет) и "юных" (до 18 лет) первородящих. Возраст беременной 35 лет и старше требует проведения пренатальной диагностики в связи более высоким риском рождения ребенка с врожденной и наследственной патологией.

Жалобы. Прежде всего выясняют причины, побудившие женщину обратиться за медицинской помощью. Посещение врача в I триместре беременности связано, как правило, с прекращением менструаций и предположением о беременности. Нередко в этот срок беременности пациентки предъявляют жалобы на тошноту, рвоту и другие расстройства самочувствия. При осложненном течении беременности (начавшийся выкидыш, внематочная беременность, сопутствующие гинекологические заболевания) могут быть кровяные выделения из половых путей. Жалобы на нарушения функций внутренних органов могут быть обусловлены экстрагенитальными заболеваниями (сердечно-сосудистые, заболевания органов дыхания, почек, пищеварительной системы и др.).

К жалобам беременных следует относиться очень внимательно и фиксировать их в медицинском документе.

Условия труда и быта. Тщательно выясняют профессиональные, бытовые и экологические вредные факторы, которые могут негативно сказываться на течении

беременности и развитии плода (проживание в экологически неблагоприятных регионах, тяжелый физический труд, работа, связанная с вибрацией, химическими веществами, компьютером, длительными статическими нагрузками и др.). Обязательно следует задать вопросы по поводу курения (включая пассивное), алкоголизма, наркомании.

Наследственность и перенесенные заболевания. Выясняют, не было ли в семье беременной и/или ее мужа многоплодия, наследственных заболеваний (психических заболеваний, болезней крови, нарушений обмена веществ), а также врожденных и наследственных аномалий развития у ближайших родственников.

Следует получить сведения и обо всех ранее перенесенных заболеваниях, начиная с детского возраста. Так, например, перенесенный в детстве рахит может быть причиной деформации таза, которая осложнит течение родов. Косвенными признаками перенесенного рахита являются позднее прорезывание зубов и начало ходьбы, деформации скелета и др. Полиомиелит, туберкулез в детстве также могут приводить к нарушениям строения таза. Корь, краснуха, ревматизм, тонзиллит, рецидивирующие ангины и другие инфекционные заболевания нередко приводят к отставанию девочек в физическом и половом развитии. Дифтерия вульвы и влагалища может сопровождаться образованием рубцовых сужений.

Выясняют также перенесенные в зрелом возрасте неинфекционные и инфекционные заболевания. Заболевания сердечно-сосудистой системы, печени, легких, почек и других органов могут осложнить течение беременности и родов, а беременность и роды могут в свою очередь обострять хронические заболевания или становиться причиной рецидивов.

Если в анамнезе были оперативные вмешательства, то о них лучше получить медицинские документы с рекомендациями специалистов о тактике ведения настоящей беременности и родов. Большое значение имеют сведения о перенесенных травмах (черепа, таза, позвоночника и др.).

Менструальная функция. Выясняют, в каком возрасте появилась первая менструация (менархе), через какой промежуток времени установились регулярные менструации; длительность менструального цикла, продолжительность менструаций, количество теряемой крови, болезненность; изменился ли характер менструации после начала половой жизни, родов, аборт; первый день последней менструации.

Половая функция. Собирают сведения о начале половой жизни, выясняют, какой брак по счету, нет ли болей и кровяных выделений при половых сношениях, какие методы контрацепции применялись до беременности, а также интервал от начала регулярной половой жизни до наступления беременности. Отсутствие беременности в течение 1 года регулярной половой жизни без применения противозачаточных средств может указывать на бесплодие и свидетельствовать о тех или иных нарушениях репродуктивной системы.

Необходимы также сведения о муже (партнере) беременной: состояние его здоровья, возраст, профессия, курение, алкоголизм, наркомания.

Гинекологический анамнез. Необходимо получить информацию о перенесенных гинекологических заболеваниях, которые могут отразиться на течении беременности, родов и послеродового периода (миома матки, опухоли и опухолевидные образования яичников, заболевания шейки матки и др.). Особое внимание следует обращать на перенесенные оперативные вмешательства на половых органах, в первую очередь на матке, приводящие к формированию рубца (миомэктомия). Необходима выписка из лечебного учреждения с детальным описанием проведенной операции. Например, при миомэктомии необходимо получить сведения о доступе оперативного вмешательства (лапаротомический или лапароскопический), со вскрытием или без вскрытия полости матки и т.д.

Выясняют жалобы беременной на патологические выделения из половых путей (обильные, гнойные, слизистые, кровяные и т.д.), что может указывать на гинекологическое заболевание.

Важно получить сведения о перенесенных заболеваниях, передающихся половым путем (ВИЧ-инфекция, сифилис, гонорея, хламидиоз и др.).

Акушерский анамнез. В первую очередь необходимо уточнить, какой по счету является настоящая беременность (первая, повторная) и какие по счету предстоят роды.

В зарубежной литературе различают следующие понятия.

- *Nulligravida* - женщина, не беременная в настоящее время и не имеющая беременности в анамнезе.

- *Gravida* - женщина, беременная в настоящее время или имевшая беременности раньше, вне зависимости от их исхода. При первой беременности женщина считается первобеременной (*primigravida*), а при следующих беременностях - повторнобеременной (*multigravida*).

- *Nullipara* - женщина, никогда не имевшая беременности, достигшей срока жизнеспособного плода; ранее у нее могли быть или не быть беременности, закончившиеся абортom в более ранние сроки.

- *Primipara* - женщина, доносившая одну беременность (одной или многоплодную) до срока рождения жизнеспособного плода.

- *Multipara* - женщина, имеющая в анамнезе несколько беременностей, доношенных до срока жизнеспособного плода (22 нед беременности, масса плода 500 г, рост 32-34 см).

Отмечают число искусственных или самопроизвольных абортов (выкидышей). Если аборты были, то на каком сроке беременности, не сопровождались ли осложнениями (эндометрит, воспалительные заболевания матки, перфорация матки и др.). По возможности уточняют причину самопроизвольного аборта. Аборты, предшествующие беременности, могут приводить к невынашиванию, патологическому течению родов.

У повторнородящих получают подробные сведения о том, как протекали предыдущие беременности и роды. Если были осложнения беременности (гестоз, невынашивание и т.д.), то об этом нужны подробные сведения, так как они имеют значение в прогнозировании течения и исхода настоящей беременности и предстоящих родов. Выясняют, были ли роды своевременными, преждевременными или запоздалыми, самопроизвольными или оперативными (кесарево сечение, акушерские щипцы, вакуум-экстракция плода).

При родоразрешении путем кесарева сечения следует по возможности уточнить показания к нему, было ли оно произведено в плановом или экстренном порядке, как протекал послеоперационный период, на какие сутки после операции пациентка была выписана.

Особое внимание при сборе акушерского анамнеза следует уделить состоянию ребенка при рождении (масса, длина, оценка по шкале Апгар, выписан ли ребенок из родильного дома домой или переведен на 2-й этап выхаживания и в связи с чем), а также психофизическому развитию ребенка на сегодняшний день. В случае неблагоприятного исхода необходимо выяснить, на каком этапе произошла гибель плода/новорожденного: во время беременности (антенатальная гибель), во время родов (интранатальная гибель), в раннем неонатальном периоде (постнатальная гибель). Следует также уточнить возможную причину гибели (асфиксия, родовая травма, гемолитическая болезнь, пороки развития и др.).

Подробные сведения о течении и исходах предыдущих беременностей и родов позволяют выделить пациенток группы высокого риска, которые нуждаются в особом внимании и более тщательном наблюдении.

Объективное обследование. После ознакомления с анамнезом пациентки приступают к объективному исследованию, которое начинают с осмотра.

При *осмотре* обращают внимание на рост беременной, телосложение, упитанность, состояние кожных покровов, видимых слизистых оболочек, молочных желез, величину и форму живота.

Кожные покровы при беременности могут иметь определенные особенности: пигментация лица, области сосков, белой линии живота. Во второй половине беременности нередко появляются так называемые полосы беременности. Расчесы, гнойники на коже требуют специального обследования. Бледность кожи и видимых слизистых оболочек, синюшность губ, желтушность кожи и склер, отеки являются признаками ряда серьезных заболеваний.

К объективным признакам бывшей беременности и родов относятся понижение тонуса мышц передней брюшной стенки, наличие *striae gravidarum*.

Обращают внимание на телосложение, возможные деформации скелета, так как они могут влиять на строение таза.

Нарушения гормональной регуляции репродуктивной системы могут привести к недоразвитию молочных желез, недостаточной выраженности оволосения в подмышечной области и на лобке или, наоборот, чрезмерному оволосению на лице, нижних конечностях, по средней линии живота. У женщин возможны черты маскулинизации - широкие плечи, мужское строение таза.

Следует оценить выраженность подкожной жировой клетчатки. Как алиментарное, так и эндокринное ожирение II-III степени неблагоприятно сказывается на течении беременности и родов.

Измеряют рост и определяют массу тела беременной. При определении массы тела следует учитывать не ее абсолютные значения, а индекс массы тела, который рассчитывается с учетом роста пациентки [масса тела в килограммах/(рост в метрах)²], который в норме составляет 18-25 кг/м². При низком росте (150 см и ниже) нередко наблюдается сужение таза различной степени, у женщин высокого роста чаще бывает таз мужского типа.

Осмотр живота в III триместре беременности позволяет выявить отклонения от ее нормального течения. При нормальной беременности и правильном положении плода живот имеет овоидную (яйцевидную) форму; при многоводии живот шарообразный, его размеры превышают норму для предполагаемого срока беременности; при поперечном положении плода живот приобретает форму поперечного овала. При перерастянутости или расхождении мышц передней брюшной стенки (чаще у повторнородящих) живот может быть отвислым. Меняется форма живота и при узком тазе.

Исследование внутренних органов (сердечно-сосудистая система, легкие, органы пищеварения, почки), а также нервной системы проводится по общепринятой в терапии системе.

Акушерское обследование включает определение размеров матки, исследование таза, оценку положения плода в матке на основании специальных акушерских приемов. Методы акушерского обследования зависят от срока беременности.

В I триместре беременности размеры матки определяются при двуручном влагалищно-абдоминальном исследовании, которое начинается с осмотра наружных половых органов. Исследование проводят в стерильных резиновых перчатках на

гинекологическом кресле. Женщина лежит на спине, ноги согнуты в тазобедренных и коленных суставах и разведены; при исследовании на кровати под крестец подкладывают валик.

Наружные половые органы обрабатывают антисептическим раствором. Большие и малые половые губы разводят I и II пальцами левой руки и осматривают наружные половые органы (вульву), слизистую оболочку входа во влагалище, наружное отверстие мочеиспускательного канала, выводные протоки больших желез преддверия и промежность.

С целью осмотра стенок влагалища и шейки матки проводят *исследование с помощью зеркал*. При этом определяются цианоз, обусловленный беременностью, и различные патологические изменения при заболевании влагалища и шейки. Влагалищные зеркала (рис. 6.1) бывают створчатые, ложкообразные, металлические или из пластика. Створчатое зеркало вводят до свода влагалища в сомкнутом виде, затем створки раскрывают, и шейка матки становится доступной для осмотра. Стенки влагалища осматривают при постепенном выведении зеркала из влагалища.

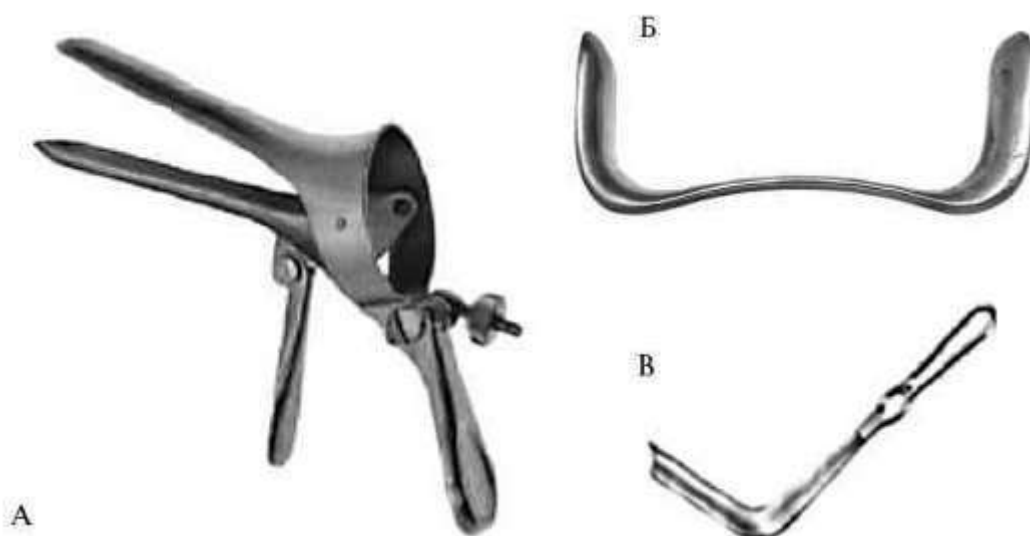


Рис. 6.1. Влагалищные зеркала (А - створчатое, Б - ложкообразное, В - подъемник)

При *влагалищном (пальцевом) исследовании* пальцами левой руки разводят большие и малые половые губы; пальцы правой руки (II и III) вводят во влагалище, I палец отводится кверху, IV и V прижаты к ладони и упираются в промежность. При этом определяется состояние мышц тазового дна, стенок влагалища (складчатость, растяжимость, разрыхление), сводов влагалища, шейки матки (длина, форма, консистенция) и наружного зева шейки матки (закрыт, открыт, форма круглая или щелевидная).

Важным критерием бывших родов является форма наружного зева шейки матки, который у рожавших имеет форму продольной щели, а у нерожавших - округлую или точечную (рис. 6.2). У рожавших женщин могут быть рубцовые изменения после разрывов шейки матки, влагалища и промежности.

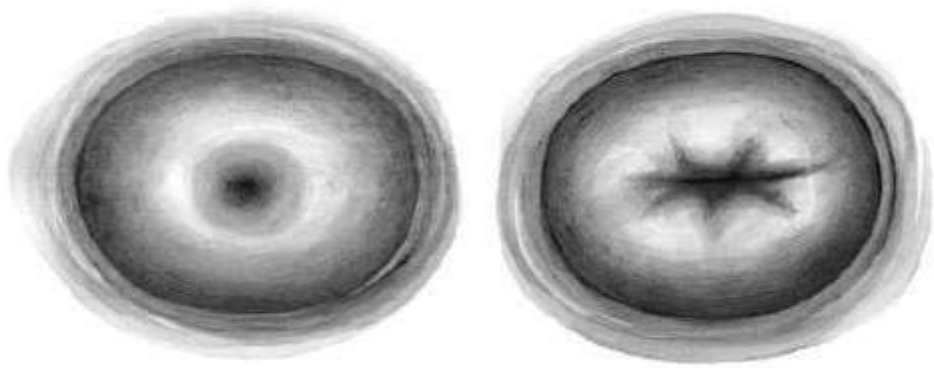


Рис. 6.2. Форма наружного зева шейки матки нерожавшей (А) и рожавшей (Б) женщины

После пальпации шейки матки приступают к *двуручному влагалищно-абдоминальному исследованию* (рис. 6.3). Пальцами левой руки осторожно надавливают на брюшную стенку по направлению к полости малого таза навстречу пальцам правой руки, находящимся в переднем своде влагалища. Сближая пальцы обеих исследующих рук, пальпируют тело матки и определяют ее положение, форму, величину и консистенцию. После этого приступают к исследованию маточных труб и яичников, постепенно перемещая пальцы обеих рук от угла матки к боковым стенкам таза. Для определения вместимости и формы таза исследуют внутреннюю поверхность костей таза, крестцовой впадины, боковых стенок таза и симфиза.

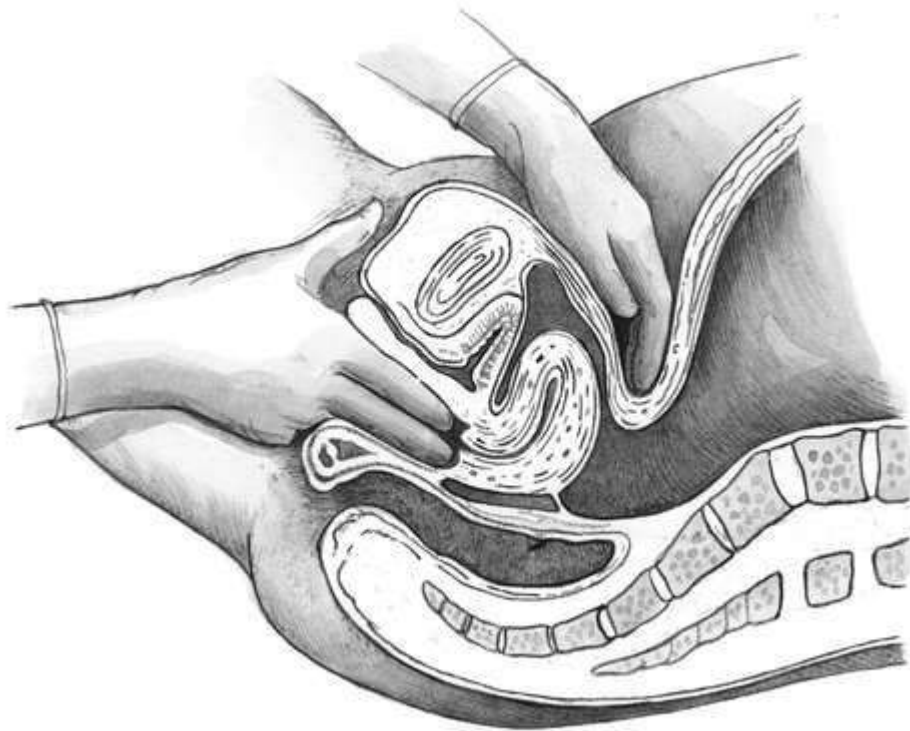


Рис. 6.3. Двуручное влагалищно-абдоминальное исследование

При обследовании беременной во II-III триместрах необходимо измерять окружность живота на уровне пупка (рис. 6.4) и высоту стояния дна матки (рис. 6.5)

сантиметровой лентой при положении женщины лежа на спине. Высоту стояния дна матки над лонным сочленением можно определить и тазомером. Эти измерения проводят при каждом посещении беременной и сопоставляют полученные данные с гестационными нормативами.

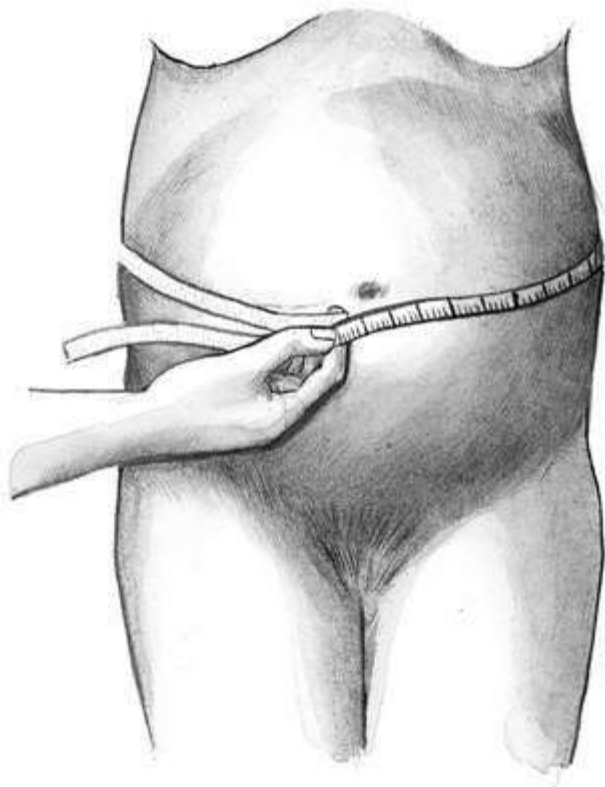


Рис. 6.4. Измерение окружности живота

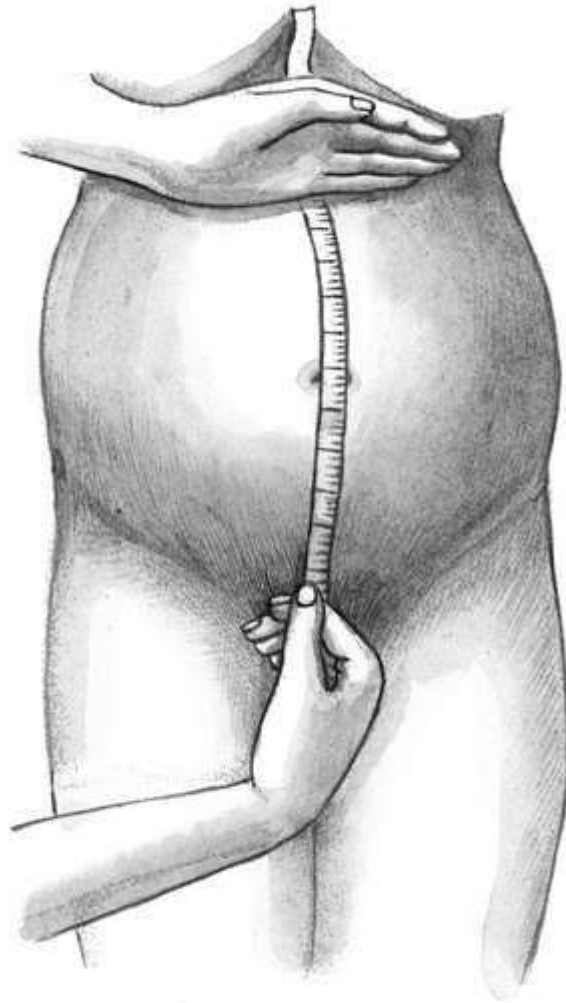


Рис. 6.5. Измерение высоты стояния дна матки

В норме к концу беременности окружность живота не превышает 100 см, а высота стояния дна матки составляет 35-36 см. Окружность живота больше 100 см обычно наблюдается при многоводии, многоплодии, крупном плоде, поперечном положении плода и ожирении.

Определение размеров таза представляется чрезвычайно важным, так как их уменьшение или увеличение может приводить к существенному нарушению течения родов. Наибольшее значение во время родов имеют размеры малого таза, о которых судят, измеряя определенные размеры большого таза с помощью специального инструмента - тазомера (рис. 6.6).

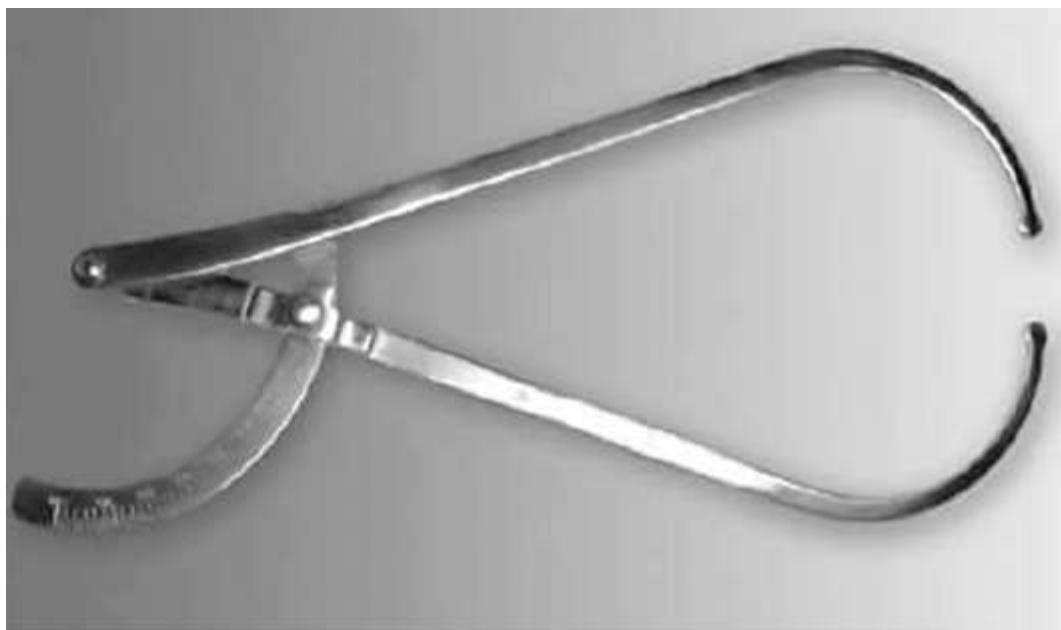


Рис. 6.6. Акушерский тазомер

Тазомер имеет форму циркуля, снабженного шкалой, на которой нанесены сантиметровые и полусантиметровые деления. На концах ветвей тазомера имеются пуговицы, которые прикладывают к выступающим точкам большого таза, сдавливая подкожную жировую клетчатку. Для измерения поперечного размера выхода таза сконструирован тазомер с перекрещивающимися ветвями.

Измерение таза проводят при положении женщины на спине с обнаженным животом и сдвинутыми ногами. Врач становится справа от беременной лицом к ней. Ветви тазомера берут в руки таким образом, чтобы I и II пальцы держали пуговицы. Шкала с делениями обращена кверху. Указательными пальцами нащупывают пункты, расстояние между которыми подлежит измерению, прижимая к ним пуговицы раздвинутых ветвей тазомера. По шкале отмечают величину соответствующего размера.

Определяют поперечные размеры таза - *distantia spinarum*, *distantia cristarum*, *distantia trochanterica* и прямой размер - *conjugata externa*.

Distantia spinarum - расстояние между передневерхними осями подвздошных костей. Пуговицы тазомера прижимают к наружным краям передневерхних остей. Этот размер обычно составляет 25-26 см (рис. 6.7, а).

Distantia cristarum - расстояние между наиболее отдаленными точками гребней подвздошных костей. После измерения *distantia spinarum* пуговицы тазомера передвигают с остей на наружному краю гребней подвздошных костей до тех пор, пока не определится наибольшее расстояние. В среднем этот размер равняется 28-29 см (рис. 6.7, б).

Distantia trochanterica - расстояние между большими вертелами бедренных костей. Определяют наиболее выступающие точки больших вертелов и прижимают к ним пуговицы тазомера. Этот размер равен 31-32 см (рис. 6.7, в).

Имеет значение также соотношение поперечных размеров. В норме разница между ними равна 3 см; разница менее 3 см указывает на отклонение от нормы в строении таза.

Conjugata externa - наружная конъюгата, позволяющая косвенно судить о прямом размере малого таза. Для ее измерения женщина должна лежать на левом боку, согнув левую ногу в тазобедренном и коленном суставах, а правую держать вытянутой. Пуговицу одной ветви тазомера устанавливают на середине верхненаружного края симфиза, другой конец прижимают к надкрестцовой ямке, которая находится под остистым отростком V

поясничного позвонка, соответствуя верхнему углу крестцового ромба. Определить эту точку можно, скользя пальцами по остистым отросткам поясничных позвонков вниз. Ямка легко определяется под выступом остистого отростка последнего поясничного позвонка. Наружная конъюгата в норме равна 20-21 см (рис. 6.7, г).

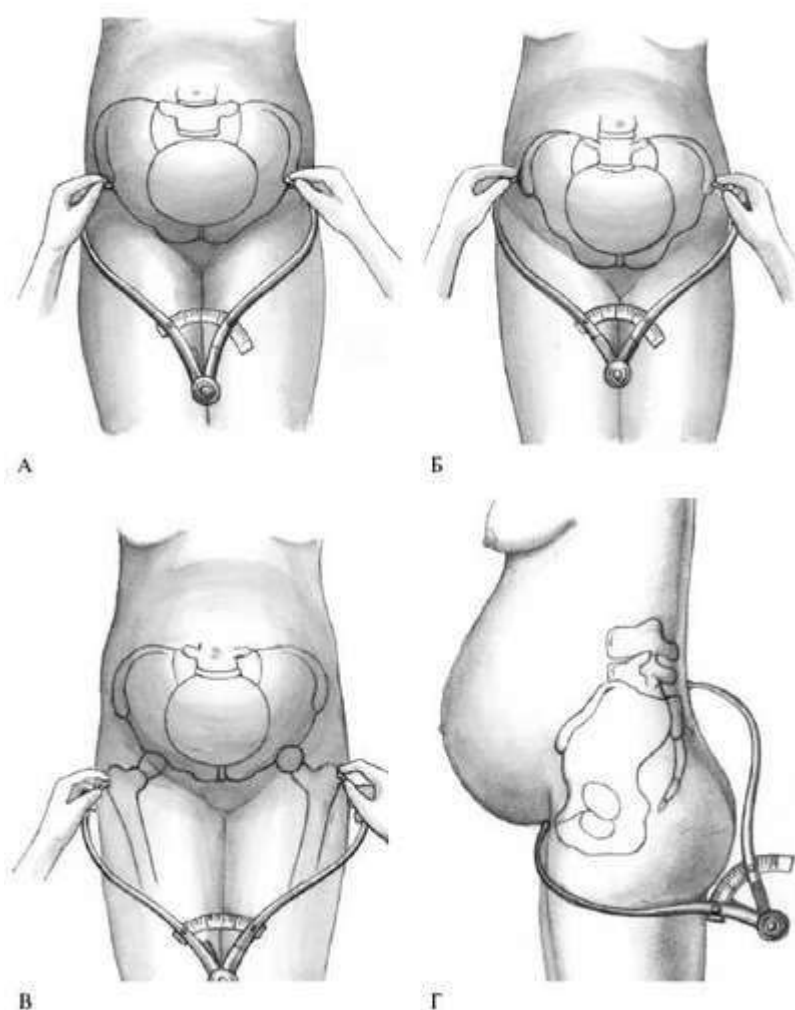


Рис. 6.7. Измерение размеров таза. А - Distantia spinarum; Б - Distantia cristarum; В - Distantia trochanterica; Г - Conjugata externa

Наружная конъюгата имеет важное значение - по ее величине можно судить о размере истинной конъюгаты (прямой размер входа в малый таз). Для определения истинной конъюгаты из длины наружной конъюгаты вычитают 9 см. Например, если наружная конъюгата равна 20 см, то истинная конъюгата равна 11 см; если наружная конъюгата имеет длину 18 см, то истинная равна 9 см и т.д.

Разница между наружной и истинной конъюгатой зависит от толщины крестца, симфиза и мягких тканей. Толщина костей и мягких тканей у женщин различна, поэтому разница между размером наружной и истинной конъюгаты не всегда точно соответствует 9 см. Истинную конъюгату можно более точно определить по диагональной конъюгате.

Диагональная конъюгата (*conjugata diagonalis*) представляет собой расстояние между нижним краем симфиза и наиболее выступающей частью мыса крестца. Измерить это расстояние можно только при влагалищном исследовании, если средний палец достигает крестцового мыса (рис. 6.8). Если достичь этой точки не удастся, значит, расстояние превышает 12,5-13 см и, следовательно, прямой размер входа в таз в пределах нормы: равен или превышает 11 см. Если крестцовый мыс достигается, то на руке

фиксируют точку соприкосновения с нижним краем симфиза, а затем измеряют это расстояние в сантиметрах.

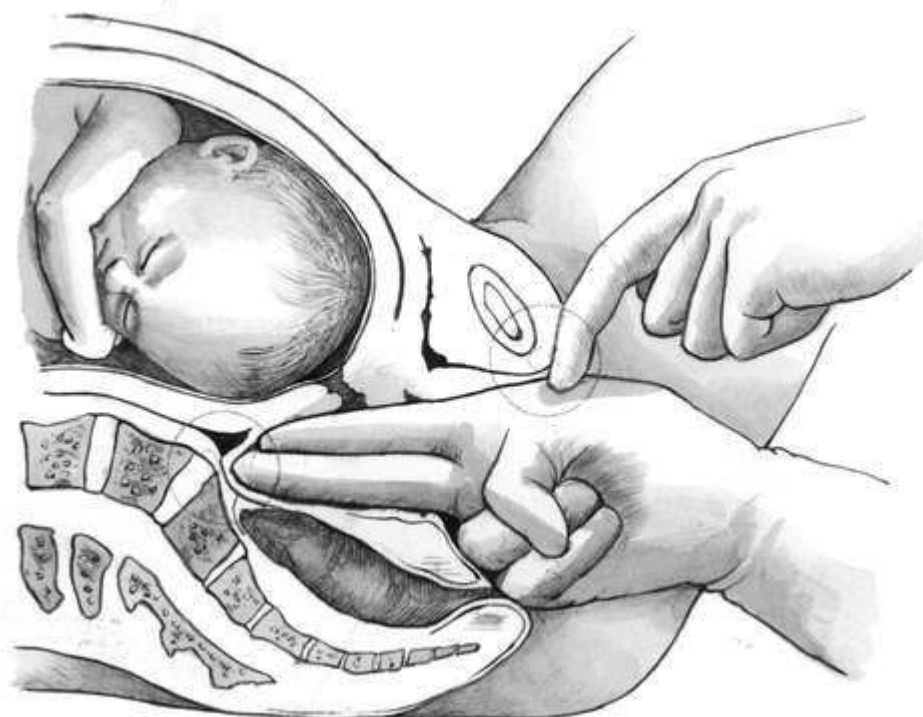

Рис. 6.8. Измерение диагональной конъюгаты

Для определения истинной конъюгаты из размера диагональной конъюгаты вычитают 1,5-2 см.

Если при обследовании женщины возникает подозрение на сужение выхода таза, то определяют размеры плоскости выхода.

Размеры выхода таза определяют следующим образом. Женщина лежит на спине, ноги согнуты в тазобедренных и коленных суставах, разведены и подтянуты к животу.

Прямой размер выхода таза измеряют обычным тазомером. Одну пуговку тазомера прижимают к середине нижнего края симфиза, другую - к верхушке копчика (рис. 6.9, а). Полученный размер (11 см) больше истинного. Для определения прямого размера выхода таза следует из этой величины вычесть 1,5 см (толщину тканей). В нормальном тазу прямой размер плоскости равен 9,5 см.

Поперечный размер выхода - расстояние между внутренними поверхностями седалищных костей - измерить довольно сложно. Этот размер измеряется сантиметром либо тазомером с перекрещивающимися ветвями в положении женщины на спине с приведенными к животу ногами. В этой области есть подкожная жировая клетчатка, поэтому к полученному размеру прибавляют 1-1,5 см. В норме поперечный размер выхода таза равен 11 см (рис. 6.9, б).

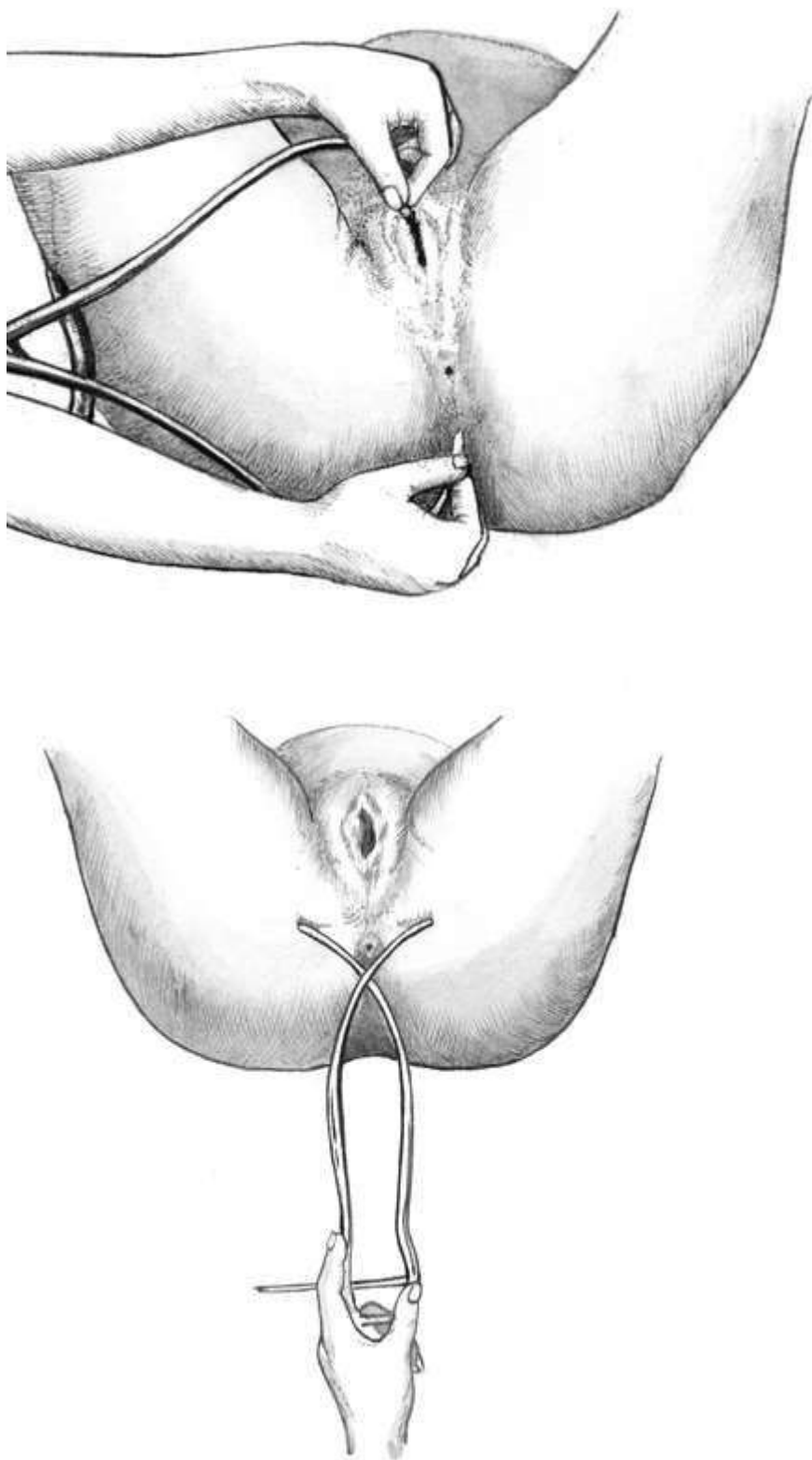


Рис. 6.9. Измерение размеров выхода таза. А - прямой размер; Б - поперечный размер

В том же положении женщины для оценки особенностей малого таза измеряют *лонный угол*, прикладывая I пальцы рук к лонным дугам. При нормальных размерах и нормальной форме таза угол равен 90° .

При деформации костей таза измеряют косые размеры таза. К ним относятся:

- расстояние от передневерхней ости подвздошной кости одной стороны до задневерхней ости другой стороны и наоборот;
- расстояние от верхнего края симфиза до правой и левой задневерхних остей;
- расстояние от надкрестцовой ямки до правой или левой передневерхних остей.

Косые размеры одной стороны сравнивают с соответствующими косыми размерами другой. При нормальном строении таза величина парных косых размеров одинакова. Разница, превышающая 1 см, указывает на асимметрию таза.

При необходимости получить дополнительные данные о размерах таза, его соответствии величине головки плода, деформациях костей и их соединений проводят рентгенологическое исследование таза - рентгенопельвиометрию (по показаниям).

С целью объективной оценки толщины костей таза измеряют сантиметровой лентой окружность лучезапястного сустава беременной (индекс Соловьева; рис. 6.10). Средняя величина этой окружности 14 см. Если индекс больше, можно предположить, что кости таза массивные и размеры его полости меньше, чем можно было бы ожидать по результатам измерения большого таза.

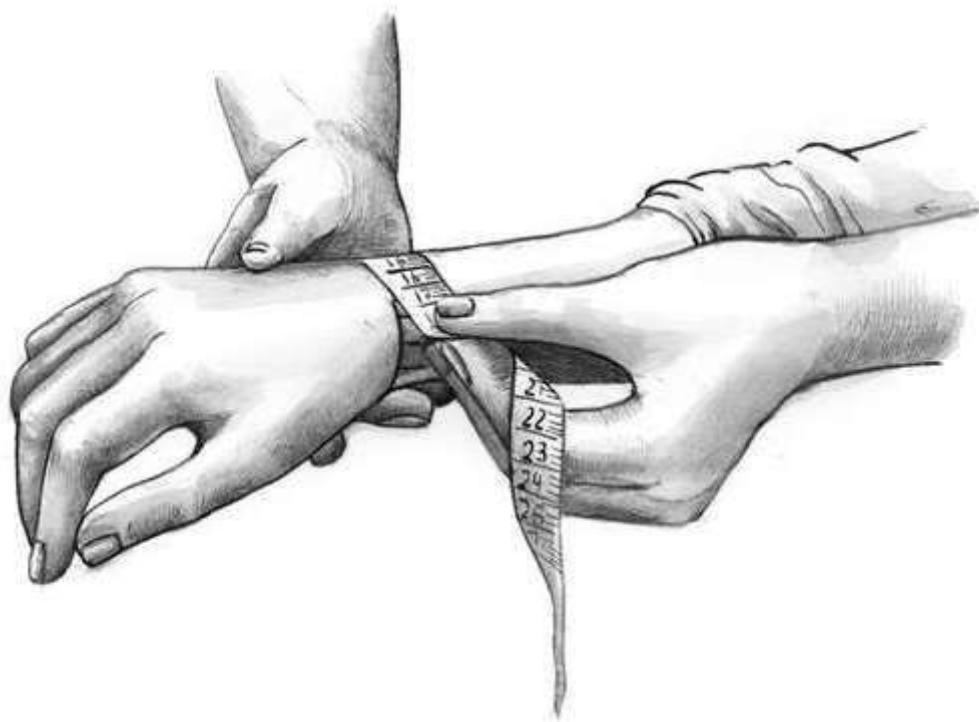


Рис. 6.10. Измерение индекса Соловьева

Косвенными признаками правильного телосложения и нормальных размеров таза являются форма и размеры крестцового ромба (ромб Михаэлиса). Верхней границей ромба Михаэлиса является последний поясничный позвонок, нижней - крестцово-копчиковое сочленение, а боковые углы соответствуют задневерхним остям подвздошных костей (крестцовый ромб классической формы можно увидеть у статуи Венеры Милосской). В норме ямки видны во всех четырех углах (рис. 6.11). Размеры ромба измеряются сантиметровой лентой, в норме продольный размер составляет 11 см, поперечный - 10 см.

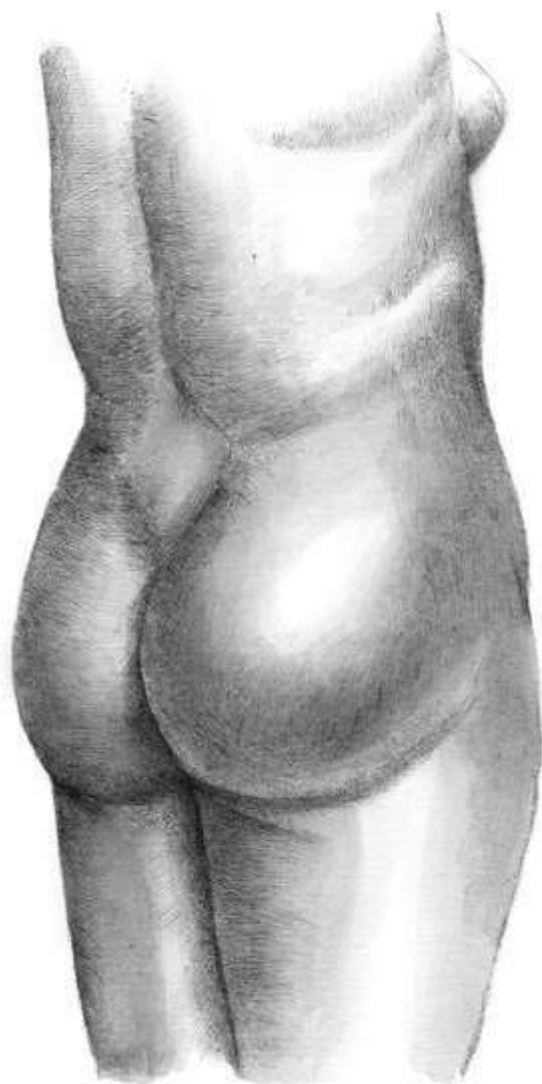


Рис. 6.11. Крестцовый ромб

Наружное акушерское обследование. Акушерская терминология. Живот пальпируют в положении беременной на спине с ногами, согнутыми в тазобедренных и коленных суставах. Врач находится справа от беременной лицом к ней.

При пальпации живота определяют состояние брюшной стенки, прямых мышц живота (нет ли их расхождения, грыжевых выпячиваний и пр.). Тонус мышц брюшной стенки имеет большое значение для течения родов.

Затем переходят к определению величины матки, ее функционального состояния (тонус, напряжение при исследовании и пр.) и положения плода в полости матки.

Большое значение имеет определение положения плода в матке. В III триместре беременности, особенно перед родами и во время родов, определяют членорасположение, положение, позицию, вид, предлежание плода (рис. 6.12).

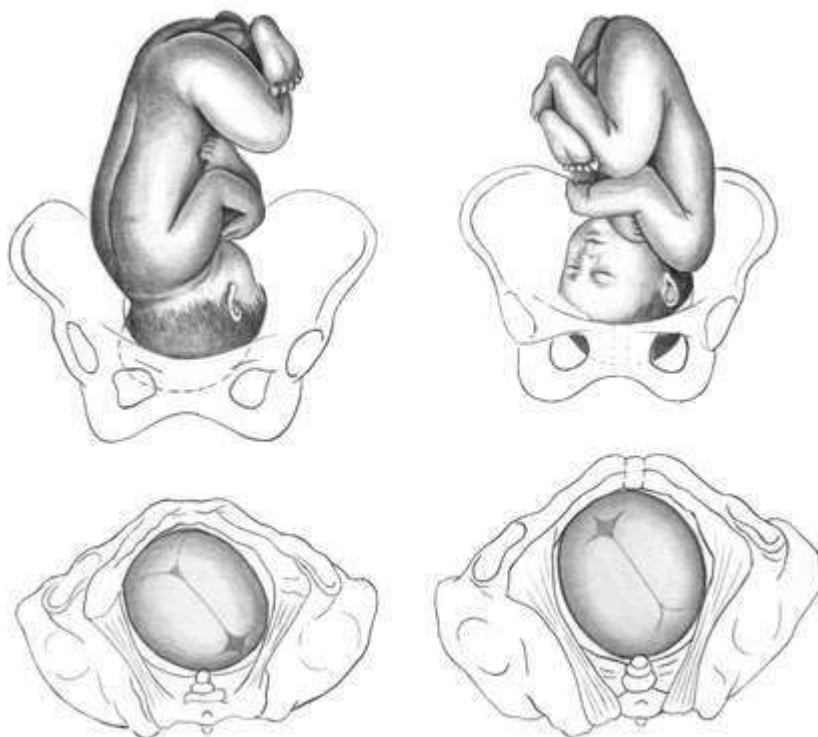


Рис. 6.12. Положение плода в матке. А - продольное положение, головное предлежание, вторая позиция, передний вид (сагиттальный шов в левом косом размере, малый родничок справа спереди); Б - продольное положение, головное предлежание, первая позиция, задний вид (сагиттальный шов в левом косом размере, малый родничок слева сзади)

При пальпации живота пользуются так называемыми наружными приемами акушерского исследования (приемы Леопольда). Леопольд (1891) предложил систему пальпации живота и типичные приемы пальпации, получившие всеобщее признание.

Первый прием наружного акушерского обследования (рис. 6.13, а). Цель - определить высоту стояния дна матки и часть плода, находящуюся в ее дне.

Ладони обеих рук располагают на матке таким образом, чтобы они плотно охватывали ее дно, а пальцы были обращены ногтевыми фалангами друг к другу. Чаще всего в конце беременности в дне матки определяются ягодицы. Обычно отличить их от головки нетрудно, так как тазовый конец менее плотный и не имеет четкой сферичности.

Первый наружный прием акушерского обследования дает возможность судить о сроке беременности (по высоте стояния дна матки), о положении плода (если одна из его крупных частей определяется в дне матки, значит, имеется продольное положение) и о предлежании (если в дне матки определяются ягодицы, то предлежащей частью является головка).

Второй прием наружного акушерского обследования (рис. 6.13, б). Цель - определить позицию плода, о которой судят по месту нахождения спинки и мелких частей плода (ручек, ножек).

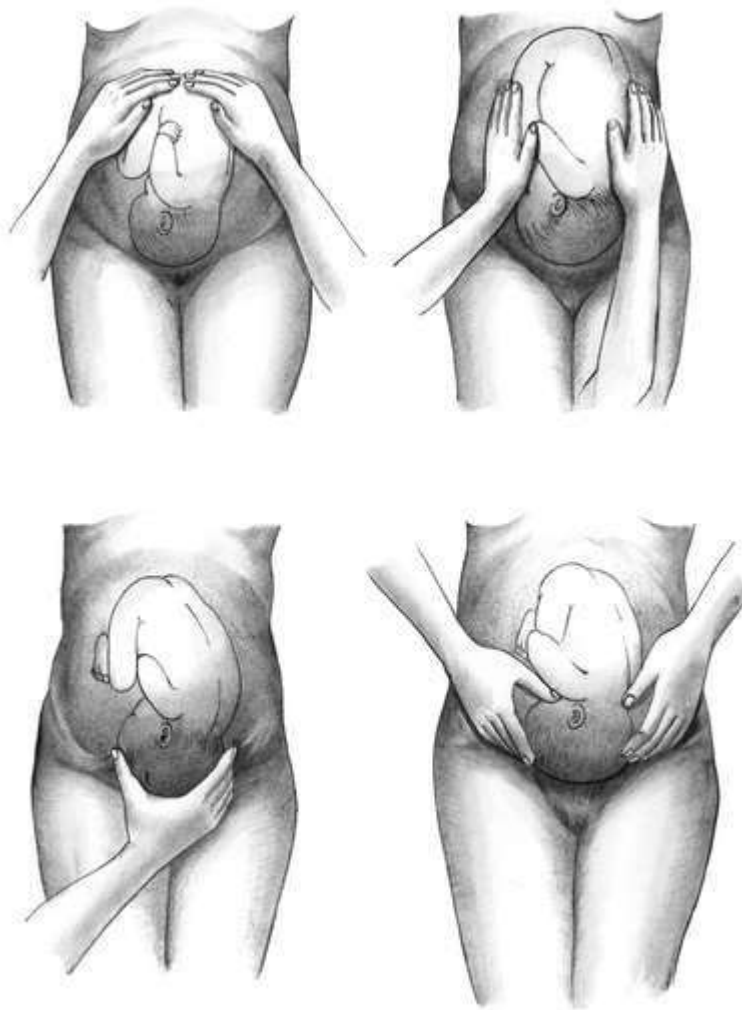


Рис. 6.13. Приемы наружного акушерского исследования. А - первый прием; Б - второй прием; В - третий прием; Г - четвертый прием

Руки сдвигают со дна матки на правую и левую ее стороны до уровня пупка и ниже. Осторожно надавливая ладонями и пальцами обеих рук на боковые стенки матки, определяют, в какую сторону обращены спинка и мелкие части плода. Спинка при этом распознается как широкая и изогнутая поверхность. Мелкие части плода определяются с противоположной стороны в виде мелких подвижных бугров. У многорожавших женщин вследствие дряблости брюшной стенки и мускулатуры матки мелкие части плода прощупываются легче.

По тому, в какую сторону обращена спинка плода, распознается его позиция: спинка влево - первая позиция, спинка вправо - вторая позиция.

В процессе проведения второго приема наружного акушерского обследования возможно определить возбудимость матки. Возбудимость повышена, если в ответ на пальпацию матка напрягается. Можно определить повышенное количество околоплодных вод по симптому флюктуации - одна рука воспринимает толчок противоположной.

Третий прием наружного акушерского обследования (рис. 6.13, в). Цель - определить предлежащую часть и ее отношение к малому тазу.

Одной, обычно правой, рукой охватывают предлежащую часть, после чего осторожно производят движения этой рукой вправо и влево. Этот прием позволяет определить предлежащую часть (головка или ягодицы), отношение предлежащей части ко

входу в малый таз (если она подвижна, то находится над входом в таз, если неподвижна, то стоит во входе в таз или в более глубоких отделах малого таза).

Четвертый прием наружного акушерского обследования (рис. 6.13, г). Цель - определить подлежащую часть (головка или ягодицы), место нахождения подлежащей части (над входом в малый таз, во входе или глубже, где именно), в каком положении находится подлежащая головка (в согнутом или разогнутом).

Врач становится лицом к ногам беременной или роженицы и кладет ладони по обе стороны нижнего отдела матки. Пальцами обеих рук, обращенными ко входу в таз, осторожно и медленно проникают между подлежащей частью и боковыми отделами входа в таз и пальпируют доступные участки подлежащей части.

Если подлежащая часть подвижна над входом в таз, пальцы обеих рук удается почти целиком подвести под нее, особенно у многорожавших женщин. При этом определяется также наличие или отсутствие *симптома баллотирования*, характерного для головки. Для этого ладони обеих рук плотно прижимают к боковым отделам головки плода, затем правой рукой производят толчок в области правой половины головки. При этом головка отталкивается влево и передает толчок левой руке.

При головном предлежании следует стремиться получить представление о размерах головки и плотности костей черепа, о месте нахождения затылка, лба и подбородка, а также об их отношении друг к другу.

С помощью четвертого приема можно определить наличие или отсутствие угла между затылком и спинкой плода (чем выше подбородок при фиксированной во входе головке, тем яснее выражено сгибание и тем более сглажен угол между затылком и спинкой, и наоборот, чем ниже расположен подбородок, тем сильнее разогнута головка), позицию и вид плода по тому, куда обращены затылок, лоб, подбородок. Например, затылок обращен влево и кпереди - первая позиция, передний вид; подбородок обращен влево и кпереди - вторая позиция, задний вид и т.д.

При головном предлежании необходимо также определить глубину расположения головки. При четвертом наружном приеме акушерского обследования пальцами обеих рук производят скользящее движение по головке в направлении к себе. При высоком стоянии головки плода, когда она подвижна над входом, можно подвести под нее пальцы обеих рук и даже отодвинуть ее от входа (рис. 6.14, а). Если при этом пальцы рук расходятся, головка находится во входе в малый таз малым сегментом (рис. 6.14, б). Если скользящие по головке кисти рук сходятся, то головка либо расположена большим сегментом во входе, либо прошла через вход и опустилась в более глубокие отделы (плоскости) таза (рис. 6.14, в). Если головка плода расположена полости малого таза настолько низко, что целиком выполняет ее, то обычно прощупать головку наружными приемами не удастся.

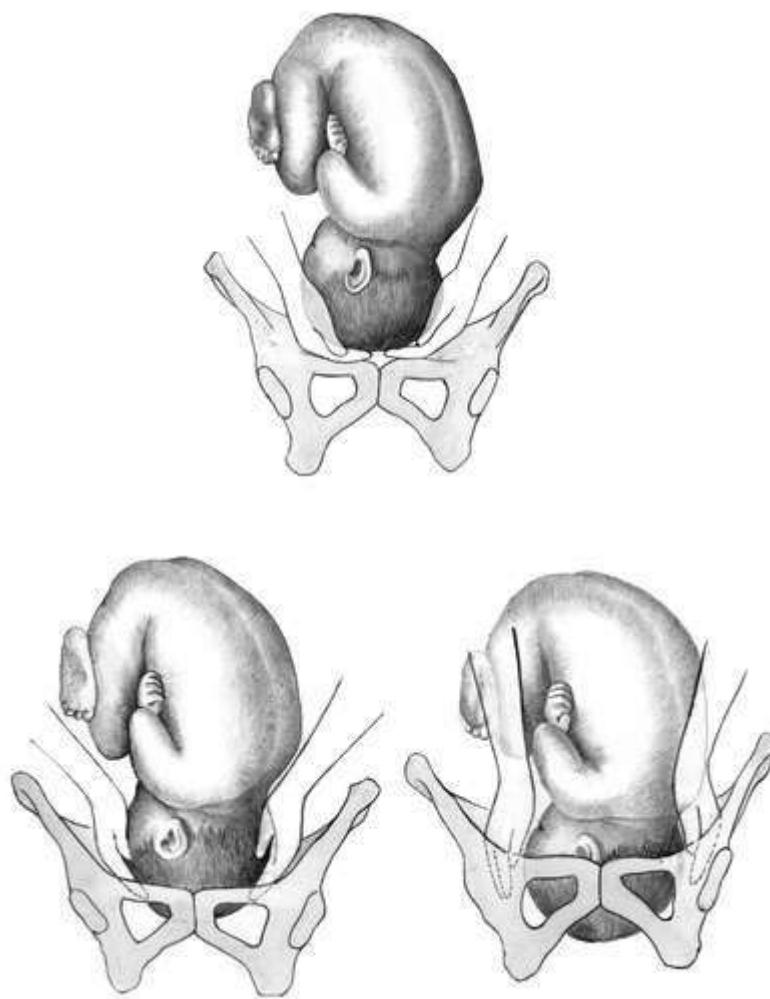


Рис. 6.14. Определение степени вставления головки плода в малый таз. А - головка плода над входом в малый таз; Б - головка плода во входе в малый таз малым сегментом; В - головка плода во входе в малый таз большим сегментом

Аускультация. Сердцебиение плода у беременной и роженицы обычно выслушивают акушерским стетоскопом. Его широкую воронку прикладывает к животу женщины.



Рис. 6.15. Акушерский стетоскоп

При аускультации определяются сердечные тоны плода. Кроме того, можно уловить другие звуки, исходящие из организма матери: биение брюшной аорты, совпадающие с пульсом женщины; "дующие" маточные шумы, которые возникают в крупных кровеносных сосудах, проходящих по боковым стенкам матки (совпадают с пульсом женщины); неритмичные кишечные шумы. Сердечные тоны плода дают представление о состоянии плода.

Сердечные тоны плода прослушиваются с начала второй половины беременности и с каждым месяцем становятся отчетливее. Они прослушиваются со стороны спинки плода, и только при лицевом предлежании сердцебиение плода отчетливее выслушивается со стороны его грудной клетки. Это связано с тем, что при лицевом предлежании головка максимально разогнута и грудка прилегает к стенке матки ближе, чем спинка.

При затылочном предлежании сердцебиение хорошо прослушивается ниже пупка слева при первой позиции, справа - при второй (рис. 6.16). При тазовом предлежании сердцебиение выслушивается на уровне или выше пупка.

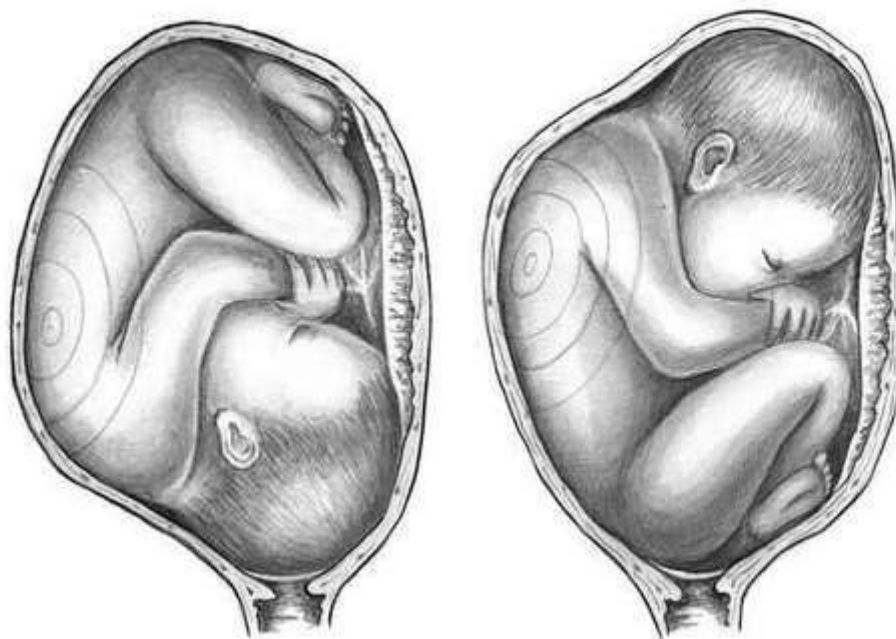


Рис. 6.16. Выслушивание сердечных тонов плода. А - при второй позиции переднем виде затылочного предлежания Б - при второй позиции переднем виде тазового предлежания

При поперечных положениях сердцебиение прослушивается на уровне пупка ближе к головке плода.

При многоплодной беременности сердцебиение плодов обычно отчетливо выслушивается в разных отделах матки.

Во время родов при опускании головки плода в полость таза и ее рождении сердцебиение лучше прослушивается ближе к симфизу, почти по средней линии живота.

ДОПОЛНИТЕЛЬНЫЕ МЕТОДЫ ОБСЛЕДОВАНИЯ В АКУШЕРСТВЕ И ПЕРИНАТОЛОГИИ

Оценка сердечной деятельности плода. Сердечная деятельность является наиболее точным и объективным показателем состояния плода в анте- и интранатальном периодах. Для ее оценки используют аускультацию с помощью акушерского стетоскопа, электрокардиографию (прямую и непрямую), фонокардиографию и кардиотокографию.

Непрямую электрокардиографию проводят, наложив электроды на переднюю брюшную стенку беременной (нейтральный электрод расположен на бедре). В норме на электрокардиограмме (ЭКГ) отчетливо виден желудочковый комплекс *QRS*, иногда зубец *P*. Материнские комплексы легко дифференцировать при одновременной регистрации ЭКГ матери. ЭКГ плода можно регистрировать с 11-12-й недели беременности, но ее удается записать в 100% случаев лишь к концу III триместра. Как правило, непрямую электрокардиографию используют после 32 нед беременности.

Прямую электрокардиографию производят при наложении электродов на головку плода во время родов при открытии шейки матки на 3 см и более. На прямой ЭКГ отмечают предсердный зубец *P*, желудочковый комплекс *QRS* и зубца *T*.

При анализе антенатальной ЭКГ определяют частоту сердечных сокращений, ритм, величину и продолжительность желудочкового комплекса, а также его форму. В норме

ритм сердцебиения правильный, частота сердечных сокращений колеблется от 120 до 160 минуту, зубец *P* заострен, продолжительность желудочкового комплекса 0,03-0,07 с, вольтаж 9-65 мкВ. С увеличением срока беременности вольтаж постепенно повышается.

Фонокардиограмма (ФКГ) плода регистрируется при наложении микрофона в точке наилучшего прослушивания стетоскопом его сердечных тонов. Она обычно представлена двумя группами осцилляций, которые отражают I и II тоны сердца. Иногда регистрируются III и IV тоны. Продолжительность и амплитуда тонов сердца заметно колеблются в III триместре беременности, в среднем длительность I тона составляет 0,09 с (0,06-0,13 с), II тона - 0,07 с (0,05-0,09 с).

При одновременной регистрации ЭКГ и ФКГ плода можно рассчитывать продолжительность фаз сердечного цикла: фазы асинхронного сокращения (АС), механической систолы (Si), общей систолы (So), диастолы (D). Фаза асинхронного сокращения выявляется между началом зубца *Q* и I тоном, ее длительность 0,02-0,05 с. Механическая систола представляет собой расстояние между началом I и II тона и продолжается от 0,15 до 0,22 с.

Общая систола включает механическую систолу и фазу асинхронного сокращения. Ее продолжительность равна 0,17-0,26 с. Диастола высчитывается как расстояние между началом II и I тона, ее длительность составляет 0,15-0,25 с. Отношение длительности общей систолы к длительности диастолы в конце неосложненной беременности составляет в среднем 1,23.

Несмотря на высокую информативность, методы плодовой электрокардиографии и фонокардиографии трудоемки, а анализ полученных данных занимает много времени, что ограничивает их использование для быстрой оценки состояния плода. В связи с этим в настоящее время в акушерской практике широко используется кардиотокография (с 28-30-й недели беременности).

Кардиотокография. Различают непрямую (наружную) и прямую (внутреннюю) кардиотокографию. Во время беременности используется только непрямая кардиотокография; в настоящее время ее применяют и в родах, так как использование наружных датчиков практически не имеет противопоказаний и не вызывает каких-либо осложнений (рис. 6.17).



Рис. 6.17. Фетальный кардиомонитор

Наружный ультразвуковой датчик помещают на переднюю брюшную стенку матери в месте наилучшей слышимости сердечных тонов плода, наружный тензометрический датчик накладывают в области дна матки. При использовании во время родов внутреннего метода регистрации специальный спиралевидный электрод закрепляют на коже головки плода.

Изучение кардиотокограммы (КТГ) начинают с определения базального ритма (рис. 6.18). Под базальным ритмом понимают среднюю величину между мгновенными значениями сердцебиения плода, сохраняющуюся неизменной в течение 10 мин и более; при этом не учитывают акцелерации и децелерации.

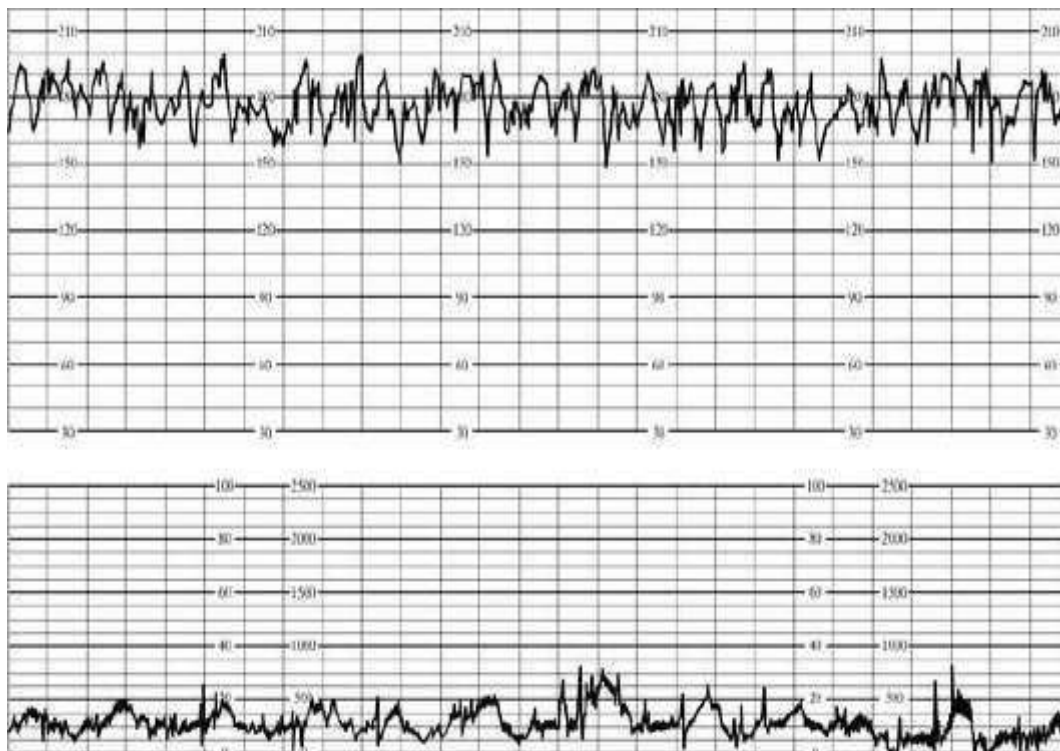


Рис. 6.18. Кардиотокограмма

При характеристике базального ритма необходимо учитывать его вариабельность, т.е. частоту и амплитуду мгновенных изменений частоты сердечных сокращений плода (мгновенные осцилляции). Частоту и амплитуду мгновенных осцилляции определяют в течение каждых последующих 10 мин. Амплитуду осцилляций определяют по величине отклонения от базального ритма, частоту- по числу осцилляций за 1 мин.

В клинической практике наибольшее распространение получила следующая классификация типов вариабельности базального ритма:

- немой (монотонный) ритм с низкой амплитудой (0,5 в минуту);
- слегка ундулирующий (5-10 в минуту);
- ундулирующий (10-15 в минуту);
- сальтаторный (25-30 в минуту).

Вариабельность амплитуды мгновенных осцилляций может сочетаться с изменением их частоты.

Запись проводят в положении женщины на левом боку в течение 40-60 мин.

Для унификации и упрощения трактовки данных антенатальной КТГ предложена балльная система оценки (табл. 6.1).

Таблица 6.1. Шкала оценки сердечной деятельности внутриутробного плода

Параметр ЧСС	0 баллов	1 балл	2 балла
Базальная ЧСС в минуту	< 100 >180	100-120 160-80	120-160
Вариабельность ЧСС частота осцилляций в минуту амплитуда осцилляций	< 3 5 или синусоидальная	3-6 5-9 или > 25	> 6 10-25
Изменения ЧСС: акцелерации; децелерации	отсутствуют поздние длительные или вариабельные	периодические поздние кратковременные или вариабельные	спорадические отсутствуют или ранние

Оценка 8-10 баллов свидетельствует о нормальном состоянии плода, 5-7 баллов - указывает на начальные признаки нарушения его жизнедеятельности, 4 балла и менее - на серьезные изменения состояния плода.

Кроме анализа сердечной деятельности плода в покое, с помощью кардиотокографии можно оценивать реактивность плода во время беременности по изменению его сердечной деятельности в ответ на спонтанные шевеления. Это нестрессовый тест (НСТ) или стрессовый тест на введение матери окситоцина, непродолжительная задержка дыхания на вдохе или выдохе, термическое раздражение кожи живота, физическая нагрузка, стимуляция сосков или акустическая стимуляция.

Начинать исследование сердечной деятельности плода целесообразно с применения НСТ.

Нестрессовый тест. Сущность теста заключается в изучении реакции сердечно-сосудистой системы плода на его движения. НСТ называют реактивным, если в течение 20 мин наблюдаются два учащения сердцебиения плода или более по меньшей мере на 15 в минуту и продолжительностью не менее 15 с, связанные с движениями плода (рис. 6.19). НСТ считают ареактивным менее чем при двух учащениях сердцебиения плода менее чем на 15 в минуту продолжительностью менее 15 с в течение 40 мин.

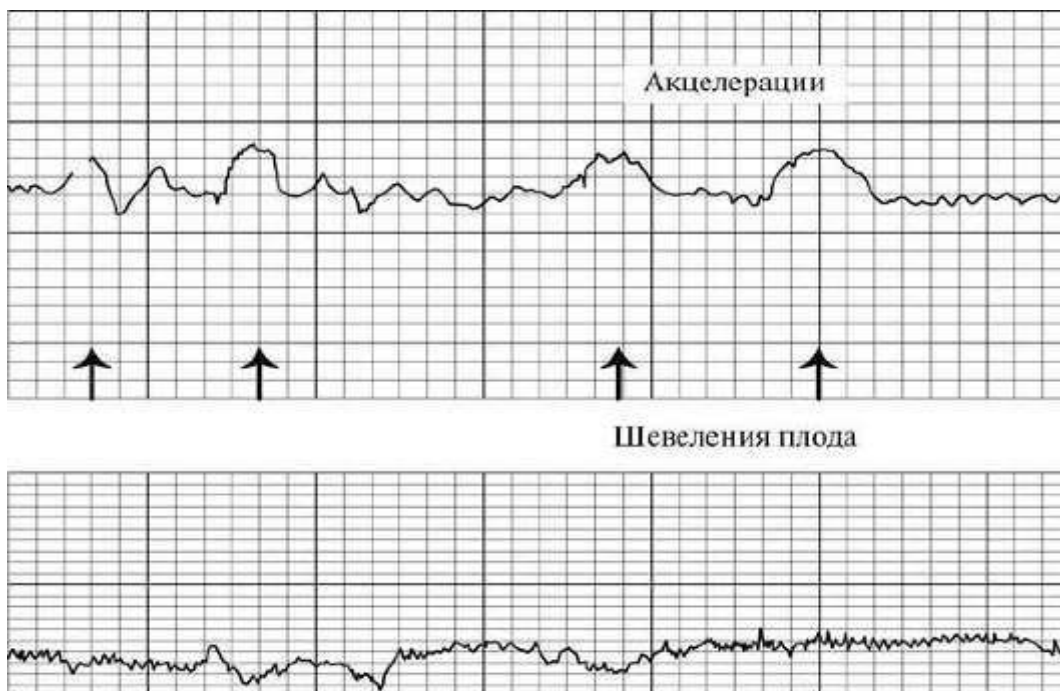


Рис. 6.19. Реактивный нестрессовый тест

Окситоциновый тест (контрактильный стрессовый тест). Тест основан на реакции сердечно-сосудистой системы плода на вызванные сокращения матки. Женщине внутривенно вводят раствор окситоцина, содержащий 0,01 ЕД в 1 мл изотонического раствора натрия хлорида или 5% раствора глюкозы. Тест можно оценивать, если в течение 10 мин при скорости введения 1 мл/мин наблюдается не менее трех сокращений матки. При достаточных компенсаторных возможностях фетоплацентарной системы в ответ на сокращение матки наблюдается нерезко выраженная кратковременная акцелерация или ранняя непродолжительная децелерация.

Противопоказания к проведению окситоцинового теста: патология прикрепления плаценты и ее частичная преждевременная отслойка, угроза прерывания беременности, рубец на матке.

При определении состояния плода в родах на КТГ оценивают базальный ритм частоты сердечных сокращений, вариабельность кривой, а также характер медленных ускорений (акцелераций) и замедлений (децелераций) сердечного ритма, сопоставляя их с данными, отражающими сократительную деятельность матки.

В зависимости от времени возникновения относительно сокращений матки выделяют четыре типа децелераций: dip 0, dip I, dip II, dip III. Наиболее важными параметрами децелераций являются продолжительность и амплитуда времени от начала схватки до возникновения урежения. При исследовании временных соотношений КТГ и гистограмм различают ранние (начало урежения сердцебиения совпадает с началом схватки), поздние (через 30-60 с после начала сокращения матки), и урежения вне схватки (через 60 с и более).

Dip 0 обычно возникает в ответ на сокращения матки, реже спорадически, продолжается 20-30 с и имеет амплитуду 30 в минуту и более. Во втором периоде родов диагностического значения не имеет.

Dip 1 (ранняя децелерация) является рефлекторной реакцией сердечнососудистой системы плода на сдавление головки или пуповины во время схватки. Ранняя децелерация начинается одновременно со схваткой или с запаздыванием до 30 с и имеет постепенное начало и конец (рис. 6.20). Длительность и амплитуда децелераций соответствуют длительности и интенсивности схватки. Dip 1 одинаково часто встречается при физиологических и осложненных родах.

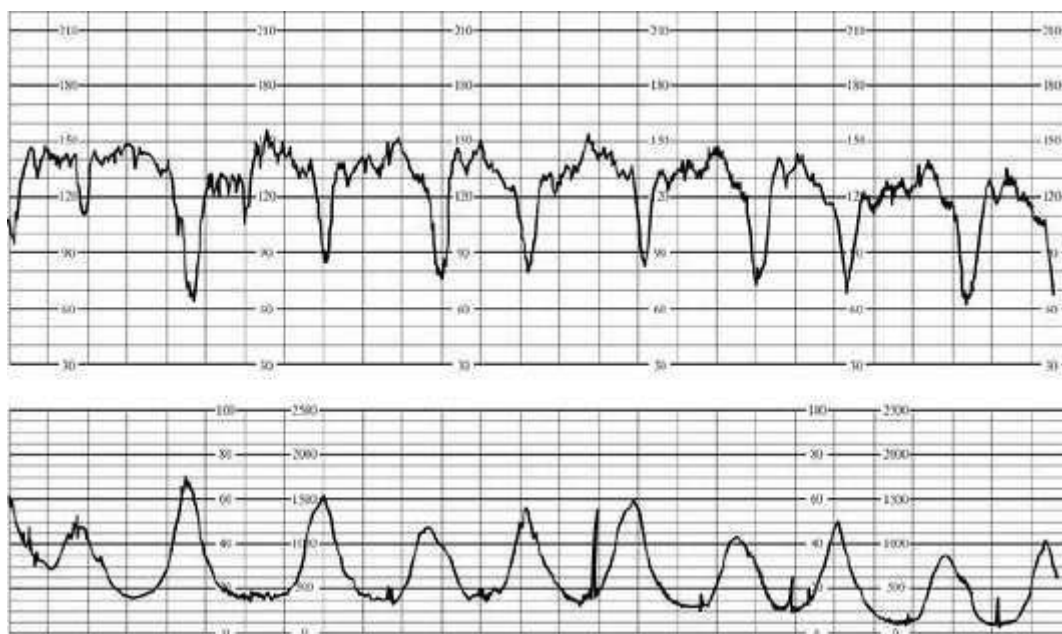


Рис. 6.20. Ранние децелерации

Dip II (поздняя децелерация) является признаком нарушения маточно-плацентарного кровообращения и прогрессирующей гипоксии плода. Поздняя децелерация возникает в связи со схваткой, но значительно запаздывает - до 30-60 с от ее начала. Общая продолжительность децелераций обычно составляет более 1 мин. Различают три степени тяжести децелераций: легкую (амплитуда урежения до 15 в минуту), среднюю (16-45 в минуту) и тяжелую (более 45 в минуту). Кроме амплитуды и общей продолжительности поздней децелерации, тяжесть патологического процесса отражает время восстановления базального ритма. По форме различают V-, U- и W-образные децелерации.

Dip III носит название варибельной децелерации. Ее появление обычно связывают с патологией пуповины и объясняют стимуляцией блуждающего нерва и вторичной гипоксией. Амплитуда варибельных децелераций колеблется от 30 до 90 в минуту, а общая продолжительность - 30-80 с и более. Децелерации очень разнообразны по форме, что значительно затрудняет их классификацию. Тяжесть варибельных децелераций зависит от амплитуды: легкие - до 60 в минуту, средней тяжести - от 61 до 80 в минуту и тяжелые - более 80 в минуту.

В практике наиболее удобна оценка состояния плода время родов по шкале, предложенной Г.М. Савельевой (1981) (табл. 6.2).

Таблица 6.2. Шкала оценки сердечной деятельности плода в родах (Савельева Г.М., 1981)

Период родов	Параметры сердечной деятельности	Норма	Начальные признаки гипоксии	Выраженные признаки гипоксии
Первый	Базальная ЧСС (БЧСС) в минуту	120-160	Брадикардия (до 100) Тахикардия (не более 180)	Брадикардия (менее 100)
	Мгновенные колебания ЧСС (МКЧСС) в минуту	2-10	Периодическая монотонность (0-2)	Стойкая монотонность (0-2)
	Реакция на схватку	Отсутствует; увеличение амплитуды МКЧСС; ранние урежения	Кратковременные поздние урежения (20-30 с)	Длительные поздние урежения (31-50 с)
Второй	БЧСС в минуту	110-170	Брадикардия (90-110)	Брадикардия (менее 100 с прогрессирующим падением частоты); тахикардия (более 180)
	МКЧСС в минуту	2-8	Периодическая монотонность	Стойкая монотонность; выраженная аритмия

	Реакция на потугу	Ранние урежения (до 80 в минуту); W-образные переменные урежения (до 75-85 в минуту); кратковременные учащения (до 180 в минуту)	Поздние урежения (до 60 в минуту); W-образные переменные урежения (до 60 в минуту)	Длительные поздние урежения (до 50 в минуту); длительные W-образные переменные урежения (до 40 в минуту)
--	-------------------	--	--	--

При использовании кардиотокографии во время родов необходима постоянная оценка сердечной деятельности плода на всем их протяжении.

Ультразвуковое сканирование (эхография). Ультразвуковое исследование (УЗИ) является в настоящее время единственным высокоинформативным, безвредным и неинвазивным методом, позволяющим объективно наблюдать за развитием эмбриона с самых ранних этапов и проводить динамическое наблюдение за состоянием плода. Метод не требует специальной подготовки беременной. В акушерской практике используют трансабдоминальное и трансвагинальное сканирование.

Установление беременности и оценка ее развития в ранние сроки являются важнейшими задачами ультразвуковой диагностики в акушерстве (рис. 6.21).

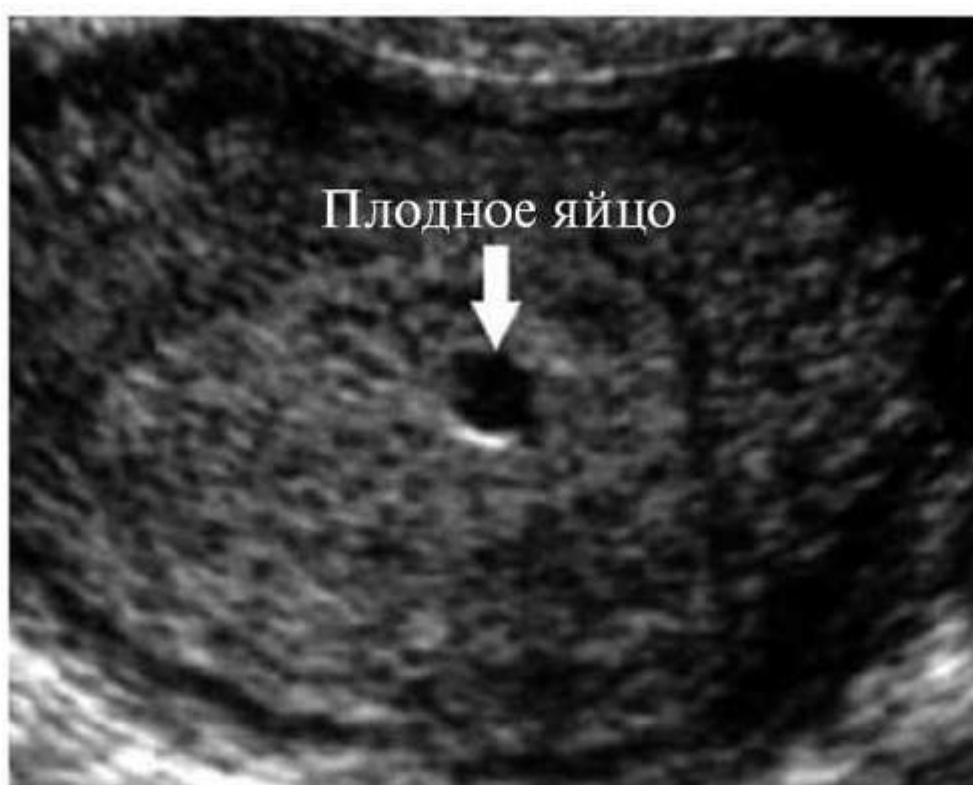

Рис. 6.21. Эхограмма. Беременность малого срока

Диагностика маточной беременности при УЗИ возможна с самых ранних сроков. С 3-й недели в полости матки начинает визуализироваться плодное яйцо в виде эхонегативного образования округлой или овоидной формы диаметром 5-6 мм. В 4-5 нед возможно выявление эмбриона - эхопозитивной полоски размером 6-7 мм. Головка эмбриона идентифицируется с 8-9 нед в виде отдельного анатомического образования округлой формы средним диаметром 10-11 мм.

Наиболее точным показателем срока беременности в I триместре является копчико-теменной размер (КТР) (рис. 6.22). Когда эмбрион еще не виден или выявляется с трудом, для определения срока беременности целесообразно использовать средний внутренний диаметр плодного яйца.

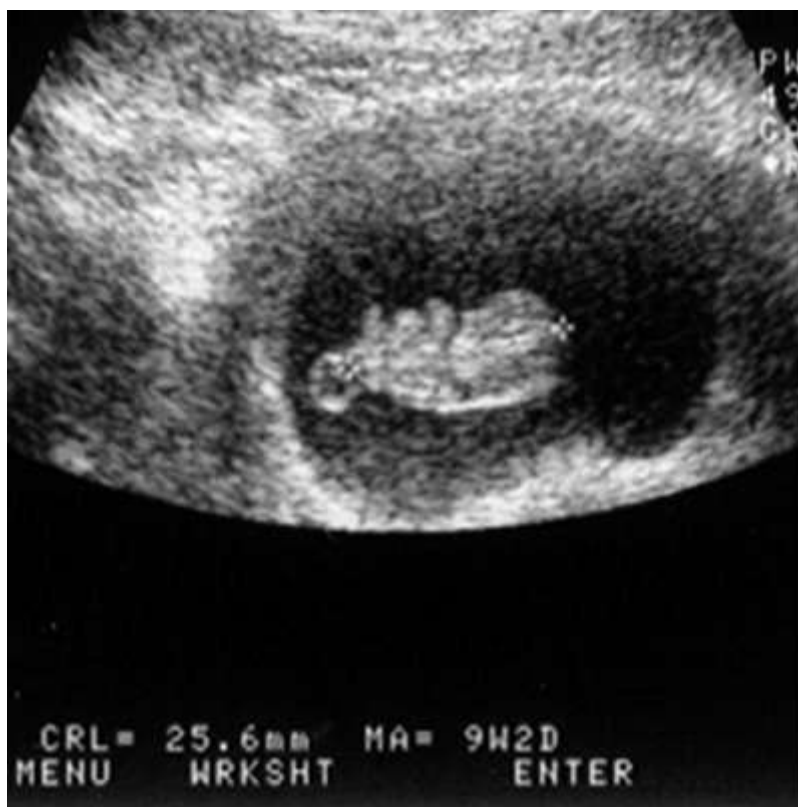
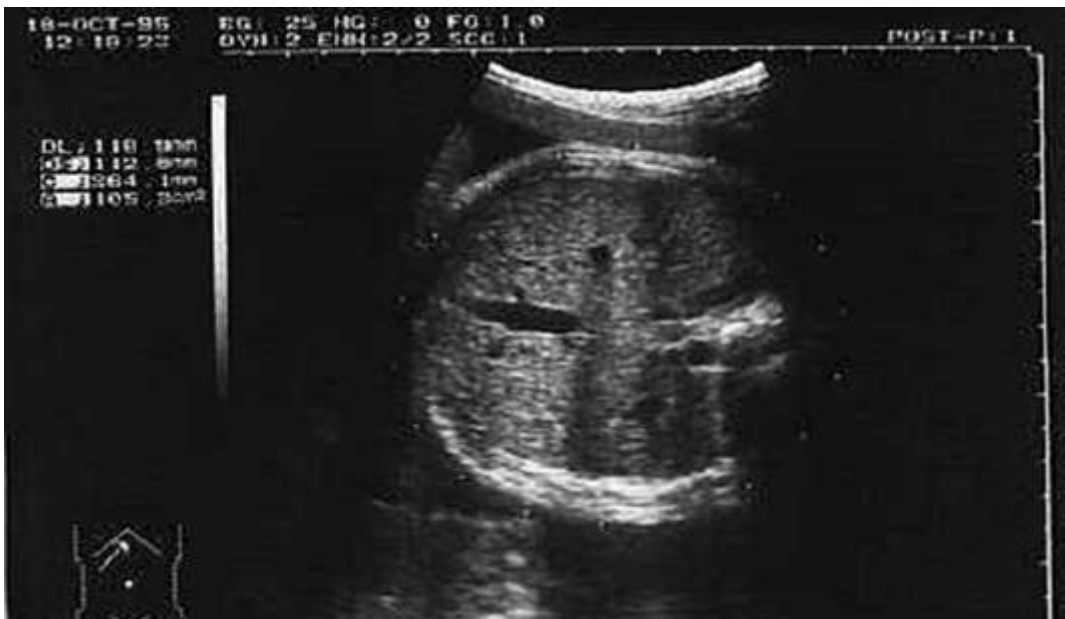
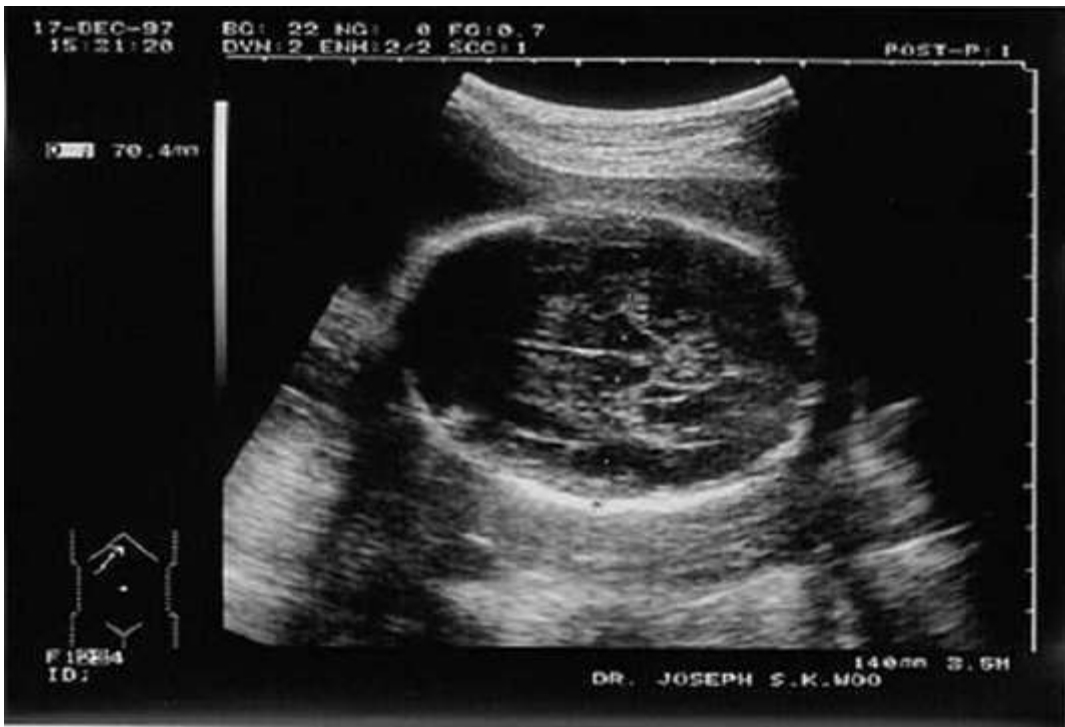Рис. 6.22. Определение копчико-теменного размера эмбриона/плода

Оценка жизнедеятельности эмбриона в ранние сроки гестации основывается на регистрации его сердечной деятельности и двигательной активности. При УЗИ регистрировать сердечную деятельность эмбриона можно с 4-5-й недели. Частота сердечных сокращений постепенно увеличивается с 150-160 в минуту в 5-6 нед. до 175-185 в минуту в 7-8 нед с последующим снижением до 150-160 в минуту к 12 нед. Двигательная активность выявляется с 7-8 нед.

При изучении развития плода во II и III триместрах беременности измеряют бипариетальный размер и окружность головки, средний диаметр грудной клетки, диаметры или окружность живота, а также длину бедренной кости, при этом определяют предполагаемую массу плода (рис. 6.23).



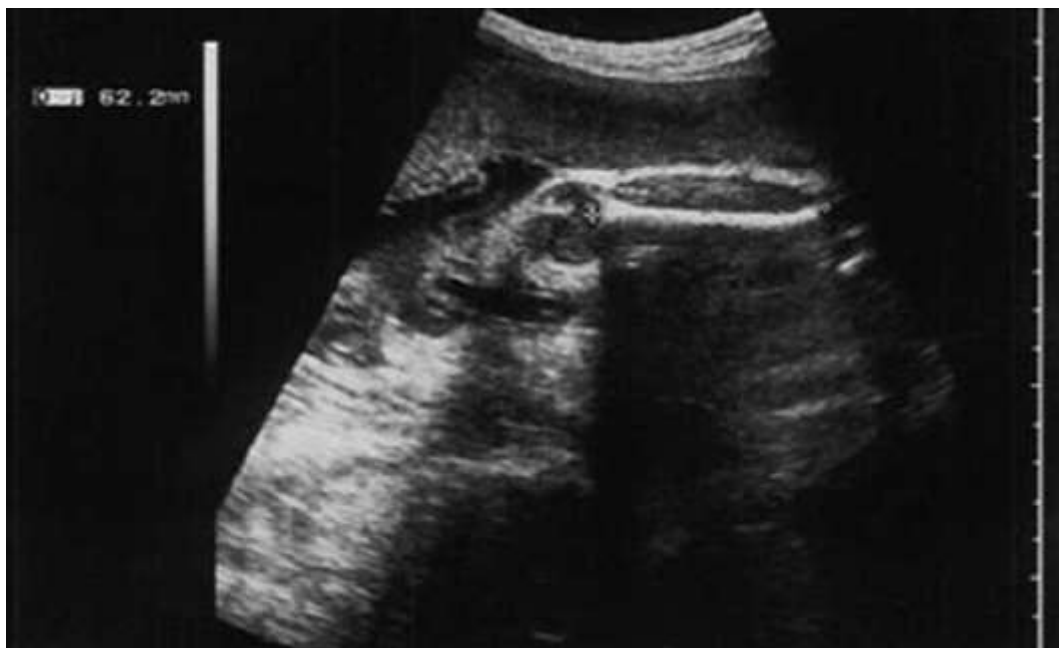

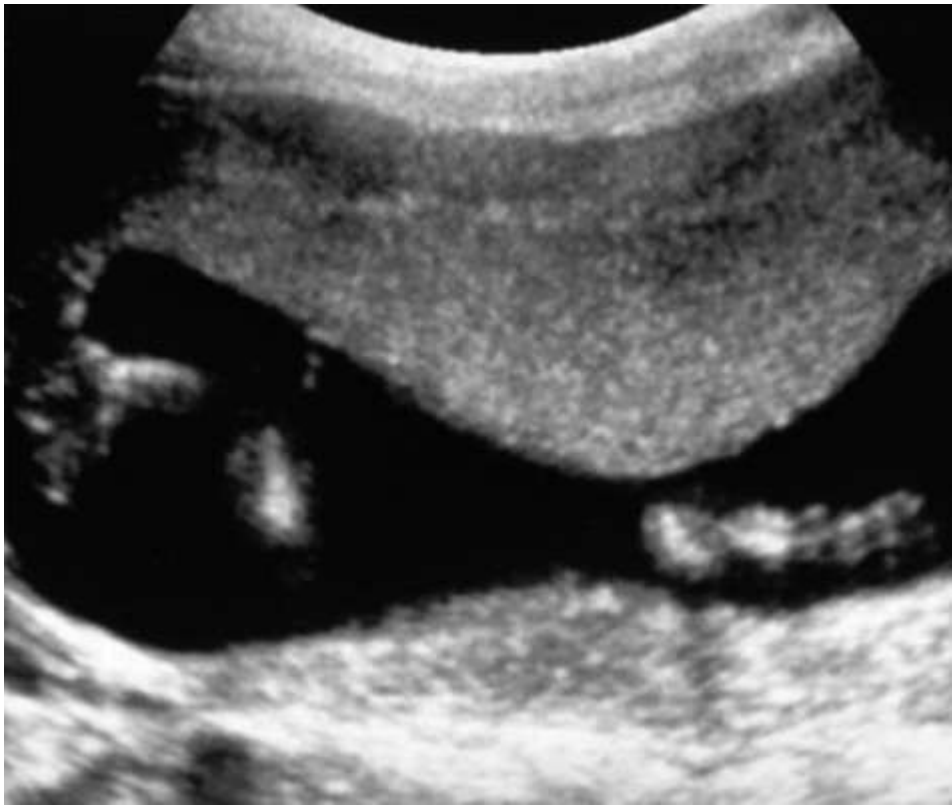Рис. 6.23. Фетометрия (А - определение бипариетального размера и окружности головки плода, Б - определение окружности живота плода, В - определение длины бедренной кости)

С применением современной ультразвуковой аппаратуры стала возможна оценка деятельности различных органов и систем плода. Можно антенатально диагностировать большинство врожденных пороков развития. Для их детальной оценки используют трехмерную эхографию, дающую объемное изображение.

УЗИ дает возможность точно установить локализацию, толщину и структуру плаценты. При сканировании в режиме реального времени, особенно при трансвагинальном исследовании, четкое изображение хориона можно получить с 5-6 нед беременности.

Важным показателем состояния плаценты является ее толщина с типичным ростом по мере прогрессирования беременности. К 36-37 нед рост плаценты прекращается. В дальнейшем при физиологическом течении беременности толщина плаценты уменьшается или остается на том же уровне, составляя 3,3-3,6 см.

Ультразвуковые признаки изменений в плаценте по мере прогрессирования беременности определяют по степени ее зрелости по *P. Grannum* (табл. 6.3, рис. 6.24).

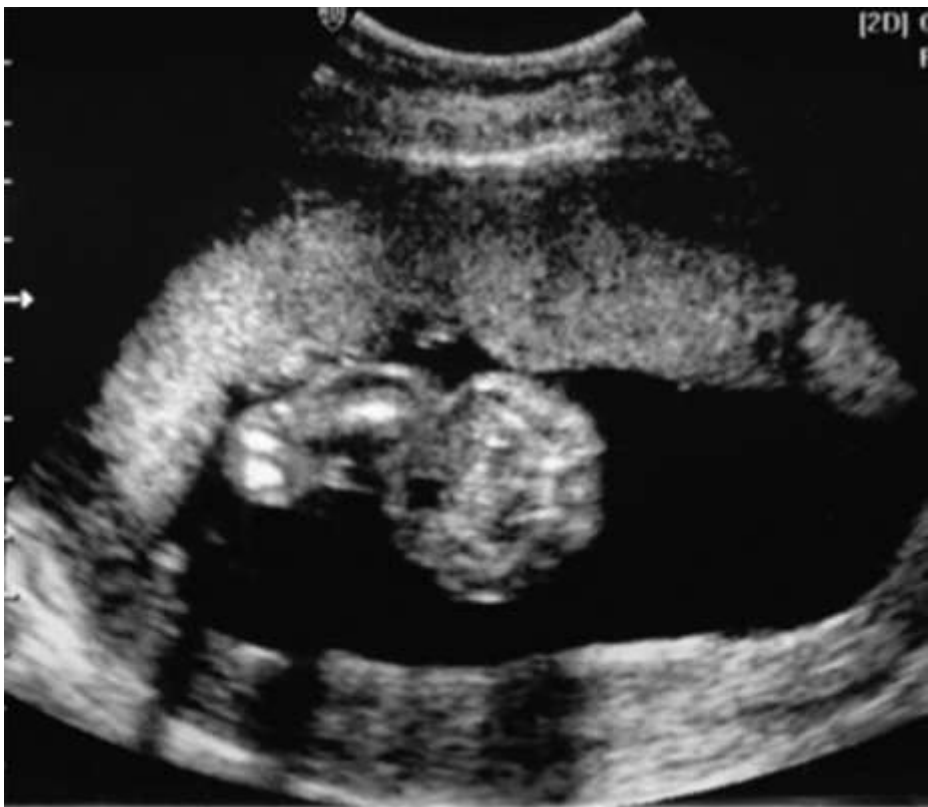

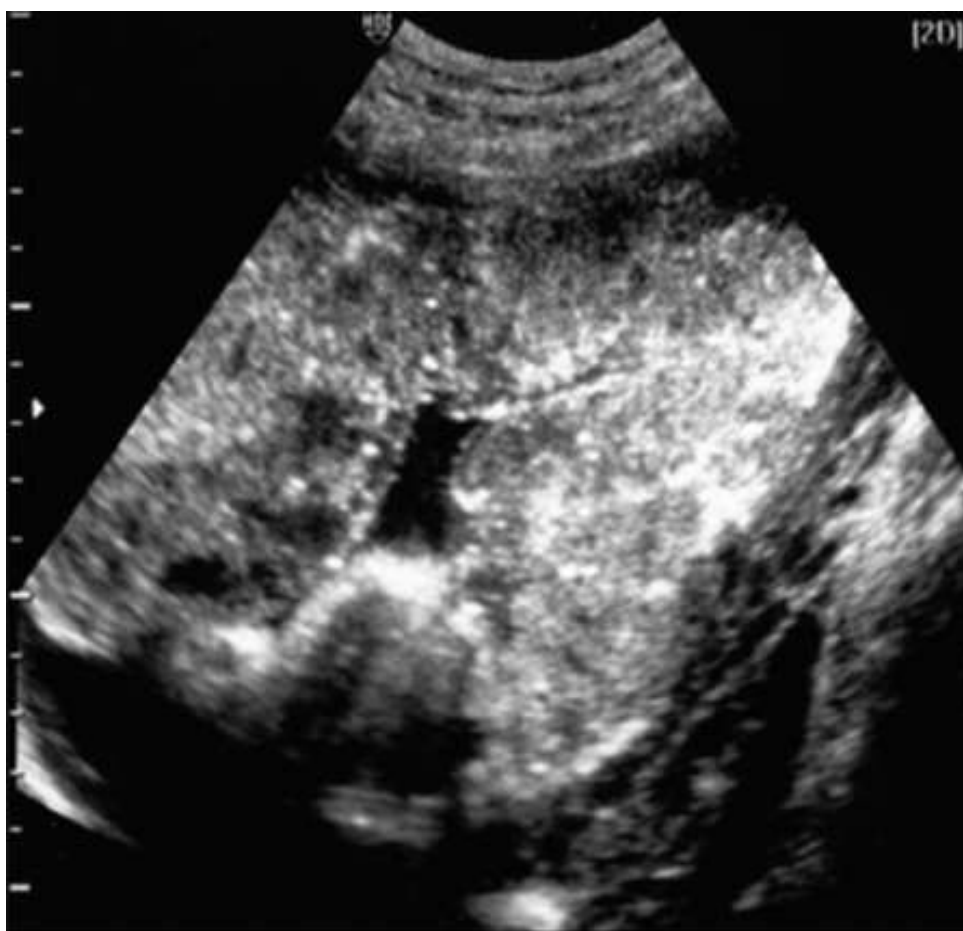
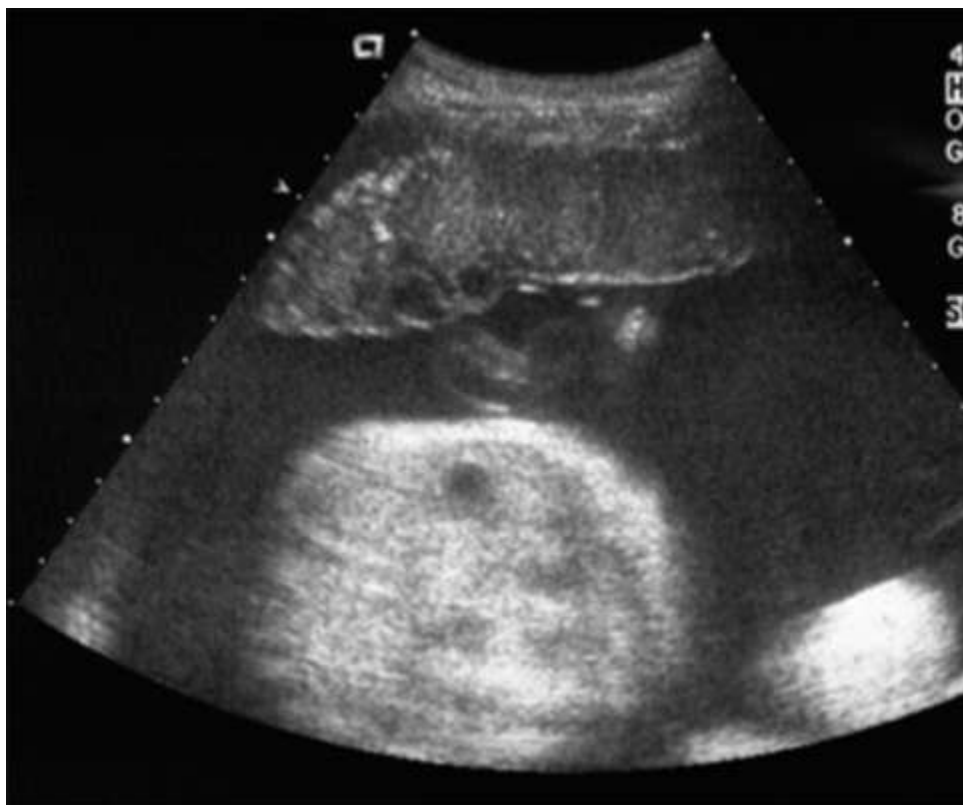

Рис. 6.24. Ультразвуковая картина степеней зрелости плаценты (А - "0" степень, Б - 1 степень, В - 2 степень, Г - 3 степень)

Таблица 6.3. Ультразвуковые признаки степени зрелости плаценты

Степень зрелости плаценты	Хориальная мембрана	Паренхима	Базальный слой
0	Прямая, гладкая	Гомогенная	Не идентифицируется
I	Слегка волнистая	Небольшое количество эхогенных зон	Не идентифицируется
II	С углублениями	Линейные эхогенные уплотнения	Линейное расположение небольших эхогенных зон (базальный пунктир)
III	С углублениями, достигающими базального слоя	Округлые уплотнения разрежениями в центре	Большие и отчасти слившиеся эхогенные вены, дающие акустическую тень

Доплерометрическое исследование кровотока в системе мать-плацента-плод. Существуют количественный и качественный методы оценки доплерограмм кровотока в исследуемом сосуде. В акушерской практике широко применяется качественный анализ. Основное значение при этом имеет не абсолютная величина скорости движения крови, а соотношение скоростей кровотока в систолу (С) и диастолу (Д). Наиболее часто используют систоло-диастолическое отношение (СДО), пульсационный индекс (ПИ), для вычисления которого дополнительно учитывают среднюю скорость кровотока (ССК), а также индекс резистентности (ИР) (рис. 6.25).

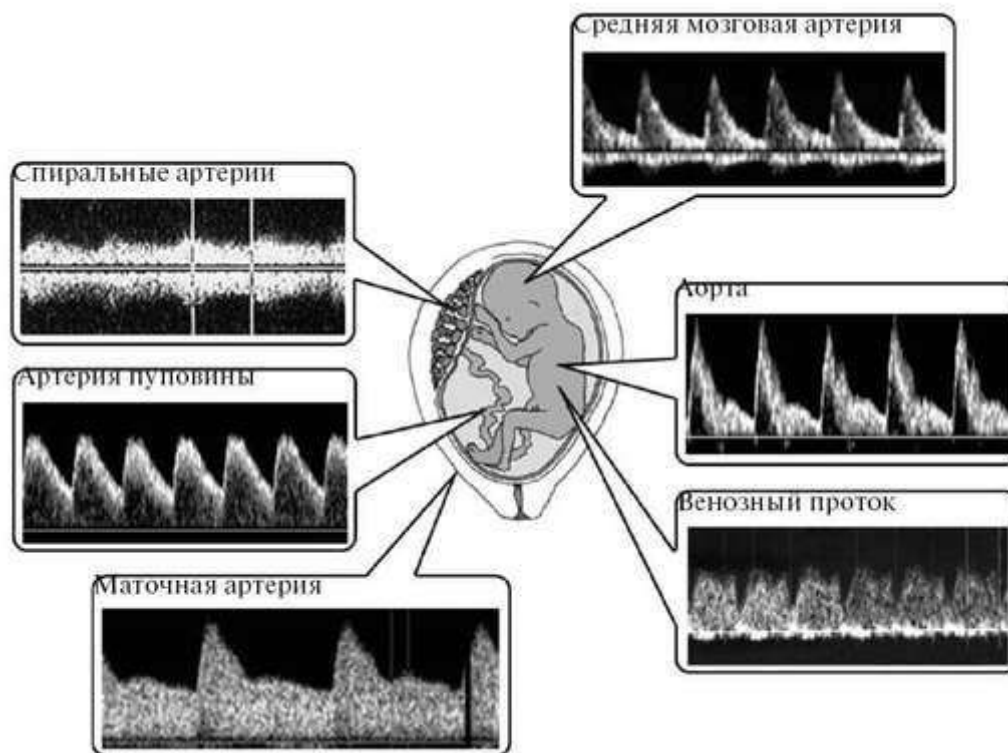


Рис. 6.25. Доплерометрия кровотока в системе мать-плацента-плод

Наибольшую практическую ценность во время беременности имеет исследование маточно-плацентарного кровотока: в маточных артериях, их ветвях (спиральных,

аркуатных, радиальных) и артерии пуповины, а также плодовой гемодинамики: в аорте и церебральных сосудах плода. В настоящее время важное значение приобрело исследование венозного кровотока у плода *ductus venosus*.

На протяжении неосложненной беременности постепенно снижаются показатели периферического сосудистого сопротивления, что выражается уменьшением индексов кровотока (табл. 6.4).

Таблица 6.4. Показатели доплерометрии в аорте плода, артерии пуповины и маточной артерии в III триместре неосложненной беременности, $M \pm m$

Величина систоло - диастолического отношения	Срок беременности, нед			
	27-29	30-32	33-35	36-41
Аорта	5,69±0,7	5,4±0,53	5,24±0,6 6	4,94±0,4 4
Артерия пуповины	3,19±0,4	2,88±0,4 6	2,52±0,3 1	2,14±0,2 4
Маточная артерия	1,85±0,3 4	1,78±0,3	1,69±0,3	1,66±0,2 4

Повышение сосудистого сопротивления, проявляющееся в первую очередь снижением диастолического компонента кровотока, приводит к увеличению указанных индексов.

В акушерской практике используют также доплерэхокардиографию плода. Наибольшее практическое значение она имеет при диагностике врожденных пороков сердца.

Цветное доплеровское картирование (ЦДК) - совмещение двухмерной эхоимпульсной информации и цветовой информации о скоростях потоков крови в исследуемых органах. Высокая разрешающая способность приборов позволяет визуализировать и идентифицировать мельчайшие сосуды микроциркуляторного русла. Это делает метод незаменимым в диагностике сосудистой патологии, в частности, для выявления ретроплацентарного кровотока; сосудистых изменений в плаценте (ангиома), их анастомозов, приводящих к обратной артериальной перфузии у близнецов, обвития пуповины. Кроме того, метод позволяет оценить пороки развития сердца и внутрисердечные шунты (из правого желудочка в левый через дефект межжелудочковой перегородки или регургитация через клапан), идентифицировать анатомические особенности сосудов плода, особенно малого калибра (почечные артерии, виллизиев круг в головном мозге плода). ЦДК обеспечивает возможность исследования кровотока в ветвях маточной артерии (вплоть до спиральных артерий), терминальных ветвях артерии пуповины, межворсинчатом пространстве.

Определение биофизического профиля плода. Ультразвуковые приборы, работающие в режиме реального времени, позволяют не только осуществлять оценку анатомических особенностей плода, но и получать достаточно полную информацию о его функциональном состоянии. В настоящее время для оценки внутриутробного состояния плода применяют так называемый биофизический профиль плода (БФПП). Большинство авторов включают в это понятие данные нестрессового теста и показатели, определяемые при ультразвуковом сканировании в режиме реального времени: дыхательные движения, двигательную активность, тонус плода, объем околоплодных вод, степень зрелости плаценты (табл. 6.5).

Таблица 6.5. Критерии оценки БФПП

Параметры	2 балла	1 балл	0 баллов
Нестрессовый тест	5 и более акцелераций с амплитудой не менее 15 в минуту и продолжительностью не менее 15 с, связанные с движениями плода за 20 мин	От 2 до 4 акцелераций с амплитудой не менее 15 в минуту и продолжительностью не менее 15 с, связанные с движениями плода за 20 мин	1 акцелерация и менее за 20 мин
Двигательная активность плода	Не менее 3 генерализованных движений в течение 30 мин	1 или 2 генерализованных движения плода в течение 30 мин	Отсутствие генерализованных движений плода в течение 30 мин
Дыхательные движения плода	Не менее 1 эпизода дыхательных движений продолжительностью не менее 60 с за 30 мин	Не менее 1 эпизода дыхательных движений продолжительностью от 30 до 60 с за 30 мин	Отсутствие дыхательных движений или дыхательные движения продолжительностью менее 30 с за 30 мин
Мышечный тонус плода	1 эпизод возвращения конечностей плода из разогнутого в согнутое положение и более	Не менее 1 эпизода возвращения конечностей плода из разогнутого в согнутое положение	Конечности в разогнутом положении
Количество околоплодных вод	Вертикальный карман свободного участка вод 2-8 см	2 кармана и более околоплодных вод величиной 1-2 см	Карман околоплодных вод менее 1 см
Степень зрелости плаценты	Соответствует гестационному сроку	-	III степень зрелости в сроке до 37 нед

Высокие чувствительность и специфичность БФПП объясняются сочетанием маркеров острого (нестрессовый тест, дыхательные движения, двигательная активность и тонус плода) и хронического (объем околоплодных вод, степень зрелости плаценты) нарушения состояния плода. Реактивный НСТ даже без дополнительных данных указывает на удовлетворительное состояние плода, при нереактивном НСТ показано УЗИ остальных биофизических параметров плода.

Определение БФПП возможно уже с начала III триместра беременности.

Ультразвуковое исследование головного мозга (нейросонография) новорожденного. Показаниями к нейросонографии в раннем неонатальном периоде являются хроническая кислородная недостаточность во внутриутробном периоде развития, рождение в тазовом предлежании, оперативное родоразрешение, быстрые и стремительные роды, асфиксия, а также большая или малая масса тела при рождении, неврологическая симптоматика.

Исследование проводят с использованием секторальных датчиков (3,5-7,5 МГц). Специальной медикаментозной подготовки не требуется. Продолжительность исследования в среднем 10 мин.

При эхографическом исследовании головного мозга последовательно получают стандартные сечения в коронарной и сагиттальной плоскостях через большой родничок (рис. 6.26). Сканирование через височную кость головы ребенка позволяет лучше оценить состояние экстрацеребральных пространств. Церебральный кровоток у детей определяют в основном в передней и средней мозговых артериях. Артерии представляются на экране в виде пульсирующих структур. Визуализация значительно облегчается при использовании цветной доплерометрии. При анализе кривых скоростей кровотока в церебральных сосудах определяют систоло-диастолическое отношение и индекс резистентности.

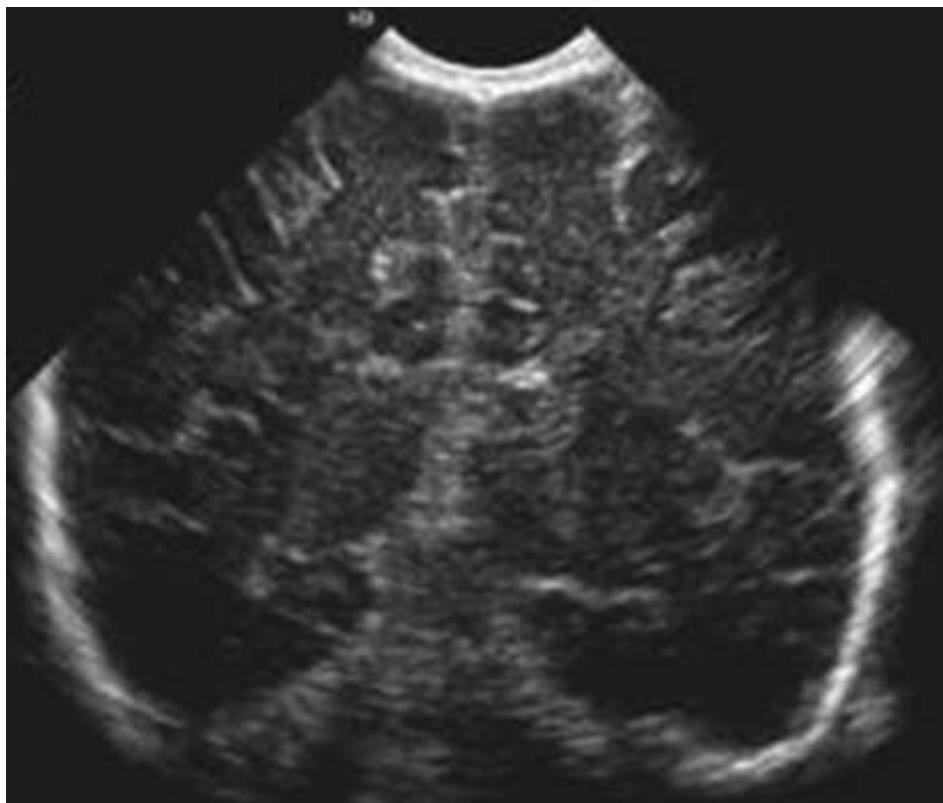


Рис. 6.26. Нейросонограмма новорожденного

При нейросонографии возможна диагностика ишемии и отека мозга, изменений желудочковой системы мозга, внутричерепных кровоизлияний различной локализации и тяжести, пороков развития ЦНС.

Исследование околоплодных вод включает в себя определение количества, цвета, прозрачности, биохимического, цитологического и гормонального состава.

Определение количества околоплодных вод. Определение объема амниотической жидкости при УЗИ может быть субъективным или объективным. Опытный специалист может оценить количество околоплодных вод при тщательном продольном сканировании (большое количество жидкости между плодом и передней брюшной стенкой беременной при многоводии, резкое уменьшение количества пространств, свободных от эхоструктур, при маловодии).

Существуют объективные полуколичественные эхографические критерии для неинвазивной оценки количества околоплодных вод. Для этого измеряют глубину свободного участка амниотической жидкости (вертикальный карман), величина которого в норме составляет от 2 до 8 см. Более точным методом определения объема околоплодных вод является вычисление при УЗИ индекса амниотической жидкости

(ИАЖ) - суммы максимальных размеров карманов в четырех квадрантах полости матки. При нормально протекающей беременности ИАЖ составляет 8,1-18 см.

Амниоскопия - трансцервикальный осмотр нижнего полюса плодного пузыря. При амниоскопии обращают внимание на цвет и консистенцию околоплодных вод, примесь мекония или крови, наличие и подвижность хлопьев казеозной смазки. Показаниями к амниоскопии являются подозрение на хроническую гипоксию плода, перенашивание беременности, изосерологическая несовместимость крови матери и плода. Для проведения амниоскопии беременную укладывают в гинекологическое кресло и производят влагалищное исследование для определения проходимости канала шейки матки. В асептических условиях по пальцу или после обнажения шейки зеркалами в шейечный канал за внутренний зев вводят тубус с мандреном. Диаметр тубуса подбирают в зависимости от раскрытия шейки (12-20 мм). После извлечения мандрена и включения осветителя тубус располагают таким образом, чтобы была видна подлежащая часть плода, от которой отражается световой луч. Если осмотру мешает слизистая пробка, ее осторожно удаляют с помощью тупфера. При низком расположении плаценты на плодных оболочках четко виден сосудистый рисунок. Противопоказания к амниоскопии: воспалительные процессы во влагалище и шейке матки, предлежание плаценты.

Амниоцентез - операция, целью которой является получение околоплодных вод для биохимического, гормонального, иммунологического, цитологического и генетического исследования. Результаты позволяют судить о состоянии плода.

Показаниями к амниоцентезу являются изосерологическая несовместимость крови матери и плода, хроническая гипоксия плода (перенашивание беременности, гестоз, экстрагенитальные заболевания матери и т.д.), установление степени зрелости плода, антенатальная диагностика его пола, необходимость кариотипирования при подозрении на врожденную или наследственную патологию плода, микробиологическое исследование.

В зависимости от места пункции различают трансвагинальный и трансабдоминальный амниоцентез. Операцию выполняют под ультразвуковым контролем, выбирая наиболее удобное место пункции в зависимости от расположения плаценты и мелких частей плода (рис. 6.27).

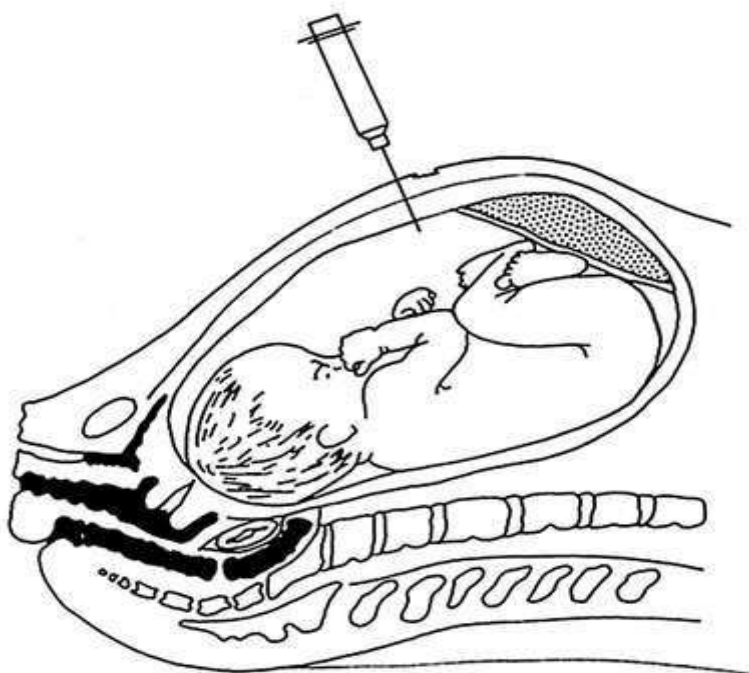


Рис. 6.27. Амниоцентез (схема)

При трансабдоминальном амниоцентезе после обработки передней брюшной стенки антисептиком делают анестезию кожи, подкожной клетчатки и подпапоневротического пространства 0,5% раствором новокаина. Для исследования берут 10-15 мл околоплодных вод. У беременных с резус-сенсibilизацией, когда необходимо исследование оптической плотности билирубина (ОПБ), пробу амниотической жидкости следует быстро перенести в темный сосуд, чтобы избежать изменения свойств билирубина под влиянием света. Для исследования непригодны пробы, загрязненные кровью или меконием.

Трансвагинальный амниоцентез производят через передний свод влагалища, канал шейки матки или задний свод влагалища. Выбор места введения пункционной иглы зависит от расположения плаценты. После санации влагалища шейку матки фиксируют пулевыми щипцами, смещают кверху или книзу в зависимости от выбранного метода и делают прокол стенки влагалища под углом к стенке матки. При попадании пункционной иглы в полость матки из ее просвета начинают выделяться околоплодные воды.

Осложнения, возможные при амниоцентезе: преждевременное излитие околоплодных вод (чаще при трансцервикальном доступе), ранение сосудов плода, ранение мочевого пузыря и кишечника матери, хориоамнионит. Осложнениями амниоцентеза также могут быть преждевременный разрыв плодных оболочек, преждевременные роды, отслойка плаценты, ранение плода и повреждение пуповины. Однако благодаря широкому внедрению ультразвукового контроля при проведении этой операции осложнения встречаются крайне редко. В связи с этим изменились и противопоказания к амниоцентезу: практически единственным противопоказанием к нему осталась угроза прерывания беременности. Амниоцентез, как и все инвазивные вмешательства, выполняют только с согласия беременной.

Определение степени зрелости плода. С этой целью проводят цитологическое исследование околоплодных вод. Для получения и исследования осадка околоплодные воды центрифугируют при 3000 об./мин в течение 5 мин, мазки фиксируют смесью эфира и спирта, затем окрашивают по методу Гарраса-Шора, Папаниколау или, чаще, 0,1% раствором сульфата нильского синего. Безъядерные липидсодержащие клетки (продукт сальных желез кожи плода) окрашиваются в оранжевый цвет (так называемые оранжевые клетки). Их содержание в мазке соответствует зрелости плода: до 38 нед гестации количество этих клеток не превышает 10%, а после 38 нед достигает 50%.

Для оценки зрелости легких плода определяют также концентрацию фосфолипидов в околоплодных водах, в первую очередь соотношение лецитин/сфингомиелин (Л/С). Лецитин, насыщенный фосфатидилхолин, является главным действующим началом сурфактанта. Интерпретация величины соотношения Л/С:

- Л/С = 2:1 или более - легкие зрелые. Только 1% новорожденных подвержен риску развития респираторного дистресс-синдрома;
- Л/С = 1,5-1,9:1 - возможно развитие респираторного дистресс-синдрома в 50% случаев;
- Л/С = менее 1,5:1 - возможно развитие респираторного дистресс-синдрома в 73% случаев.

Практическое применение нашел и метод качественной оценки соотношения лецитина и сфингомиелина (пенный тест). С этой целью в пробирку с 1 мл околоплодных вод добавляют 3 мл этилового спирта и в течение 3 мин встряхивают пробирку. Образовавшееся кольцо из пены свидетельствует о зрелости плода (положительный тест), отсутствие пены (отрицательный тест) указывает на незрелость легочной ткани.

Диагностика излития околоплодных вод. Одним из методов диагностики излития околоплодных вод во время беременности является цитологическое исследование свежих

окрашенных препаратов. На предметное стекло наносят каплю влагалищного содержимого, добавляют каплю 1% раствора эозина и накрывают покровным стеклом. Под микроскопом на розовом фоне видны ярко окрашенные эпителиальные клетки влагалища с ядрами, эритроциты, лейкоциты. При отошедших водах видны большие скопления неокрашенных "чешуек" кожи плода.

В последние годы с целью диагностики родового излития околоплодных вод широко используется амнио-тест - специальные тампоны, пропитанные реагентом, которые при соприкосновении с околоплодными водами меняют цвет.

Рентгенологическое исследование. В связи с отрицательным воздействием ионизирующей радиации на эмбрион и плод рентгенологическое исследование применяют редко. В конце беременности радиочувствительность плода снижается, рентгенологические исследования в это время менее опасны. В акушерской практике для уточнения изменений костного таза иногда прибегают к рентгенопельвиметрии, которая позволяет определить форму и истинные размеры малого таза.

Показания к рентгенопельвиметрии: подозрение на несоответствие размеров таза матери и головки плода, аномалии развития таза, травмы позвоночника.

Производят прямой и боковой снимки таза. На рентгенограмме, снятой в прямой проекции, измеряют поперечный размер таза и лобно-затылочный размер головки. На боковой рентгенограмме определяют истинную конъюгату и большой поперечный размер головки. Форма и размеры крестца на рентгенограмме характеризуются длиной его хорды, углом крестцовой кривизны и величиной ее радиуса. Для оценки крестца используют крестцовый индекс, который вычисляется как отношение длины хорды крестца к радиусу крестцовой кривизны. Крестцовый индекс отражает длину крестца и выраженность его кривизны. Определение уплощения крестца является важным признаком для прогнозирования характера родового акта.

Данные рентгенопельвиметрии позволяют уточнить форму узкого таза и точно определить степень сужения.

Определение тканевого pO_2 у плода. Напряжение кислорода (pO_2) в тканях плода можно определить полярографическим методом в процессе родов при отсутствии плодного пузыря. Это обеспечивает раннюю диагностику внутриутробной гипоксии плода. Можно применять внутри- и чрескожный полярографический метод. Для внутрикожного определения pO_2 используют открытые микроэлектроды, которые легко и без осложнений вводят в ткани. Внутриклеточное полярографическое определение имеет известное преимущество, так как электроды быстрее реагируют на изменение pO_2 и обладают меньшей инертностью, чем электроды для чрескожного измерения.

Рабочий игольчатый электрод вводят под кожу головки плода на глубину 0,5-0,6 мм после излития околоплодных вод и открытия шейки матки на 4 см и более, электрод сравнения вводят в задний свод влагалища.

Исследование крови плода и новорожденного. Важнейшую информацию о состоянии плода могут дать результаты непосредственного исследования его крови, полученной из пуповины или головки.

Кордоцентез. Кровь получают из вены пуповины путем внутриутробной пункции под ультразвуковым контролем (рис. 6.28).

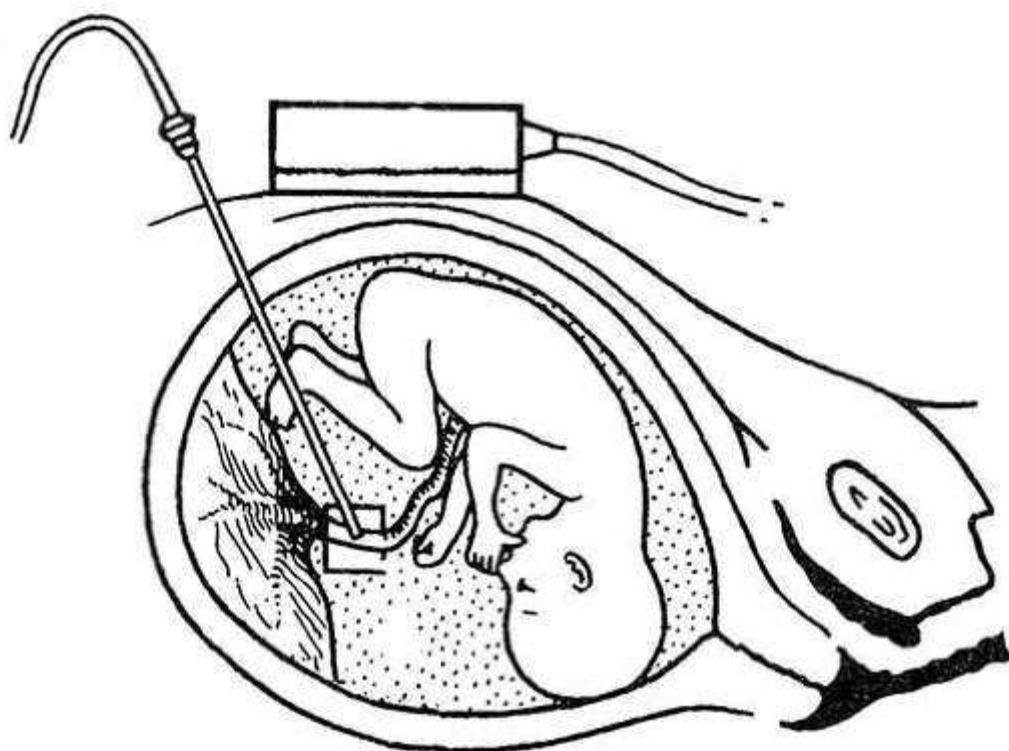


Рис. 6.28. Кордоцентез (схема)

Метод показан для диагностики врожденной и наследственной патологии (кариотипирование плода), внутриутробного инфицирования, гипоксии плода, его анемии при иммуноконфликтной беременности. Помимо широкого спектра диагностических задач, кордоцентез позволяет решить и некоторые важные проблемы внутриутробной терапии при гемолитической болезни плода.

Кордоцентез производят после 18 нед беременности. До взятия крови плода устанавливают локализацию плаценты и место отхождения пуповины. При расположении плаценты на передней стенке матки иглу для аспирации крови проводят трансплацентарно, в случае локализации плаценты на задней стенке иглу вводят трансамниально. Пуповину пунктируют вблизи места ее отхождения от плаценты. При высокой двигательной активности плода, мешающей проведению пункции, рекомендуется внутримышечное или внутривенное введение плоду препаратов, обеспечивающих его кратковременное полное обездвиживание. Для этого используют мышечный нейроблокатор пипекуроний (ардуан) в дозе 0,025-0,25 мг/кг. Объем пробы крови зависит от показаний к кордоцентезу; обычно требуется не более 2 мл.

Риск развития осложнений при проведении кордоцентеза для беременной не высок. К осложнениям для плода относятся преждевременное излитие вод (0,5%), кровотечение из пунктируемого сосуда (5-10%), как правило, не длительное и не опасное для жизни плода. Перинатальные потери не превышают 1-3%. Противопоказания к кордоцентезу такие же, как к амниоцентезу.

Определение кислотно-основного состояния (КОС) крови. В процессе родов капиллярную кровь у плода получают из подлежащей части по методу Залинга. С этой целью после излития околоплодных вод в родовые пути вводят металлический тубус амниоскопа с волоконной оптикой. При этом отчетливо виден участок подлежащей части головки или ягодицы, кожу которой с целью создания гиперемии протирают марлевым тампоном. Специальным скарификатором производят пункцию кожных покровов на глубину до 2 мм, после чего собирают кровь (кроме первой капли) в стерильный гепаринизированный полиэтиленовый капилляр без прослоек воздуха и примеси

околоплодных вод. Исследование микродоз крови позволяет быстро получить информацию о состоянии плода, но метод является весьма трудоемким и не всегда выполнимым.

Для определения КОС крови у новорожденного кровь берут из сосудов пуповины сразу же после рождения или используют капиллярную кровь из пятки ребенка.

При исследовании КОС крови учитывают величину рН, ВЕ (дефицит оснований или избыток кислот), рСО₂ (парциальное напряжение углекислого газа), рО₂ (парциальное напряжение кислорода).

Биопсия (аспирация) ворсин хориона - операция, цель которой заключается в получении клеток ворсинчатого хориона для кариотипирования плода и определения хромосомных и генных аномалий (в том числе определение наследственно обусловленных нарушений метаболизма), а также для определения пола плода. Пробы берут трансцервикально или трансабдоминально в 8-12 нед беременности под контролем УЗИ. В полость матки вводят стерильный полиэтиленовый гибкий катетер длиной 26 см и внешним диаметром 1,5 мм и осторожно под визуальным контролем продвигают его к месту локализации плаценты и далее между стенкой матки и плацентарной тканью. Затем шприцем вместимостью до 20 мл, содержащим 3-4 мл питательной среды и гепарин, аспирируют хориальную ткань, которую затем исследуют (рис. 6.29). Можно брать пробы хориальной ткани и при многоплодной беременности.

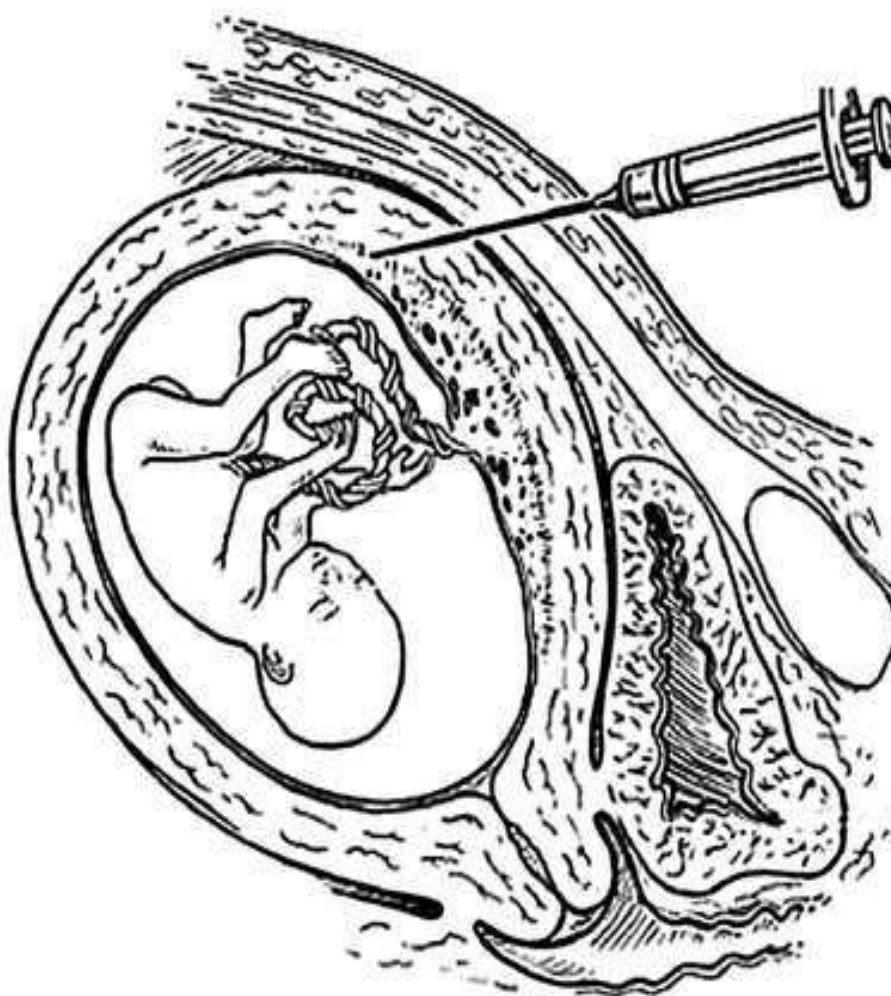


Рис. 6.29. Биопсия хориона (схема)

Осложнениями биопсии ворсин хориона являются внутриматочная инфекция, кровотечения, самопроизвольный выкидыш, образование гематом. К более поздним осложнениям относятся преждевременные роды, малая масса тела новорожденных (менее 2500 г), пороки развития плода. Перинатальная смертность достигает 0,2-0,9%. Противопоказаниями к проведению биопсии хориона могут служить инфекция половых путей и симптомы угрожающего выкидыша. В более поздние сроки беременности возможно проведение плацентоцентеза.

Фетоскопия (непосредственный осмотр плода) используют для выявления врожденной и наследственной патологии. Метод позволяет осмотреть части плода через тонкий эндоскоп, введенный в амниотическую полость, и через специальный канал взять для исследования пробы крови, эпидермиса. Фетоскопия осуществляется как один из конечных этапов обследования при подозрении на врожденные аномалии плода.

Методика введения фетоскопа: после соответствующей обработки кожи под местным обезболиванием в стерильных условиях производят небольшой разрез кожи и троакар, находящийся в канюле, вводят в полость матки. Затем его извлекают, получают пробу амниотической жидкости для исследования, в канюлю вводят эндоскоп и проводят целенаправленный осмотр плода. При необходимости берут пробу крови или биоптат кожи плода. По окончании операции проводят кардиомониторный контроль состояния плода; беременная остается под наблюдением в течение 24 ч.

К осложнениям фетоскопии относятся излитие околоплодных вод, прерывание беременности. Такие осложнения, как кровотечения и развитие инфекции, образование небольших поверхностных гематом на конечностях плода, крайне редки. В связи с возможностью прерывания беременности фетоскопия применяется редко.

Исследование гормонального профиля. Биологические методы диагностики беременности, основанные на реакции животных на введение мочи пациентки, содержащей или не содержащей ХЕ, в настоящее время утратили ведущую роль. Предпочтение отдается иммунологическим методам.

Иммунологические методы диагностики беременности. К иммунологическим относятся различные методы определения хорионического гонадотропина (ХГ) или его b-субъединицы (b-ХГ) в сыворотке крови и в моче. Предпочтение отдают радиоиммунологическому методу количественного определения b-ХГ в сыворотке крови, так как он обладает высокой специфичностью и чувствительностью. Положительную оценку заслужили иммуноферментные методы выявления ХГ в моче, а также другие варианты иммунологических тестов (капиллярные, пластиночные). Имеют право на существование и такие широко известные серологические методы определения ХГ в моче, как реакция торможения агглютинации эритроцитов или осаждения частиц латекса.

Агглютинация, или тест фиксации латексными частицами, - метод определения уровня ХГ в моче, который выделяется с мочой через 8 дней после оплодотворения. Несколько капель мочи пациентки смешивают с антителами к ХГ, затем добавляют латексные частицы, покрытые ХГ. Если ХГ присутствует в моче, он связывается с антителами; если ХГ отсутствует, то антитела связываются с латексными частицами. Этот экспресс-тест положителен в 95% случаев, начиная с 28-го дня после оплодотворения.

Радиоиммунологический тест. Определяют содержание b-субъединицы ХГ в плазме крови.

ГЛАВА 07. ДИАГНОСТИКА БЕРЕМЕННОСТИ

Ранняя диагностика беременности, определение ее срока важны не только с акушерской точки зрения, но и в связи с тем, что гормональные физиологические и анатомические изменения, обусловленные беременностью, могут существенно влиять на течение различных экстрагенитальных заболеваний. Точное знание срока беременности необходимо для адекватного обследования пациенток и ведения беременности и родов.

Диагностика беременности, особенно ранних сроков, иногда представляет значительные трудности, так как некоторые эндокринные заболевания, стрессы, а также прием лекарственных препаратов могут имитировать состояние беременности. В дальнейшем затруднения возникают, как правило, при установлении срока беременности.

ПРИЗНАКИ БЕРЕМЕННОСТИ

Признаки беременности, описанные в классических учебниках по акушерству, в настоящее время при широком внедрении УЗИ в определенной мере утратили свое значение.

Признаки беременности, основанные на субъективных или объективных данных, делят на сомнительные, вероятные и достоверные.

К сомнительным (*предположительным*) признакам беременности относятся субъективные данные:

- тошнота, рвота, особенно по утрам, изменение аппетита, а также пищевые пристрастия;
- непереносимость некоторых запахов (духи, табачный дым и др.);
- нарушения функции нервной системы: недомогание, раздражительность, сонливость, неустойчивость настроения, головокружение и др.;
- учащение мочеиспускания;
- напряжение молочных желез;
- пигментация кожи на лице, по белой линии живота, в области сосков;
- появление полос (рубцов) беременности на коже живота, молочных желез и бедер;
- увеличение объема живота.

Вероятные признаки беременности определяются в основном объективными изменениями половых органов, начиная с I триместра:

- прекращение менструаций (аменорея) у здоровой женщины репродуктивного возраста;
- появление молозива у нерожавших при надавливании на соски;
- цианоз слизистой оболочки влагалища и шейки матки;
- увеличение матки, изменение ее формы и консистенции.

Выявление цианоза влагалища и шейки матки, а также изменение величины, формы и консистенции матки возможно при специальном гинекологическом исследовании: осмотр наружных половых органов и входа во влагалище, осмотр стенок влагалища и шейки матки при помощи зеркал, а также при двуручном влагалищно-абдоминальном исследовании.

Для диагностики беременности имеют значение следующие признаки.

- Увеличение матки. Матка становится округлой, увеличенной, мягкой, к концу 8-й нед размеры матки соответствуют размерам гусиного яйца, в конце 12-й нед дно матки находится на уровне симфиза или несколько выше.

- Симптом Горвица - Гегара. Матка при исследовании мягкая, размягчение особенно выражено в области перешейка. При двуручном исследовании пальцы обеих рук сходятся в области перешейка почти без сопротивления (рис. 7.1). Признак четко определяется через 6-8 нед от начала последней менструации.

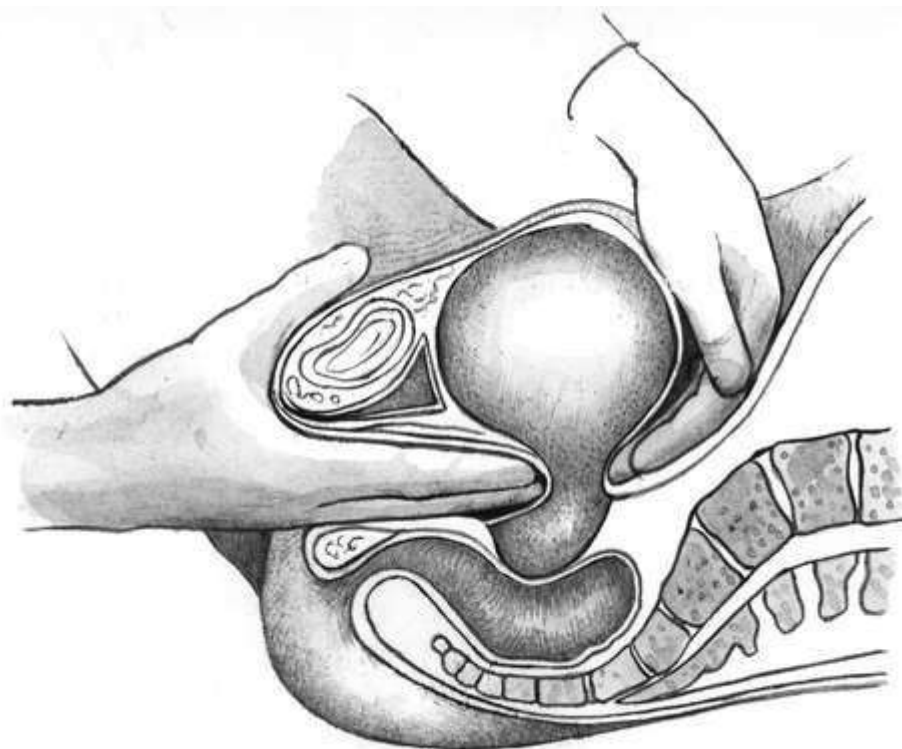


Рис. 7.1. Признак беременности Горвица-Гегара

- Признак Снегирева. Изменчивая консистенция беременной матки. Во время двуручного исследования мягкая беременная матка уплотняется и сокращается. После прекращения раздражения матка вновь приобретает мягкую консистенцию.

- Признак Пискачека. Асимметрия матки на ранних сроках беременности обусловлена выпячиванием ее правого или левого угла, что соответствует имплантации плодного яйца. По мере роста плодного яйца эта асимметрия постепенно сглаживается (рис. 7.2).

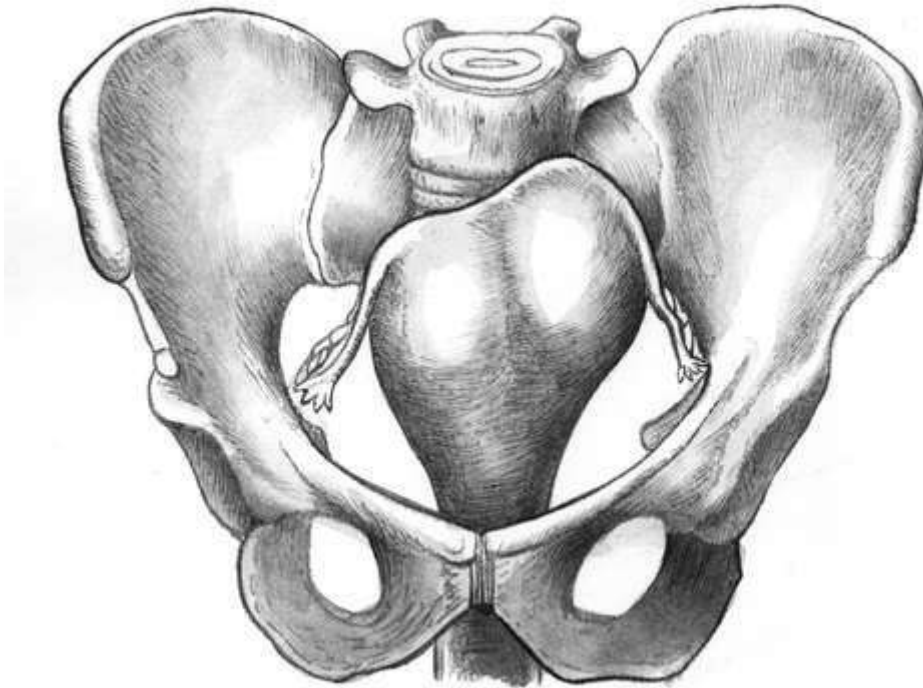


Рис. 7.2. Признак беременности Пискачека

- Признак Губарева и Гаусса. Вследствие значительного размягчения перешейка отмечается легкая подвижность шейки матки в ранние сроки беременности, не передающаяся телу матки.

- Признак Гентера. Гребневидное утолщение по средней линии передней поверхности матки. Однако это утолщение определяется не всегда (рис. 7.3).

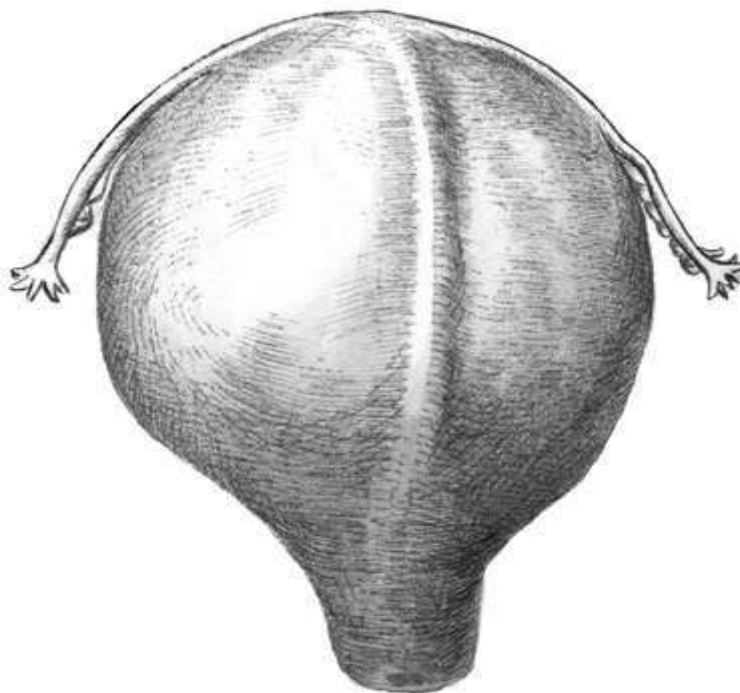


Рис. 7.3. Признак беременности Гентера

- Признак Чедвика. В первые 6-8 нед беременности цианотичность шейки матки.

К вероятным признакам беременности относится и положительный результат иммунологических тестов на беременность. В практике широко используется определение уровня β -субъединицы ХГ в сыворотке крови, которое позволяет установить беременность через несколько суток после имплантации плодного яйца.

Достоверные, или несомненные, признаки беременности свидетельствуют о присутствии эмбриона/плода в полости матки.

Наиболее достоверную информацию для диагностики беременности получают с помощью УЗИ. При трансабдоминальном сканировании беременность можно установить с 4-5 нед, а при трансвагинальной эхографии - на 1-1,5 нед раньше. В ранние сроки беременность устанавливают на основании определения в полости матки плодного яйца, желточного мешка, эмбриона и его сердечных сокращений, в более поздние сроки - благодаря визуализации плода (или плодов при многоплодной беременности). Сердечную деятельность плода при УЗИ можно обнаружить с 5-6 нед беременности, двигательную активность эмбриона с 7-8 нед.

Достоверные признаки можно выявить во второй половине беременности и при пальпации крупных и мелких частей плода, определении его движений. Сердечные сокращения плода выслушиваются с помощью акушерского стетоскопа с 18-20 нед.

При пальпации живота пользуются так называемыми наружными приемами акушерского обследования (приемы Леопольда), при которых определяются положение, позиция, вид, предлежание плода, отношение предлежащей части к малому тазу.

ОПРЕДЕЛЕНИЕ СРОКА БЕРЕМЕННОСТИ И РОДОВ

Для определения срока беременности и родов имеют значение дата последней менструации (менструальный срок) и сведения о первом шевелении плода. Нередко срок беременности устанавливают по дню предполагаемой овуляции (овуляторный срок), для чего, помимо 1-го дня последней менструации, учитывают длительность менструального цикла и отсчет ведут с его середины.

Для ведения пациенток в различные сроки беременности (обследование, лечебные мероприятия) условно выделяют три триместра. I триместр продолжается 12-13 нед от первого дня последней менструации, II - с 13 до 27 нед, III - с 27 нед до конца беременности.

Срок родов основан на предположении, что у женщины 28-дневный менструальный цикл с овуляцией на 14-15-й день. В большинстве случаев беременность продолжается 10 акушерских (лунных, по 28 дней) месяцев, или 280 дней (40 нед), если исчислять ее начало от 1-го дня последней менструации. Таким образом, чтобы вычислить предполагаемый срок родов, к дате 1-го дня последней менструации прибавляют 9 календарных месяцев и 7 дней. Обычно срок родов рассчитывают проще: от даты 1-го дня последней менструации отсчитывают 3 календарных месяца назад и прибавляют 7 дней. При определении срока родов следует учитывать, что овуляция не всегда происходит в середине цикла. Длительность беременности увеличивается приблизительно на 1 день на каждый день менструального цикла, превышающего 28 дней. Например, при 35-дневном цикле (когда овуляция происходит на 21-й день) срок родов будет сдвинут на неделю позже.

Предполагаемый срок родов можно вычислить по овуляции: от 1-го дня ожидавшейся, но не наступившей менструации отсчитывают назад 14-16 дней и к полученной дате прибавляют 273-274 дня.

При определении срока родов учитывают также время первого шевеления плода, которое ощущается первородящими с 20-й недели, т.е. с середины беременности, а повторнородящими - примерно на 2 нед раньше (с 18 нед). К дате первого шевеления прибавляют 5 акушерских месяцев (20 нед) у первобеременных, 5,5 акушерских месяцев (22 нед) у повторнобеременных и получают предполагаемый срок родов. Однако следует помнить, что этот признак имеет лишь вспомогательное значение.

Для удобства подсчета срока беременности по менструации, овуляции и первому шевелению плода имеются специальные акушерские календари.

Для установления срока беременности и даты родов большое значение имеют данные объективного обследования: величина матки, объем живота и высота стояния дна матки, длина плода и размеры головки.

Величина матки и высота ее стояния в различные сроки беременности В конце 1-го акушерского месяца беременности (4 нед) величина матки достигает приблизительно размера куриного яйца. В конце 2-го акушерского месяца беременности (8 нед) величина матки приблизительно соответствует размерам гусиного яйца. В конце 3-го акушерского месяца (12 нед) размер матки достигает величины головки новорожденного, ее асимметрия исчезает, матка заполняет верхнюю часть полости таза, ее дно доходит до верхнего края лобковой дуги (рис. 7.4).

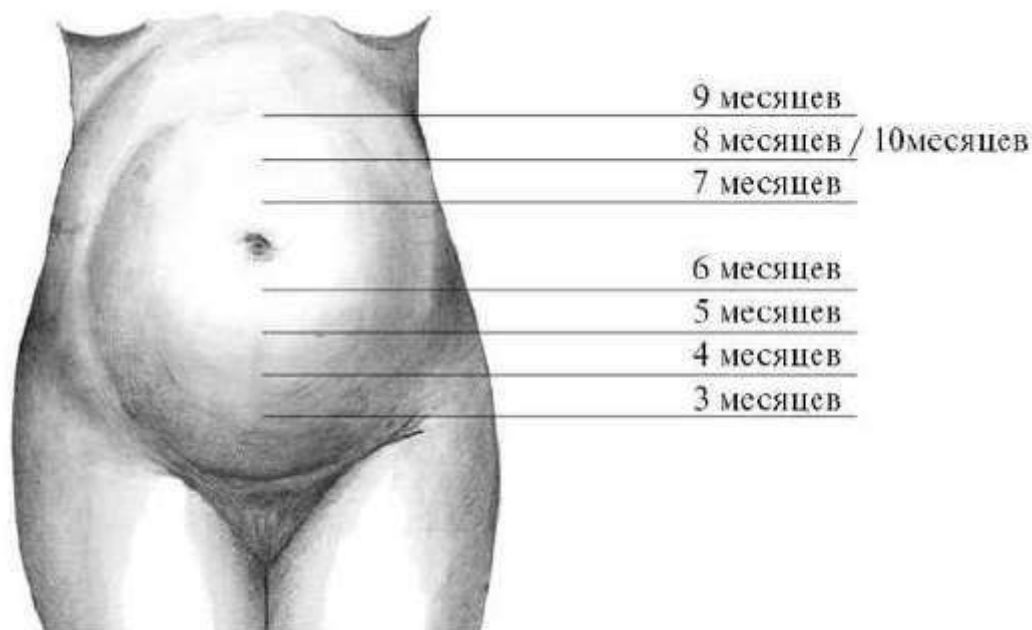


Рис. 7.4. Высота стояния дна матки в различные сроки беременности

С 4-го месяца беременности дно матки прощупывается через брюшную стенку, и о сроке беременности судят по высоте стояния дна матки. Следует помнить, что на высоту стояния дна матки могут влиять размер плода, избыточное количество околоплодных вод, многоплодие, неправильное положение плода и другие особенности течения беременности. Высоту стояния дна матки при определении срока беременности учитывают в совокупности с другими признаками (дата последней менструации, первого шевеления плода и др.).

В конце 4-го акушерского месяца (16 нед) дно матки располагается на середине расстояния между лобком и пупком (на 4 поперечных пальца выше симфиза), в конце 5-го месяца (20 нед) дно матки на 2 поперечных пальца ниже пупка; заметно выпячивание брюшной стенки. В конце 6-го акушерского месяца (24 нед) дно матки находится на уровне пупка, в конце 7-го (28 нед) дно матки определяется на 2-3 пальца выше пупка, а в конце 8-го (32 нед) дно матки стоит посередине между пупком и мечевидным отростком.

Пупок начинает сглаживаться, окружность живота на уровне пупка 80-85 см. В конце 9-го акушерского месяца (38 нед) дно матки поднимается до мечевидного отростка и реберных дуг - это наивысший уровень стояния дна беременной матки, окружность живота 90 см, пупок сглажен.

В конце 10-го акушерского месяца (40 нед) дно матки опускается до уровня, на котором оно находилось в конце 8-го месяца, т.е. до середины расстояния между пупком и мечевидным отростком. Пупок выпячивается. Окружность живота 95-98 см, головка плода опускается, у первобеременных прижимается ко входу в малый таз или стоит малым сегментом во входе в малый таз.

Эхографическое определение срока беременности. Большое значение в определении срока беременности имеет эхография. Основным параметром для точного ультразвукового определения срока беременности в I триместре является копчико-теменной размер (КТР) эмбриона. Во II и III триместрах срок беременности устанавливается по различным фетометрическим параметрам: бипариетальному размеру и окружности головки, средним диаметрам грудной клетки и живота, окружности живота, длины бедренной кости. Чем больше срок беременности, тем меньше точность определения гестационного возраста плода вследствие вариабельности его размеров. Оптимальным для определения срока беременности считают УЗИ до 24 нед беременности.

ГЛАВА 08. ВЕДЕНИЕ БЕРЕМЕННОСТИ АМБУЛАТОРНОЕ НАБЛЮДЕНИЕ ЗА БЕРЕМЕННОЙ

При первом обращении женщины в консультацию по поводу беременности врач знакомится с общим и акушерско-гинекологическим анамнезом, обращая особое внимание на наследственность, перенесенные в детстве и зрелом возрасте соматические и гинекологические заболевания, особенности менструального цикла и репродуктивной функции. Выявляют в анамнезе инфекции, передаваемые половым путем (генитальный герпес, сифилис, гонорея, хламидиоз, уреаплазмоз, микоплазмоз, ВИЧ/СПИД, гепатит В и С), использование контрацептивных средств.

Выясняют возраст и состояние здоровья мужа, группу его крови и резус-принадлежность, а также профессиональные вредности и вредные привычки, социально-экономический статус семьи.

При первом осмотре беременной оценивают ее телосложение, уточняют сведения об исходной массе тела до беременности (избыточная или недостаточная), что имеет значение для рекомендаций по питанию во время беременности. У беременной измеряют массу тела, артериальное давление на обеих руках, обращают внимание на цвет кожных покровов и слизистых оболочек, выслушивают тоны сердца, легкие, пальпируют щитовидную железу, молочные железы, регионарные лимфатические узлы; оценивают состояние сосков. При акушерском осмотре определяют наружные размеры таза, размеры диагональной конъюгаты и пояснично-крестцового ромба. Во второй половине беременности измеряют высоту стояния дна матки и окружность живота, используя наружные приемы акушерского обследования (приемы Леопольда), определяют предлежание плода, его позицию, вид, отношение к малому тазу.

Производится влагалищное исследование с обязательным осмотром шейки матки и стенок влагалища в зеркалах, а также области промежности и ануса. У женщин с физиологическим течением беременности при отсутствии изменений в области влагалища и шейки матки влагалищное исследование осуществляется однократно, а в дальнейшем по показаниям.

При первом посещении женщины на основании опроса и данных объективного обследования уточняют срок беременности и предполагаемых родов.

После осмотра акушером-гинекологом беременную направляют на лабораторное обследование, а также к специалистам: терапевту, который осматривает ее в течение физиологически протекающей беременности дважды (после первого осмотра акушером-гинекологом и в сроке 30 нед беременности), стоматологу, офтальмологу и оториноларингологу.

Результаты первого клинико-лабораторного обследования позволяют выделить и оценить факторы риска, угрожающие нормальному течению беременности. К факторам риска перинатальной патологии относятся социально-биологические (возраст матери до 18 лет или старше 35 лет, профессиональные вредности, табакокурение, алкоголизм, наркомания); отягощенный акушерско-гинекологический анамнез (высокий паритет родов, неоднократные или осложненные аборт, оперативные вмешательства на матке и придатках, бесплодие, невынашивание беременности, мертворождение; рождение детей с врожденными и наследственными заболеваниями, осложненное течение предыдущей беременности); экстрагенитальные заболевания (сердечно-сосудистые: пороки сердца, гипер- и гипотензивные расстройства, заболевания мочевых путей, болезни крови, печени, легких, нарушение гемостаза); осложнения настоящей беременности (угроза прерывания беременности, гестоз, многоводие, плацентарная недостаточность, анемия, резус- и АВ0-изосенсибилизация, неправильное положение плода, переносная беременность), а также многоплодие и беременность, наступившая в результате использования вспомогательных репродукций технологий.

При физиологическом течении беременности практически здоровой женщине рекомендуют повторно посетить акушера-гинеколога с результатами анализов и заключениями врачей через 7-10 дней после первого обращения, а затем 1 раз в месяц в сроки до 28 нед, после 28 нед - 2 раза в месяц, после 37 нед - каждые 7-10 дней. При каждом повторном посещении врач контролирует АД, во второй половине беременности измеряет высоту стояния дна матки и окружность живота, оценивает прибавку массы тела беременной. Ежедневная прибавка массы не должна превышать 250-300 г. Общая прибавка массы тела при одноплодной беременности составляет в среднем 10-12 кг, при многоплодной - 20-22 кг.

Лабораторное обследование в течение физиологической беременности включает трехкратный клинический анализ крови (при первом посещении, в сроки 20 и 30 нед); анализ мочи при каждом посещении; двукратное микроскопическое исследование отделяемого влагалища (при первом осмотре и в сроке 30 нед); определение группы крови и резус-принадлежности (при резус-отрицательной крови беременной нужно обследовать мужа на резус-принадлежность и определить группу его крови). Реакцию Вассермана и анализ крови на ВИЧ делают три раза (при первом посещении, в срок 30 нед и за 2-3 нед до родов). Биохимический анализ крови, включая определение уровня сахара, проводится при первом посещении и в 30 нед беременности.

При первом посещении рекомендуется также обследование на возбудители TORCH-комплекса и носительство вирусов гепатита В и С (тест на гепатит В и С повторяют в III триместре).

Все результаты обследования заносят в специальную обменную карту, которую выдают на руки пациентке в 23 нед беременности.

С целью диагностики врожденной и наследственной патологии плода всем беременным три раза проводят УЗИ (в сроки 10-14, 20-24 и 32-34 нед). Биохимический скрининг на врожденную и наследственную патологию плода предполагает исследование крови беременной на PAPP-A и b-XГ в 10-13 нед, а-фетопротеин, b-XГ в 16-20 нед.

Помимо диагностики врожденной и наследственной патологии, при УЗИ определяют локализацию и состояние плаценты, показатели роста плода, количество околоплодных вод, состояние шейки матки. В конце беременности УЗИ проводят с целью уточнения предлежания плода и определения его предполагаемой массы. Кратность УЗИ во время беременности определяется индивидуально с учетом состояния матери и плода. Допплерометрию кровотока в системе мать-плацента-плод для прогнозирования и диагностики плацентарной недостаточности проводят с конца I триместра беременности.

После 20 нед беременности при каждом посещении женщины выслушивают сердцебиение плода, регистрируют основные результаты клинического и лабораторного обследования. С 32 нед исследование сердечной деятельности плода проводится с помощью кардиотокографии.

Всех беременных группы риска по показаниям направляют на консультацию к соответствующим специалистам для решения вопроса о пролонгировании беременности и составляют индивидуальный план дальнейшего ведения с уточнением сроков родоразрешения и определением стационара для родоразрешения. Беременной разъясняют необходимость обследований и госпитализации по показаниям.

В особом наблюдении нуждаются курящие беременные, употребляющие алкоголь или наркотические средства. В таких случаях беременную следует убедить обратиться к психиатру-наркологу по месту жительства в интересах сохранения своего здоровья и здоровья будущего ребенка. Дальнейшее наблюдение за течением беременности, а также после родов осуществляет акушер-гинеколог с выполнением рекомендаций психиатра-нарколога.

Беременные, инфицированные ВИЧ, наблюдаются акушером-гинекологом женской консультации совместно с инфекционистом, который назначает курсы соответствующей терапии по согласованию с территориальным центром по профилактике и борьбе со СПИДом и определяет стационар для родоразрешения.

Предоставление листка нетрудоспособности беременным и родильницам. Беременные в нашей стране пользуются многими льготами. С момента установления беременности женщины не допускаются к работе в неблагоприятных условиях, в ночное время. Беременные женщины с 4-го мес беременности не привлекаются к сверхурочной работе.

При переводе на облегченную работу за беременной сохраняется заработная плата из расчета последних 6 мес.

Предоставляемые льготы способствуют правильному течению беременности и развитию плода в благоприятных условиях. Полное использование беременными всех указанных льгот зависит от своевременного и правильного определения срока беременности.

Листок нетрудоспособности выдают с 30 нед беременности единовременно продолжительностью 140 календарных дней. При многоплодной беременности листок нетрудоспособности по беременности и родам выдается с 28 нед беременности, при этом общая продолжительность родового и послеродового отпуска составляет 180 дней.

При осложненных родах женщинам, в том числе и иногородним, листок нетрудоспособности выдается дополнительно на 16 календарных дней лечебно-профилактическим учреждением, где произошли роды. В этих случаях общая продолжительность родового и послеродового отпуска составляет 156 календарных дней.

При родах, наступивших до 30 нед беременности, и рождении живого ребенка листок нетрудоспособности по беременности и родам выдается лечебно-

профилактическим учреждением, где произошли роды, на 156 календарных дней, а в случае рождения мертвого ребенка или его смерти в течение 7 дней после родов - на 86 календарных дней.

Листок нетрудоспособности на дородовой отпуск продолжительностью 90 календарных дней выдается женщинам, проживающим в населенных пунктах, подвергшихся радиоактивному загрязнению. Общая продолжительность отпуска по беременности и родам составляет 160 дней.

Женщине, усыновившей новорожденного, листок нетрудоспособности выдает стационар по месту его рождения на 70 календарных дней со дня рождения.

При экстракорпоральном оплодотворении и "переносе эмбриона" листок нетрудоспособности выдают на период госпитализации до установления беременности.

ОСНОВЫ РАЦИОНАЛЬНОГО ПИТАНИЯ БЕРЕМЕННЫХ

Ведение беременности подразумевает и рекомендации по рациональному питанию, которое является одним из условий благоприятного течения и исхода беременности, родов, развития плода и будущего ребенка.

Принципы рационального питания беременных заключаются в преимущественном потреблении белков, достаточного количества жиров и в ограничении углеводов. Рацион составляют индивидуально с учетом исходной массы тела и течения беременности. При избыточной массе тела энергетическую ценность пищи уменьшают за счет углеводов и жиров. Беременным с пониженной массой тела следует, наоборот, увеличить энергетическую ценность рациона с сохранением правильных соотношений основных ингредиентов.

Если в первой половине беременности режим питания может быть относительно свободным, то во второй половине к нему необходимо подходить более строго. Во второй половине беременности приемы пищи должны быть более частыми (5-6 раз в день).

Из продуктов, содержащих белки и незаменимые аминокислоты, предпочтительны нежирное отварное мясо, курица, рыба, молочнокислые продукты (кефир, творог, сыр), молоко, яйца. Следует исключить из рациона жареное мясо, острые блюда с пряностями, копчености, мясные супы. Количество овощей и фруктов не ограничивают, они позволяют безболезненно уменьшить потребление поваренной соли (до 8 г против обычных 12-15 г).

В начале беременности количество жидкости (вода, супы, компоты, чай, соки, молоко, кисели) не ограничивают. Во второй половине беременности можно употреблять только до 1,5 л жидкости в сутки во избежание развития отеков.

Во время беременности, особенно во второй половине, возрастает потребность в кальции (кальций расходуется на построение скелета и мягких тканей плода). В связи с этим у некоторых женщин повышается вероятность развития кариеса. Суточная доза кальция в первой половине беременности составляет 1 г, в дальнейшем - 1,5 г, а в конце беременности - 2,5 г в день. Как правило, рациональное питание с включением кальцийсодержащих продуктов (сыр, яичный желток, молоко) обеспечивает потребность беременной в кальции.

В пище должно быть достаточно железа, ежедневная потребность в котором во время беременности составляет 7 мг. Без экзогенного дополнения практически ни одна беременная не может считаться обеспеченной необходимым количеством железа, недостаток которого приводит к железодефицитной анемии. Беременным рекомендуется употребление продуктов, богатых железом: печени, красного мяса, бобов, зеленых овощей, сухофруктов, зернового хлеба.

Во время беременности примерно в два раза возрастает потребность в витаминах, которые необходимы как для физиологического течения обменных процессов у матери, так и для правильного развития плода. Высокая потребность в витаминах удовлетворяется, помимо продуктов питания, дополнительным назначением препаратов витаминов и микроэлементов, особенно зимой и весной. Особое значение дополнительный прием витаминов имеет для беременных при многоплодии, для курящих пациенток. Строгим вегетарианцам назначают витамин В12.

Рекомендуется также профилактика йоддефицитных состояний.

Дополнительный прием фолиевой кислоты (до наступления беременности и в ее ранние сроки) снижает риск аномалий развития ЦНС плода (дефекты нервной трубки).

РЕЖИМ И ЛИЧНАЯ ГИГИЕНА БЕРЕМЕННЫХ

Беременность представляет собой физиологический процесс, требует изменения режима работы и соблюдения правил гигиены. В соответствии с законодательством беременные освобождаются от работы в ночное время, связанной с подъемом и перемещением тяжестей, вибрацией, воздействием высокой температуры, повышенной радиации или химических веществ, способных оказывать вредное влияние на плод. Рекомендуется также временно ограничить занятия теми видами спорта, которые связаны с тяжелой физической нагрузкой.

Малоподвижный образ жизни (гиподинамия) также может неблагоприятно сказаться на течении беременности и родов, в связи с чем беременным рекомендуется в любое время года совершать прогулки на свежем воздухе. Продолжительность и темп ходьбы следует соразмерять со степенью тренированности, возрастом и состоянием здоровья беременной.

Очень важен спокойный сон продолжительностью не менее 8 ч в хорошо проветренном помещении. Применение снотворных средств нежелательно, по показаниям назначают препараты пустырника и валерианы.

Заслуживают внимания вопросы половой гигиены. Следует ограничить половую жизнь в первые 2-3 мес и в последние месяцы беременности. Более строгие ограничения касаются пациенток с угрозой прерывания беременности и с осложненным акушерским анамнезом.

Беременная должна избегать контакта с больными инфекционными заболеваниями. Необходимо устранить все очаги инфекции, возникшие до и во время беременности (тонзиллит, кариес и другие воспалительные заболевания стоматологического профиля, кольпит, фурункулез и др.)

Уход за кожей во время беременности имеет очень большое значение. Для обеспечения сложных функций кожи необходимо следить за ее чистотой (душ, обтирания). Это способствует выделительной, дыхательной и другим функциям кожи, благотворно действует на сосудистую и нервную систему, регулирует сон и другие виды деятельности организма. Следует избегать интенсивного действия солнечных лучей. Для предотвращения возникновения рубцов беременности на животе и молочных железах рекомендуется использовать специальные кремы.

Профилактика трещин сосков и мастита состоит в ежедневном обмывании молочных желез водой комнатной температуры с последующим обтиранием махровым полотенцем. При сухой коже за 2-3 нед до родов полезно ежедневно смазывать кожу молочных желез, включая ареолу, нейтральным кремом (детский крем и др.). Воздушные ванны для молочных желез проводят по 10-15 мин несколько раз в день. При плоских и втянутых сосках рекомендуется массаж, которому женщину обучает врач или акушерка.

Одежда беременной должна быть комфортной, не нарушающей дыхательную, выделительную, терморегулирующую и другие функции кожи. Следует носить удобные бюстгалтеры, не стесняющие грудную клетку. Во избежание застойных явлений молочные железы должны находиться в приподнятом положении. Во второй половине беременности рекомендуется ношение специального родового бандажа.

ПРИНЦИПЫ ПОДГОТОВКИ БЕРЕМЕННЫХ К РОДАМ

Физиопсихопрофилактическая подготовка включает индивидуальные беседы и лекции (психопрофилактическая подготовка); занятия специальной гимнастикой; использование природных факторов (свет, воздух, вода) для укрепления здоровья и применение средств физической терапии.

Психопрофилактическая подготовка направлена на устранение отрицательных эмоций и формирование положительных условнорефлекторных связей - снятие страха перед родами и родовыми болями, привлечение к активному участию в родовом акте.

Психопрофилактическая подготовка значительно уменьшает родовые боли, оказывает многостороннее, в частности организующее, влияние на женщину, способствует благоприятному течению беременности и родов.

Метод абсолютно безвреден для матери и плода, поэтому нет противопоказаний к его массовому применению. Недостатком является необходимость кропотливой и длительной индивидуальной работы с пациенткой.

Метод психопрофилактической подготовки был предложен в нашей стране И.З. Вельвовским и К.И. Платоновым (1940). Позже метод был усовершенствован G.D. Read (1944), F. Lamaze (1970) и нашел широкое распространение во многих странах мира.

Основные цели психофизиологической подготовки беременных к родам:

- выработать сознательное отношение к беременности, научить воспринимать роды как физиологический процесс;
- создать хороший эмоциональный фон и уверенность в благоприятном течении беременности и завершении родов;
- научить мобилизовать свою волю для преодоления страха перед родами.

При первой встрече с беременной необходимо выяснить ее отношение к беременности, взаимоотношения в семье, образование, профессию, психические травмы, установить представление беременной о родах (страх перед родами, боязнь боли). Важно выяснить характерологические особенности беременной, ее эмоциональные и волевые качества. Беременных с психологическими проблемами можно направить на консультацию к медицинскому психологу или психотерапевту.

Наряду с индивидуальной психопрофилактической работой, которую акушер-гинеколог проводит при каждом посещении беременной, рекомендуют групповые занятия по психопрофилактической подготовке к родам.

Интерьер кабинета для групповых занятий должен создавать у пациентки психологический комфорт. В кабинете должны быть кушетка или удобные кресла, набор наглядного материала (рисунки, таблицы, слайды, фильмы) для разъяснения родового акта.

Для занятий по психопрофилактической подготовке формируют группы по 6-8 человек, желательно с учетом психоэмоционального статуса пациенток.

Занятия начинают с 33-34 нед беременности, проводят еженедельно в течение месяца (4 занятия по 25-30 мин). Первое занятие может продолжаться около часа.

Первое занятие состоит из вводной и основной частей. Во вводной части останавливаются на управлении активностью в родах путем волевого усилия. Можно обучить аутогенной тренировке и пальцевому самомассажу определенных областей (крестец, низ живота). Применение пальцевого самомассажа в родах способствует снятию психоэмоционального напряжения и уменьшению родовой боли.

В основной части сообщают краткие сведения о строении женских половых органов, развитии плода, системе мать-плацента-плод. Подчеркивают, что матка является окружающей средой для плода. Необходимо представить роды как естественный физиологический акт, объяснить периоды родов, обратить внимание беременных на умение распределять свои силы в родах, выполнять указания медицинского персонала.

Для закрепления полученных навыков беременным рекомендуется повторять занятия дома в течение 7-10 мин.

На *втором занятии* врач объясняет физиологию первого периода родов. Излагают механизм схваток, которые способствуют раскрытию шейки матки. Беременным предлагают приемы для уменьшения болезненности схваток, объясняют, как правильно дышать во время схваток и снимать мышечное напряжение между схватками (поглаживание нижних отделов живота ладонями от средней линии в стороны; при положении на боку надавливать большими пальцами на крестец; при положении на спине большие пальцы заводить спереди за гребни тазовых костей).

На *третьем занятии* беременных знакомят с течением второго периода родов. Объясняют, что такое потуги и как способствовать правильному рождению ребенка. Информировывают о последовом и раннем послеродовом периоде, о кровопотере в родах. Убеждают, что важно выполнять рекомендации акушерки в процессе родов, проводят тренировки с задержкой дыхания и, наоборот, с частым поверхностным дыханием. Рассказывают, как нужно тужиться.

На *четвертом занятии* кратко повторяют весь курс предыдущих занятий и закрепляют приобретенные навыки и приемы.

Физические упражнения рекомендуется проводить с ранних сроков беременности. Эти упражнения направлены на тренировку дыхания и группы мышц, которым предстоит особо напряженная работа во время родов (брюшной пресс, мышцы тазового дна). Занятия по физической подготовке проводят под руководством инструктора по лечебной физкультуре.

ПРЕНАТАЛЬНАЯ ДИАГНОСТИКА

Пренатальная диагностика направлена на выявление врожденных пороков развития и хромосомных заболеваний плода в сроки беременности до 22 нед. Пренатальная диагностика включает медико-генетическое консультирование, неинвазивные (УЗИ, изучение биохимических сывороточных маркеров в I, II триместрах) и инвазивные (биопсия хориона, амниоцентез, кордоцентез, плацентоцентез) методы обследования, а также преимплантационную диагностику при экстракорпоральном оплодотворении.

При формировании группы риска в отношении врожденных аномалий развития плода необходимо учитывать следующие факторы:

- возраст матери старше 35 лет;
- наличие в семье ребенка с врожденной патологией;
- наследственные заболевания в семье, кровное родство супругов;
- профессиональные и экологические вредности;
- алкоголизм, наркоманию;

- бесплодие, замершую беременность, самопроизвольные выкидыши в анамнезе;
- угрозу прерывания, прием тератогенных препаратов, вирусные инфекции в I триместре данной беременности.

Приблизительно у 13% беременных, не входящих в группу риска, рождаются дети с врожденными аномалиями, поэтому показаны скрининговые исследования в ранние сроки беременности.

К скрининговым (неинвазивным) методам пренатальной диагностики относятся: УЗИ в 10-13 и 20-22 нед; определение уровня PAPP-A (плазменный протеин, связанный с беременностью) и b-ХГ в 10-13 нед, а-ФП и b-ХГ в 16-20 нед).

При УЗИ в 10-13 нед доступны визуализации грубые пороки развития ЦНС (анэнцефалия, менингоцеле, объемные спинно-мозговые грыжи, агенезия органов, крупные скелетные аномалии). Эхографическими маркерами хромосомной патологии в I триместре беременности служат неиммунная водянка плода, омфалоцеле, агенезия или аплазия носовой кости, мегацистик (увеличенный мочевой пузырь), несоответствие (уменьшение) копчико-теменного размера эмбриона сроку гестации. Большое значение придается увеличению толщины воротникового пространства (рис. 8.1) - эхонегативной зоны между кожей плода и мягкими тканями шейного отдела позвоночника.

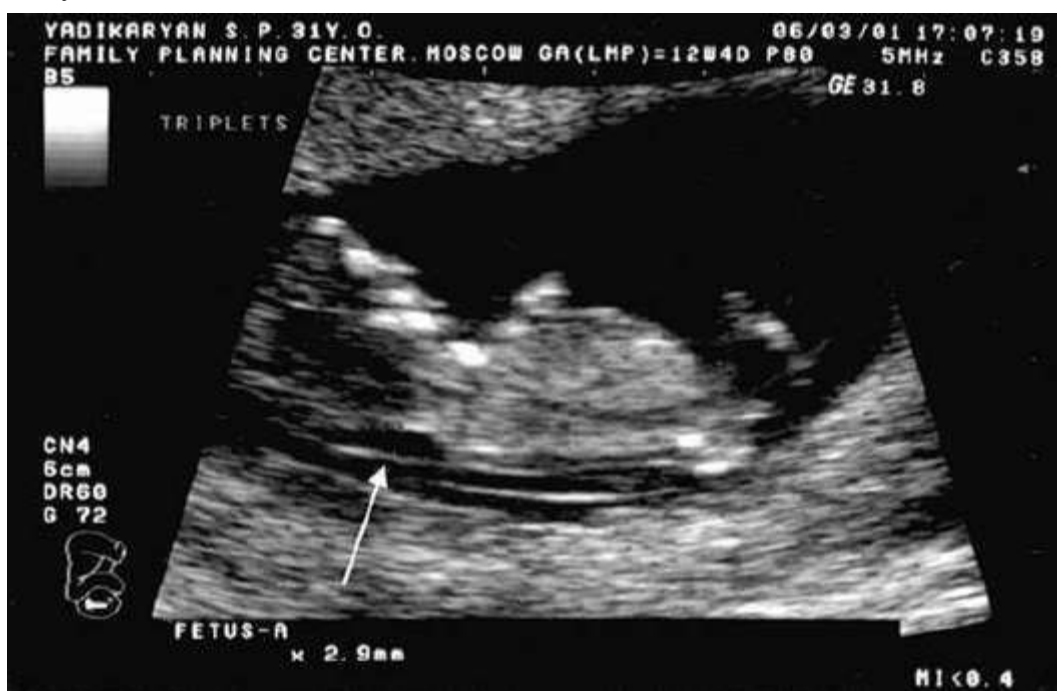

Рис. 8.1. Отек воротникового пространства

При УЗИ во II триместре беременности (20-22 нед) возможна диагностика практически всех аномалий развития плода. Спектр маркеров хромосомной патологии плода, выявляемых во II триместре, намного шире, чем в I триместре. К ним относятся кисты сосудистых сплетений боковых желудочков головного мозга, избыточная шейная складка, вентрикуломегалия, аномальные формы черепа ("клубника", "лимон") и мозжечка ("банан"), пиелозктазия, кистозная гигрома шеи, гиперэхогенность кишечника, неиммунная водянка плода, симметричная форма задержки роста плода (рис. 8.2).

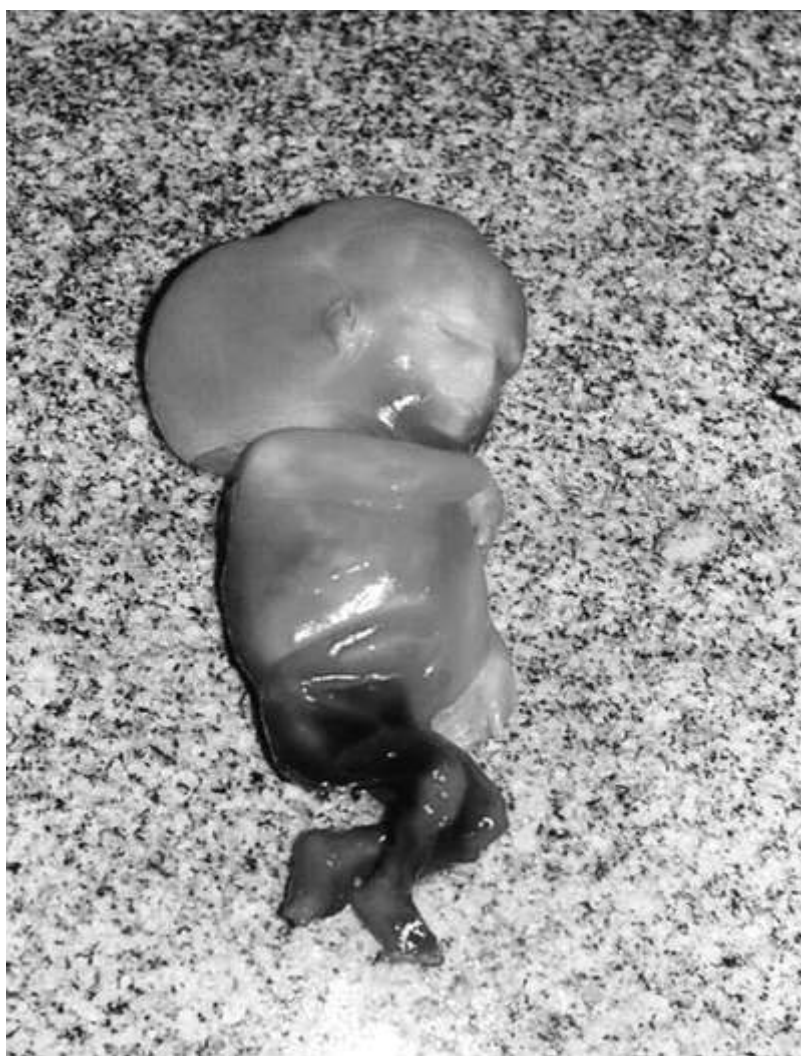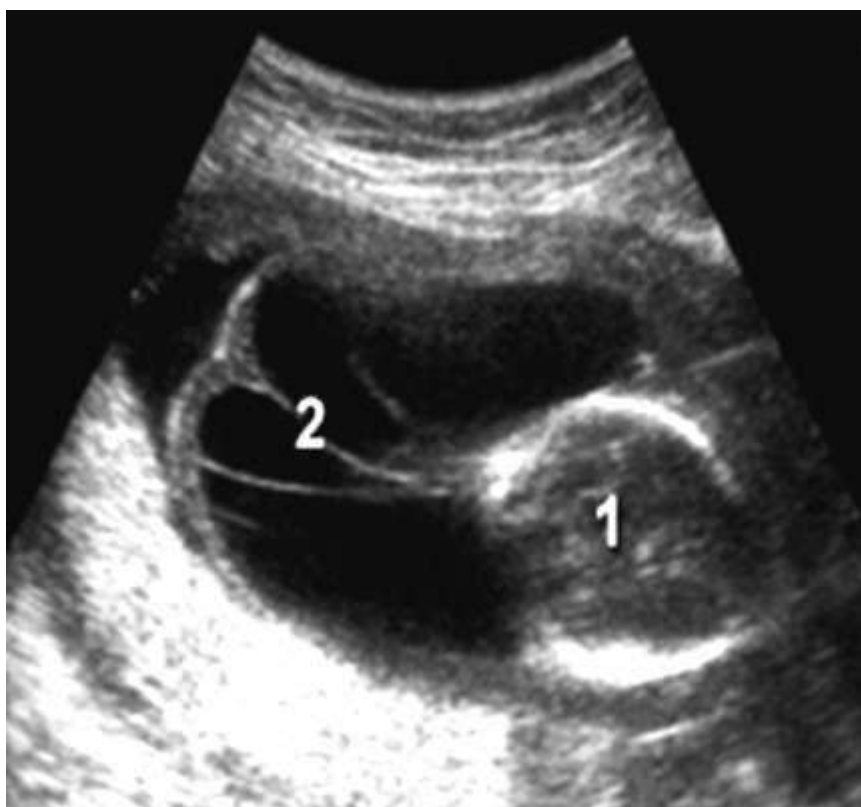


Рис. 8.2. Кистозная гигрома шеи (1 - головка плода; 2 - гигрома)

Выявление пороков развития в I и II триместрах служит основанием для прерывания беременности. Эхомаркеры хромосомной патологии определяют показания к кариотипированию плода. К скрининговым методам диагностики врожденной и наследственной патологии плода относится также определение уровня *биохимических сывороточных маркеров* в крови матери (РАРР-А, а-ФП, b-ХГ). Уровни РАРР-А и b-ХГ определяют в 10-13 нед, а-ФП и b-ХГ - в 16-20 нед.

При беременности плодом с синдромом Дауна уровень РАРР-А и ниже, а уровень b-ХГ выше нормы для соответствующих гестационных сроков. Повышение концентрации а-ФП и снижение уровня b-ХГ в крови матери могут указывать на пороки развития ЦНС (анэнцефалия, энцефалоцеле, спинномозговая грыжа), передней брюшной стенки (омфалоцеле, гастрошизис), лица (расщепление верхней губы и твердого неба). Снижение уровня а-ФП сопряжено с повышенным риском синдрома Дауна у плода.

Отклонения от нормы уровней РАРР-А, а-ФП и b-ХГ не являются абсолютно специфичными для врожденной патологии плода. На уровни биохимических маркеров влияют:

- патология плаценты: гипо- и гиперплазия, кисты, опухоли, участки отслойки;
- масса тела беременной;
- сахарный диабет, заболевания печени, гестоз;
- резус-конфликт;
- многоплодие, замершая беременность, угроза выкидыша, внутриутробная гибель плода.

По факторам риска, а также по результатам скринингового обследования (УЗИ в 10-13 и 20-22 нед, РАРР-А и b-ХГ в 10-13 нед, а-ФП и b-ХГ в 16-20 нед) формируют показания к инвазивным методам пренатальной диагностики.

Эффективность диагностики хромосомной патологии повышается при использовании компьютерных программ, рассчитывающих индивидуальный риск наследственного заболевания плода. Эти программы учитывают возраст пациентки, срок беременности, толщину воротникового пространства, а также уровни биохимических сывороточных маркеров. Риск хромосомной патологии плода более 1 на 250 считается высоким (пороговое значение) и является показанием к инвазивной пренатальной диагностике с целью кариотипирования плода.

К *инвазивным методам* пренатальной диагностики, позволяющим провести цитогенетическое исследование тканей плодового происхождения, относятся биопсия хориона (8-12 нед), амниоцентез (16-22 нед, в том числе ранний в 13-14 нед), кордоцентез (с 22 нед), плацентоцентез (II триместр), биопсия тканей плода (II триместр). Выбор метода инвазивного вмешательства зависит от срока беременности и от технических возможностей лаборатории. Показания к использованию инвазивных методов пренатальной диагностики: эхомаркеры хромосомной патологии плода, изменения уровней биохимических маркеров в сыровотке крови беременной, а также рассчитанный программой высокий риск рождения ребенка с хромосомной патологией (более 1 на 250).

Инвазивные методы пренатальной диагностики позволяют диагностировать все формы хромосомной патологии плода, определить пол плода, а также провести молекулярную диагностику ряда распространенных наследственных болезней (гемофилия, фенилкетонурия, муковисцидоз, миодистрофия Дюшенна и др.).

Преимплантационная генетическая диагностика. В последние годы при проведении экстракорпорального оплодотворения проводится преимплантационная генетическая диагностика.

Хромосомные дефекты выявляют путем биопсии эмбриона на стадии 6-8 бластомеров (рис. 8.3) или полярного тельца (рис. 8.4).

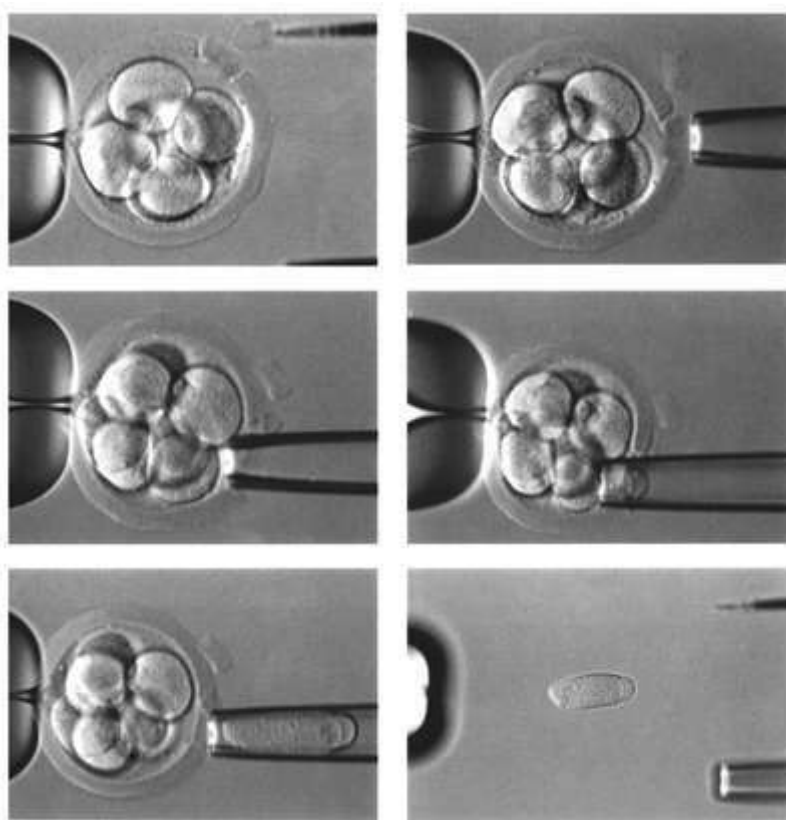


Рис. 8.3. Биопсия эмбриона на стадии 8 бластомеров

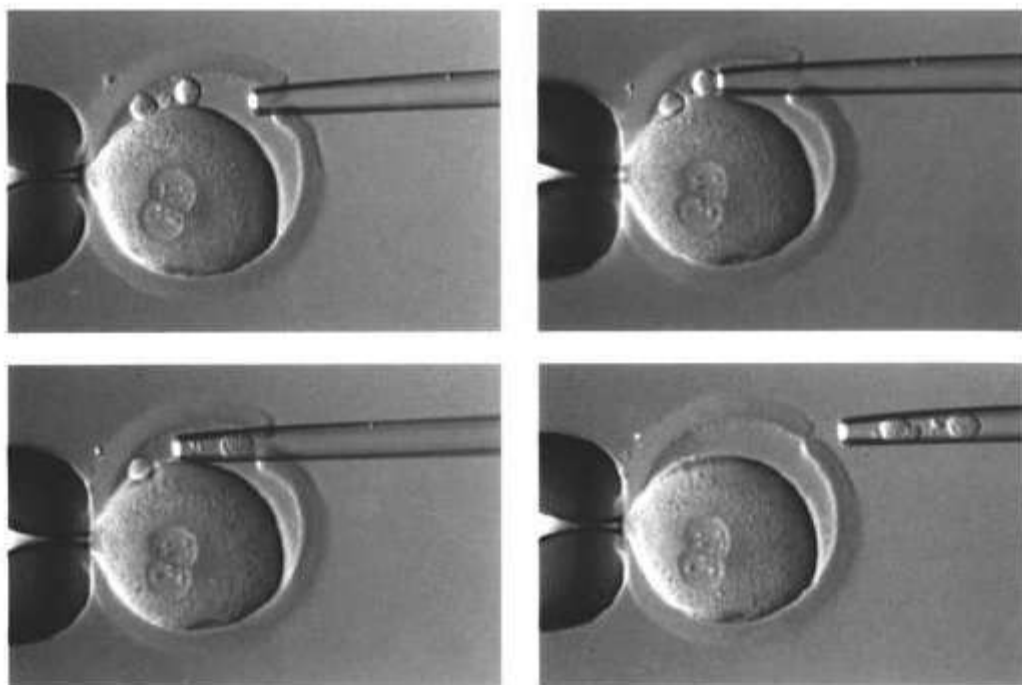


Рис. 8.4. Биопсия полярного тельца

Преимплантационная диагностика при экстракорпоральном оплодотворении позволяет предотвратить перенос эмбрионов с генетическими заболеваниями.

ГЛАВА 09. ФИЗИОЛОГИЯ РОДОВ

Роды (*partus*) - процесс изгнания плода из матки после достижения плодом жизнеспособности.

В РФ с 2005 г. родами считают рождение ребенка массой 1000 г и более в срок 28 нед беременности и больше. По рекомендации ВОЗ, родами считается рождение плода, начиная с 22 нед беременности (масса 500 г и больше). В нашей стране прерывание беременности в сроки от 22 до 28 нед считается абортom. Родившимся живыми в эти сроки гестации проводятся все необходимые лечебные и реанимационные мероприятия. Если ребенок переживает перинатальный период (168 ч), то выдается медицинское свидетельство о рождении и новорожденный регистрируется в ЗАГСе, а мать получает листок нетрудоспособности по беременности и родам.

Помимо самопроизвольных, выделяют индуцированные и программированные роды. К индуцированным родам относят искусственное родовозбуждение по показаниям со стороны матери или плода.

Программированные роды - искусственное родовозбуждение в удобное для врача время суток.

ПРИЧИНЫ НАСТУПЛЕНИЯ РОДОВ

Причины наступления родов до настоящего времени не установлены. Роды - сложный многозвеньевой процесс, возникающий и завершающийся в результате взаимодействия нервной, гуморальной и фетоплацентарной систем, которые влияют на сокращение мышц матки. Сокращения мышц матки не отличаются от сокращения гладкомышечной мускулатуры в других органах и регулируются нервной и гуморальной системами.

К концу беременности в результате зрелости плода и генетически детерминированных на этом фоне процессов как в организме матери, так и в фетоплацентарном комплексе формируются взаимосвязи, направленные на усиление механизмов, активирующих сокращение мышц матки.

К активирующим механизмам следует отнести, прежде всего, усиление нервных стимулов, возникающих в ганглиях периферической нервной системы, связь которых с ЦНС осуществляется через симпатические и парасимпатические нервы. Адренергические рецепторы α и β расположены в теле матки, а m -холинергические - в циркулярных волокнах матки и нижнего сегмента, где одновременно находятся серотонино- и гистаминорецепторы. Возбудимость периферических отделов нервной системы и вслед за этим подкорковых структур (миндалевидные ядра лимбического отдела гипоталамуса, гипофиза, эпифиза) повышается на фоне торможения в коре головного мозга (в височных долях больших полушарий). Подобные взаимоотношения способствуют автоматическому рефлекторному сокращению матки.

Второй вариант механизмов, активирующих сокращения матки, тесно связанный с первым - гуморальный. Перед родами в крови беременной увеличивается содержание соединений, приводящих к повышению активности миоцитов: эстриола, мелатонина, простагландинов, окситоцина, серотонина, норадреналина, ацетилхолина.

Основным гормоном, ответственным за подготовку матки к родам, является *эстриол*. Особую роль в повышении его уровня играют кортизол и мелатонин, синтезирующиеся в организме плода. Кортизол служит предшественником и стимулятором синтеза эстриола в плаценте. Эстрогены способствуют подготовке матки и организма матери в целом к родовой деятельности. При этом в миометрии происходят следующие процессы:

- увеличение кровотока, синтеза актина и миозина, энергетических соединений (АТФ, гликоген);
- интенсификация окислительно-восстановительных процессов;
- повышение проницаемости клеточных мембран для ионов калия, натрия, особенно кальция, что приводит к снижению мембранного потенциала и, следовательно, ускорению проводимости нервных импульсов;
- подавление активности окситоциназы и сохранение эндогенного окситоцина, снижающего активность холинэстеразы, что способствует накоплению свободного ацетилхолина;
- повышение активности фосфолипаз и скорости "арахидонового каскада" с увеличением синтеза ПГЕ в амниотической и ПГФ2а в децидуальной оболочках.

Эстрогены повышают энергетический потенциал матки, подготавливая ее к длительному сокращению. Одновременно эстрогены, вызывая структурные изменения в шейке матки, способствуют ее созреванию.

Перед родами матка становится эстроген-доминантной с преобладанием активности α -адренорецепторов и снижением β -адренорецепторов.

Важное место в инициации родовой деятельности принадлежит *мелатонину*, концентрация которого у плода повышается, а у матери снижается. Снижение в крови матери уровня мелатонина способствует экспрессии фоли- и лютропина, приводящей к активации синтеза эстрогенов. Мелатонин не только повышает функцию эстрогенов, но и активирует иммунные реакции путем подавления синтеза иммунодепрессантов пролактина и хориогонадотропина. Это, в свою очередь, усиливает трансплантационный иммунитет и стимулирует отторжение плода как аллотрансплантата.

Для начала родовой деятельности и сокращения мышц матки важное значение имеют *ПГЕ и ПГФ2а* - непосредственные активаторы родов. Первый из них в большой мере способствует созреванию шейки и сокращению матки в латентной фазе, а ПГФ2а - в латентной и активной фазе I периода родов.

Повышение синтеза простагландинов обусловлено активацией перед родами "арахидонового каскада" в результате дистрофических изменений в децидуальной, плодной оболочках, плаценте, а также выброса плодового кортизола и повышения эстриола.

Простагландины ответственны за:

- образование на мышечной мембране α -адренорецепторов и рецепторов к окситоцину, ацетилхолину, серотонину;
- повышение уровня окситоцина в крови из-за угнетения продукции окситоциназы;
- стимуляцию выработки катехоламинов (адреналина и норадреналина);
- обеспечение автоматического сокращения мышц матки;
- депонирование кальция в саркоплазматическом ретикулуме, что способствует длительному сокращению матки в процессе родов.

Одним из важных регуляторов сократительной деятельности матки является *окситоцин*, секретлируемый в гипоталамусе и выделяемый перед родами гипофизом как матери, так и плода.

Чувствительность матки к окситоцину повышается в последние недели беременности и достигает максимума в активной фазе первого периода, во втором и третьем периодах родов. Повышая тонус матки, окситоцин стимулирует частоту и амплитуду схваток путем:

- возбуждения α -адренорецепторов;
- снижения потенциала покоя клеточной мембраны и тем самым - порога раздражимости, что повышает возбудимость мышечной клетки;
- синергического действия на ацетилхолин, что увеличивает скорость связывания его рецепторами миометрия и освобождения из связанного состояния;
- угнетения активности холинэстеразы, а, следовательно, накопления ацетилхолина.

Наряду с основными утеротоническими соединениями в процессе подготовки к родам важная роль принадлежит *серотонину*, который также угнетает активность холинэстеразы и усиливает действие ацетилхолина, способствуя передаче возбуждения с двигательного нерва на мышечное волокно.

Изменение соотношения гормонов и биологически активных веществ, влияющих на возбудимость и сократительную деятельность матки перед родами, проходит в несколько этапов: первый этап - зрелость гормональной регуляции плода (кортизол, мелатонин); второй этап - экспрессия эстрогенов и метаболические изменения в матке; третий этап синтез утеротонических соединений, в первую очередь простагландинов, окситоцина, серотонина, обеспечивающих развитие родовой деятельности. Процессы, происходящие перед родами в центральной и периферической нервной системе, эндокринной системе и фетоплацентарном комплексе, объединены в понятие "родовой доминанты".

В родах развивается попеременно чередующееся возбуждение центров симпатической и парасимпатической иннервации. Вследствие возбуждения симпатической нервной системы (норадреналин и адреналин) и выделения медиаторов происходит сокращение продольно расположенных мышечных пучков в теле матки при одновременном активном расслаблении циркулярно (поперечно) расположенных пучков в нижнем сегменте. В ответ на максимальное возбуждение центра симпатической нервной системы и выделения большого количества норадреналина происходит возбуждение центра парасимпатической нервной системы, под действием медиаторов которой (ацетилхолин) сокращаются циркулярные мышцы при одновременном расслаблении продольных; после достижения максимального сокращения циркулярных мышц наступает максимальное расслабление продольных. После каждого сокращения матки наступает ее полное расслабление (пауза между схватками), когда восстанавливается синтез сократительных белков миометрия.

ПРЕДВЕСТНИКИ РОДОВ

В конце беременности происходят изменения, которые свидетельствуют о готовности организма к родам, - "предвестники родов". К ним относятся:

- "опускание" живота беременной в результате растяжения нижнего сегмента и вставления головки во вход в малый таз, отклонения дна матки кпереди из-за некоторого снижения тонуса брюшного пресса (наблюдается за 2-3 нед до родов);
- перемещение центра тяжести тела беременной кпереди; плечи и голова отводятся назад ("гордая поступь");
- выпячивание пупка;
- снижение массы тела беременной на 1-2 кг (за 2-3 дня до родов);
- повышенная возбудимость или, наоборот, состояние апатии, что объясняется изменениями в центральной и вегетативной нервной системе перед родами (наблюдается за несколько дней до родов);
- снижение двигательной активности плода;

- появление в области крестца и нижней части живота нерегулярных, сначала тянущих, затем схваткообразных ощущений (прелиминарные боли);
- выделение из половых путей густой тягучей слизи - слизистой пробки (выделение слизистой пробки часто сопровождается незначительными кровянистыми выделениями из-за неглубоких надрывов краев зева);
- "созревание" шейки матки. Степень зрелости шейки матки определяется в баллах (табл. 9.1) с использованием видоизмененной шкалы Бишопа.

Таблица 9.1. Шкала оценки "зрелости" шейки матки

Признаки	0 баллов	1 балл	2 балла
Консистенция шейки матки	Плотная	Размягчена, но в области внутреннего зева уплотнена	Мягкая
Длина шейки матки	Больше 2 см	1-2 см	Меньше 1 см и сглажена
Пройодимость канала, зева	Наружный зев закрыт, пропускает кончик пальца	Канал шейки проходим для одного пальца, но определяется уплотнение в области внутреннего зева	Больше одного пальца, при сглаженной шейке более 2 см
Положение шейки по отношению к проводной оси таза	Кзади	Кпереди	Срединное

В отличие от шкалы Бишопа в данной таблице не учитывается отношение головки к плоскостям таза.

При оценке 0-2 балла - шейка считается "незрелой", 3-4 балла - "недостаточно зрелой", 5-8 баллов - "зрелой".

"Созревание" шейки матки перед родами обусловлено морфологическими изменениями коллагена и эластина, повышением их гидрофильности и растяжимости. В результате происходят размягчение и укорочение шейки, открытие сначала внутреннего, а затем наружного зева.

"Зрелость" шейки матки, определяемая при влагалищном исследовании и видоизмененной шкале Бишопа, является основным признаком готовности организма к родам.

ПЕРИОДЫ РОДОВ. ИЗМЕНЕНИЯ В МАТКЕ ВО ВРЕМЯ РОДОВ

Начало родов характеризуется регулярными схватками через 15-20 мин. Выделяют три периода родов: первый период - раскрытие шейки матки; второй период - изгнание плода; третий период - последовый.

В настоящее время при широком использовании обезболивания, более активной тактике ведения родов их продолжительность уменьшилась и составляет у первородящих 12-16 ч, у повторнородящих - 8-10 ч. В руководствах XIX-XX веков нормальной называется продолжительность родов 15-20 ч у первородящих и 10-12 ч у повторнородящих.

Первый период родов - раскрытие шейки матки. Он начинается с момента появления регулярных схваток, которые способствуют укорочению, сглаживанию и

раскрытию шейки матки. Первый период родов заканчивается полным раскрытием шейки матки.

Продолжительность первого периода родов у первородящих составляет 10-12 ч, у повторнородящих - 7-9 ч.

Раскрытию шейки матки способствуют: а) своеобразные, характерные только для матки сокращения мышц (контракция, ретракция, дистракция); б) давление на шейку изнутри плодным пузырем, а после излития околоплодных вод - предлежащей частью плода из-за повышения внутриматочного давления.

Особенности сокращения матки определяются ее строением и расположением мышечных волокон.

С акушерских позиций матка делится на тело и нижний сегмент, который начинает формироваться в середине беременности из шейки матки и перешейка. В теле матки преобладают мышечные волокна, расположенные продольно или косопродольно. В нижнем сегменте они расположены циркуляторно (рис. 9.1).

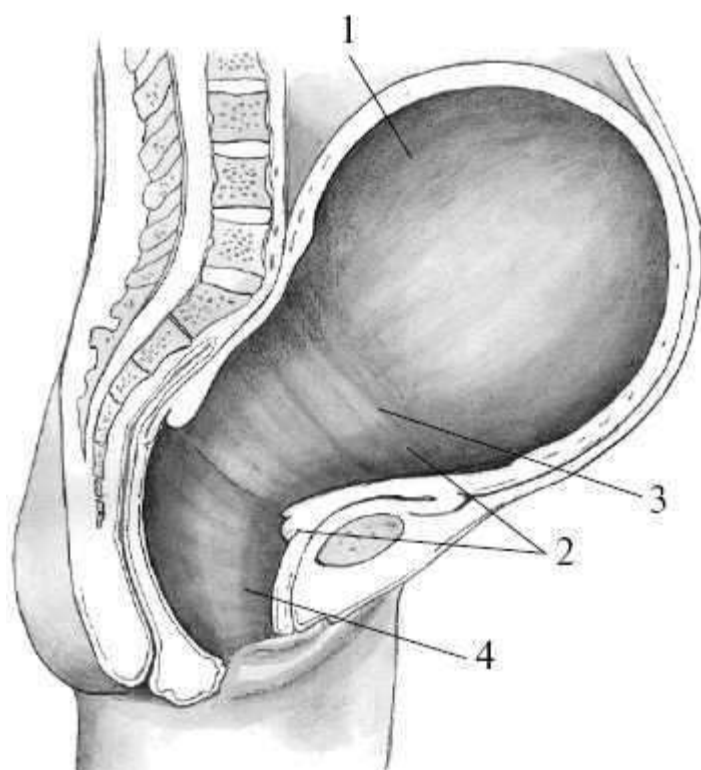


Рис. 9.1. Строение матки в родах. 1 - тело матки; 2 - нижний сегмент; 3 - контракционное кольцо; 4 - влагалище

Мышцы тела матки, сокращаясь, способствуют раскрытию шейки и изгнанию плода и последа. Механизм сократительной деятельности матки очень сложен и до конца не ясен. Общеизвестна теория сокращения, которую предложили Caldeyro-Barcia и Roseiro в 1960 г. Исследователи вводили в стенку матки роженицы на разных уровнях эластичные микробаллончики, реагирующие на сокращение мышц, а в полость матки - катетер, реагирующий на внутриматочное давление, и регистрировали особенности сокращения мышц в различных ее отделах. Схема сокращения матки по Caldeyro-Barcia представлена на рисунке. (см. рис. 9.2).

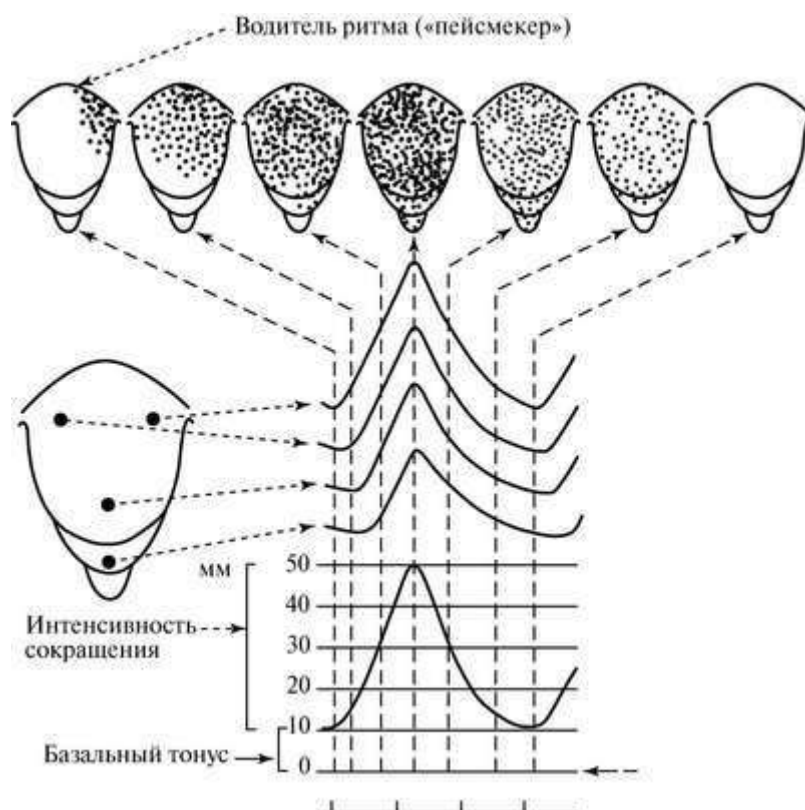


Рис. 9.2. Тройной нисходящий градиент (схема) (Caldeyro-Barcia R., 1965). 1 - водитель ритма; ("пейсмекер"); 2 - внутриматочное давление; 3 - интенсивность сокращения; 4 - базальный тонус

В результате исследований был сформулирован закон тройного нисходящего градиента, суть которого заключается в том, что волна сокращения матки имеет определенное направление сверху вниз (1-й градиент); уменьшение продолжительности (2-й градиент) и интенсивности (3-й градиент) сокращения мышц матки сверху вниз. Следовательно, верхние отделы матки по отношению к ниже расположенным сокращаются продолжительнее и интенсивнее, формируя доминанту дна матки.

Возбуждение и сокращение матки начинается в одном из маточных углов (см. рис. 9.2), в области водителя ритма ("пейсмекер"). Водитель ритма появляется только в родах и представляет собой группу гладкомышечных клеток, способных генерировать и суммировать высокие заряды клеточных мембран, инициируя волну сокращения мышц, которая перемещается к противоположному маточному углу, затем переходит на тело и нижний сегмент с убывающей продолжительностью и силой. Водитель ритма чаще формируется в маточном углу, противоположном расположению плаценты. Скорость распространения волны сокращения сверху вниз равна 2-3 см/с. В результате через 15-20 с сокращение охватывает всю матку. При нормальной координированной родовой деятельности пик сокращения всех слоев и уровней матки приходится на одно и то же время (рис. 9.2). Суммарное действие сокращения мышц реализует активность матки и значительно повышает внутриамниотическое давление.

Амплитуда сокращения, уменьшаясь по мере его распространения от дна к нижнему сегменту, создает в теле матки давление 50-120 мм рт. ст., а в нижнем сегменте всего 25-60 мм рт. ст., т.е. верхние отделы матки сокращаются в 2-3 раза интенсивнее, чем нижние. Благодаря этому в матке возможна ретракция - смещение мышечных волокон кверху. Во время схваток продольно расположенные мышечные волокна, растянутые в длину, сокращаясь, переплетаются между собой, укорачиваются и смещаются относительно друг друга. Во время паузы волокна не возвращаются в первоначальное положение. Вследствие этого происходит смещение значительной части мускулатуры из

нижних отделов матки в верхние. В результате стенка тела матки прогрессирующе утолщается, сокращаясь все интенсивнее и интенсивнее. С ретракционной перегруппировкой мышц тесно связан параллельно идущий процесс дистракции шейки матки - растяжение круговой мускулатуры шейки. Продольно расположенные мышечные волокна тела матки в момент контракции и ретракции натягивают и влекут за собой циркулярно расположенные мышечные волокна шейки матки, способствуя ее раскрытию.

При сокращении матки важное значение имеет взаимосвязь (реципрокность) ее различных отделов (тело, нижний сегмент). Сокращение продольно расположенных мышц должно сопровождаться растяжением поперечно расположенных мышц нижнего сегмента и шейки, что способствует ее раскрытию.

Второй механизм раскрытия шейки матки связан с образованием плодного пузыря, так как во время схваток в результате равномерного давления стенок матки околоплодные воды устремляются к внутреннему зеву в сторону наименьшего давления (рис. 9.3, а), где нет сопротивления стенок матки. Под напором околоплодных вод нижний полюс плодного яйца отслаивается от стенок матки и внедряется во внутренний зев канала шейки (рис. 9.3, б, в). Эта часть околоплодных вод оболочки нижнего полюса яйца называется плодным пузырем, расширяет шейку матки изнутри.

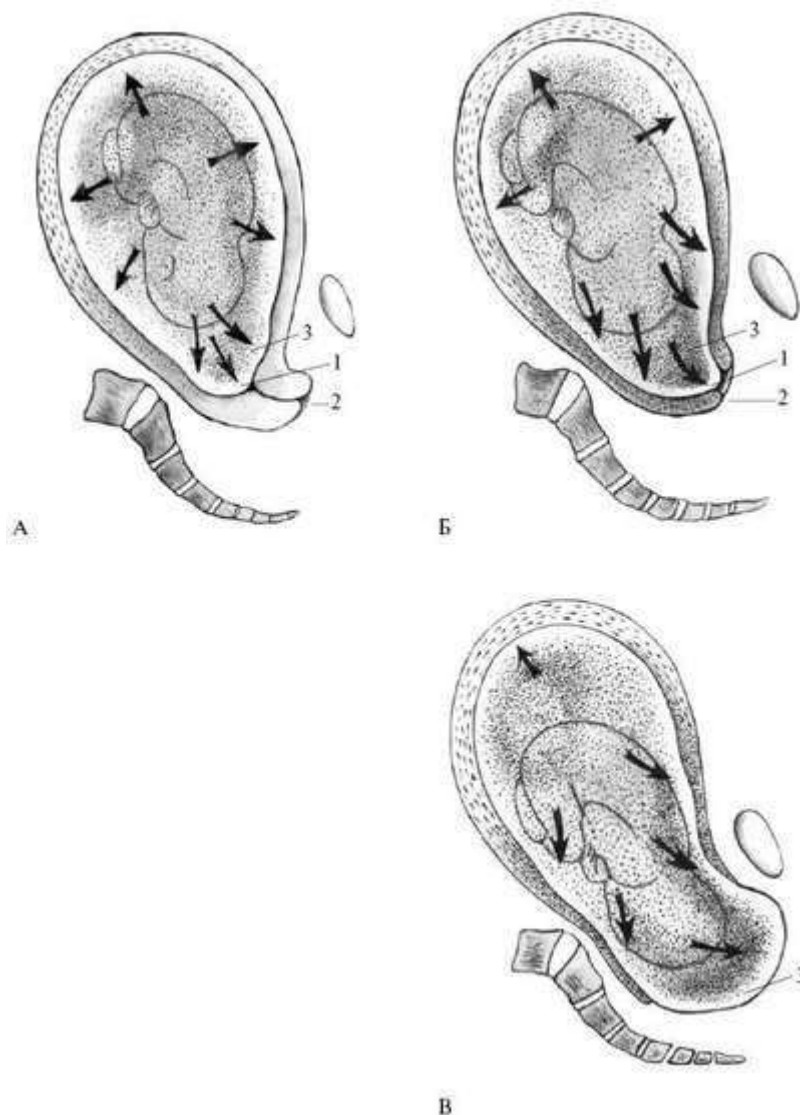


Рис. 9.3. Повышение внутриматочного давления и образование плодного пузыря. А - беременность; Б - I период родов; В - II период родов. 1 - внутренний зев; 2 - наружный зев; 3 - плодный пузырь

По мере развития родовой деятельности происходят истончение и окончательное формирование нижнего сегмента из перешейка и шейки матки. Граница между нижним сегментом и телом матки называется контракционным кольцом. Высота стояния контракционного кольца над лонным сочленением соответствует раскрытию шейки матки: чем больше раскрывается шейка матки, тем выше располагается контракционное кольцо над лонным сочленением. Раскрытие шейки матки происходит неодинаково у первородящих и повторнородящих. У первородящих сначала раскрывается внутренний зев, шейка становится тонкой (сглаживается), а затем раскрывается наружный зев (рис. 9.4.1). У повторнородящих наружный зев раскрывается почти одновременно с внутренним, и в это время происходит укорочение шейки матки (рис. 9.4.2). Раскрытие шейки матки считается полным, когда зев раскрывается до 10-12 см. Одновременно с раскрытием шейки матки в первом периоде, как правило, начинается продвижение предлежащей части плода по родовому каналу. Головка плода начинает опускаться в полость таза с началом схваток, находясь к моменту полного раскрытия шейки чаще всего большим сегментом во входе в малый таз или в полости малого таза.

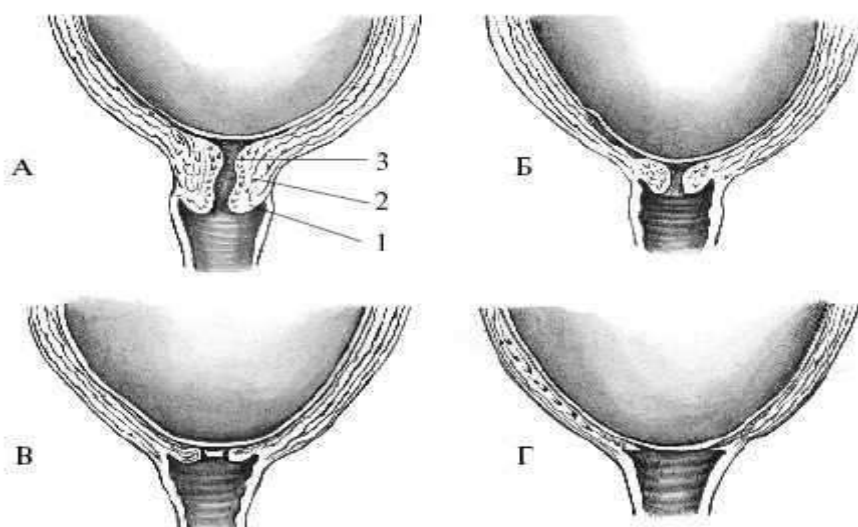


Рис. 9.4.1. Изменение в шейке матки при первых родах (схема). А - шейка сохранена: 1 - шейка матки, 2 - перешеек, 3 - внутренний зев; Б - начало сглаживания шейки; В - шейка сглажена; Г - полное открытие шейки матки

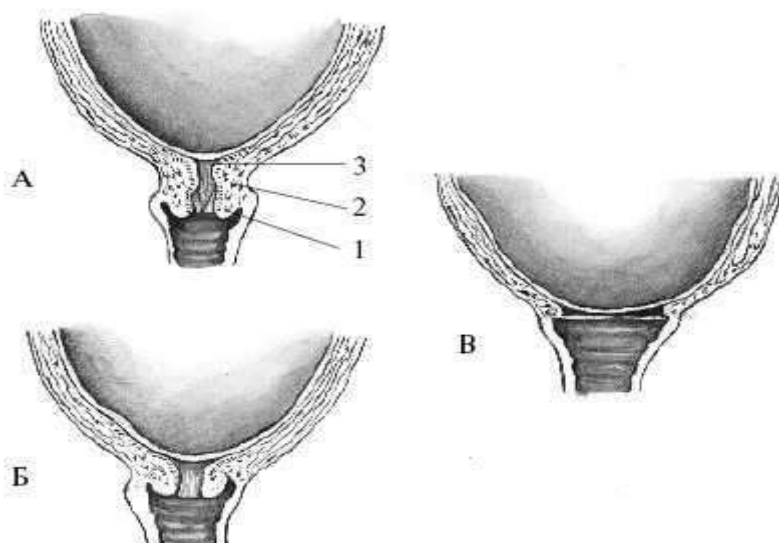


Рис. 9.4.2. Изменения в шейке матки при повторных родах (схема). А, Б - одновременное сглаживание и раскрытие шейки: 1 - шейка матки, 2 - перешеек, 3 - внутренний зев; В - полное раскрытие шейки матки

При головном предлежании по мере продвижения головки плода происходит *разделение околоплодных вод* на передние и задние, так как головка прижимает стенку нижнего сегмента матки к костной основе родового канала. Место охвата головки стенками нижнего сегмента называется *внутренним поясом соприкосновения* (прилегания), который делит околоплодные воды на передние, находящиеся ниже пояса соприкосновения, и задние - выше пояса соприкосновения (рис. 9.5).

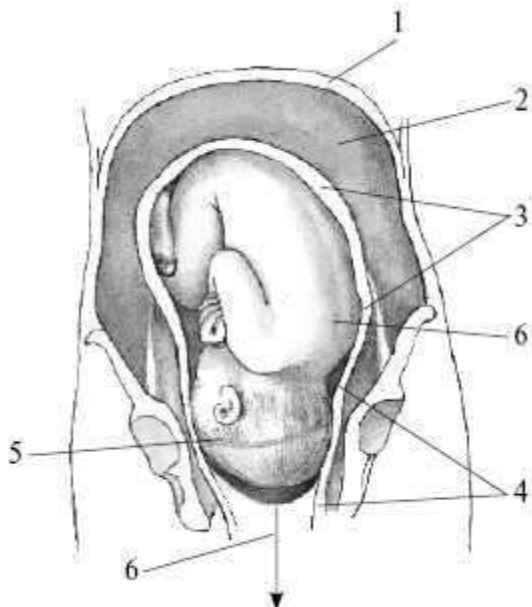


Рис. 9.5. Схематическое изображение действия изгоняющих сил в период изгнания. 1 - диафрагма; 2 - брюшная полость; 3 - тело матки; 4 - нижний сегмент матки; 5 - пояс соприкосновения; 6 - направление изгоняющих сил

К моменту полного раскрытия шейки матки плодный пузырь утрачивает свою физиологическую функцию и должен вскрыться. В зависимости от времени излития околоплодных вод различают:

- своевременное излитие, которое происходит при полном (10 см) или почти полном (8 см) открытии шейки матки;
- преждевременное или дородовое излитие - излитие вод до начала родовой деятельности;
- раннее излитие - излитие вод после начала родовой деятельности, но до полного раскрытия шейки матки;
- запоздалое излитие околоплодных вод, когда из-за чрезмерной плотности оболочек пузырь разрывается позже полного раскрытия шейки матки (если при запоздалом разрыве плодного пузыря не произвести амниотомию - вскрытие оболочек плодного пузыря, то плод может родиться в амниотической оболочке - "сорочке");
- высокий разрыв плодного пузыря - разрыв оболочек выше наружного зева шейки матки (если головка прижата к входу в малый таз, то разрыв тампонируется и при влагалищном исследовании определяется напрягающийся плодный пузырь).

При целом плодном пузыре давление на головку равномерное. После излития околоплодных вод внутриматочное давление становится выше, чем внешнее (атмосферное), что приводит к нарушению венозного оттока из мягких тканей головки ниже пояса соприкосновения. В результате этого на головке в области ведущей точки образуется родовая опухоль (рис. 9.6).

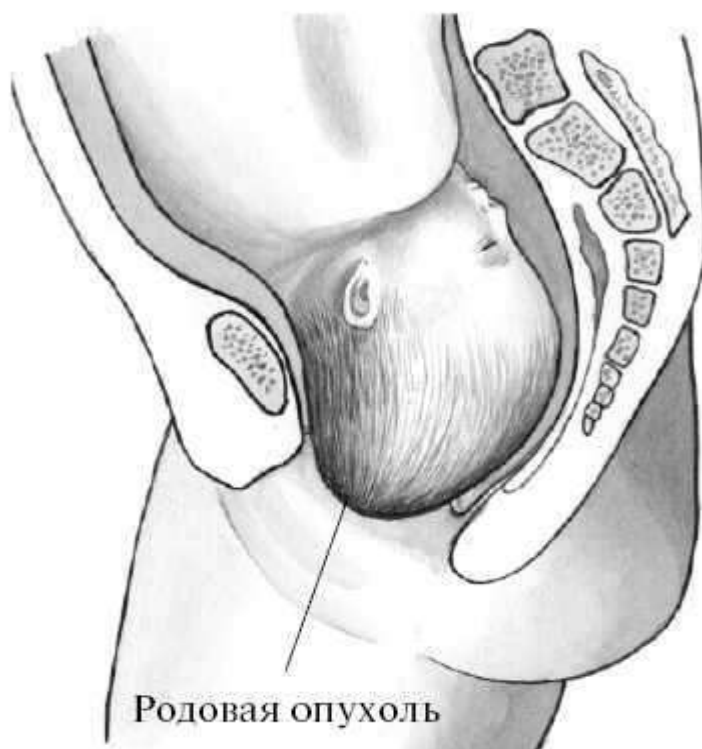

Рис. 9.6. Головка плода в плоскости выхода малого таза. В области ведущей точки родовая опухоль

Полным раскрытием шейки заканчивается первый период родов и начинается период изгнания.

Второй период - период изгнания продолжается с момента полного раскрытия шейки матки до изгнания плода. Его продолжительность у первородящих колеблется от 1 до 2 ч, у повторнородящих - от 20-30 мин до 1 ч.

Во втором периоде развиваются *потуги*, представляющие собой сокращения мышц матки, брюшной стенки (брюшного пресса), диафрагмы и тазового дна.

Потуги являются непроизвольным рефлекторным актом и возникают благодаря давлению предлежащей части плода на нервные тазовые сплетения, нервные окончания шейки матки и мышц промежности. В результате этого формируется рефлекс Форгюста, т.е. неудержимое желание тужиться. Роженица, задерживая выдох, сокращает диафрагму и мышцы брюшной стенки. В результате потуг значительно повышается внутриматочное и внутрибрюшное давление. Матка фиксирована к стенкам таза связочным аппаратом (широкие, круглые, крестцово-маточные связки), поэтому внутриматочное и внутрибрюшное давление полностью направлено на изгнание плода, который, совершая ряд сложных движений, продвигается в направлении наименьшего сопротивления по родовым путям соответственно проводной оси таза. Опускаясь на тазовое дно, предлежащая часть растягивает половую щель и рождается, за ней рождается все туловище.

Вместе с рождением плода изливаются задние околоплодные воды. Рождением ребенка заканчивается второй период родов.

Третий период - последовый начинается после рождения ребенка и заканчивается рождением последа. В этот период происходит отслойка плаценты и оболочек от подлежащей маточной стенки и рождение последа (плацента с оболочками и пуповиной). Последовый период продолжается от 5 до 30 мин.

Отделению плаценты способствуют:

- значительное уменьшение полости матки после изгнания плода;
- схваткообразные сокращения матки, называемые последовыми;
- расположение плаценты в функциональном слое слизистой оболочки матки, который легко отделяется от базального слоя;
- отсутствие у плаценты способности к сокращению.

Полость матки уменьшается из-за сокращения мышечной стенки, плацента приподнимается над плацентарной площадкой в виде валика, обращенного в маточную полость, что ведет к разрыву маточно-плацентарных сосудов и нарушению связи между плацентой и стенкой матки. Изливающаяся при этом кровь между плацентой и стенкой матки скапливается и образует ретроплацентарную гематому. Гематома способствует дальнейшей отслойке плаценты, которая все больше выпячивается в сторону полости матки. Сокращение матки и увеличение ретроплацентарной гематомы вместе с силой тяжести плаценты, тянущей ее вниз, приводит к окончательной отслойке плаценты от стенки матки. Плацента вместе с оболочками опускается вниз и при потуге рождается из родовых путей, вывернутая наружу своей плодовой поверхностью, покрытая водной оболочкой. Этот вариант отслойки встречается наиболее часто и называется вариантом выделения последа по Шультце (рис. 9.7, а).

При отделении плаценты по Дункану ее отслойка от матки начинается не с центра, а с краю (рис. 9.7, б). Кровь из разорвавшихся сосудов свободно стекает вниз, отслаивая на своем пути оболочки (ретроплацентарная гематома отсутствует). Пока плацента полностью не отделится от матки, с каждой новой последовой схваткой происходит отслойка все новых и новых ее участков. Отделению последа способствует собственная масса плаценты, край которой свисает в полость матки. Отслоившаяся по Дункану плацента опускается вниз и при потуге рождается из родовых путей в сигарообразно сложенном виде с обращенной наружу материнской поверхностью.

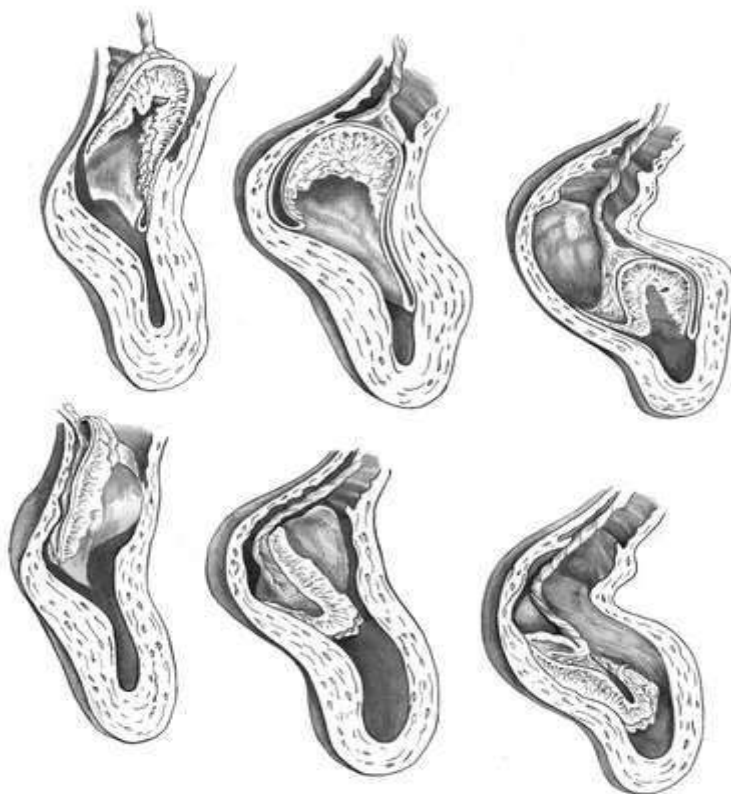


Рис. 9.7. Виды отделения плаценты и выделение последа. А - Центральное отделение плаценты (отделение начинается с ее центра) - выделение последа по Шультце; Б - периферическое отделение плаценты (отделение плаценты начинается с ее края) - выделение последа по Дункану

Последовый период сопровождается кровотечением из матки, из плацентарной площадки. Физиологической считается кровопотеря не более 0,5 % массы тела (300-500 мл). Остановка кровотечения в последовом периоде обусловлена сокращением мышц матки, особенностями структуры маточных сосудов (спиральное строение); повышенным локальным гемостазом. После рождения последа мышцы матки, интенсивно сокращаясь, приводят к деформации, скручиванию, перегибам и смещению сосудов матки, что является важным фактором остановки кровотечения. Способствует гемостазу сужение терминальных отделов артерий, спиральное строение которых обеспечивает их сокращение и смещение в более глубокие мышечные слои, где они подвергаются дополнительному сдавливающему воздействию сокращающихся мышц матки.

Активация локального гемостаза в сосудах матки в немалой степени определяется высокой тромбопластической активностью ткани хориона. Тромбообразование совместно с механическим пережатием сосудов приводит к остановке кровотечения.

После рождения последа женщину называют родильницей.

МЕХАНИЗМ РОДОВ

Механизмом родов является совокупность движений, совершаемых плодом при прохождении через родовый канал. В результате этих движений головка стремится пройти через большие размеры таза наименьшими своими размерами.

Механизм родов начинается тогда, когда головка по мере перемещения встречает препятствие, мешающее ее дальнейшему движению.

Движение плода под влиянием изгоняющих сил совершается по родовому каналу (рис. 9.8) по направлению проводной оси таза, которая представляет собой линию, соединяющую середины всех прямых размеров таза. Проводная ось напоминает форму рыболовного крючка, в связи с изогнутостью крестца и наличием мощного пласта мышц тазового дна.

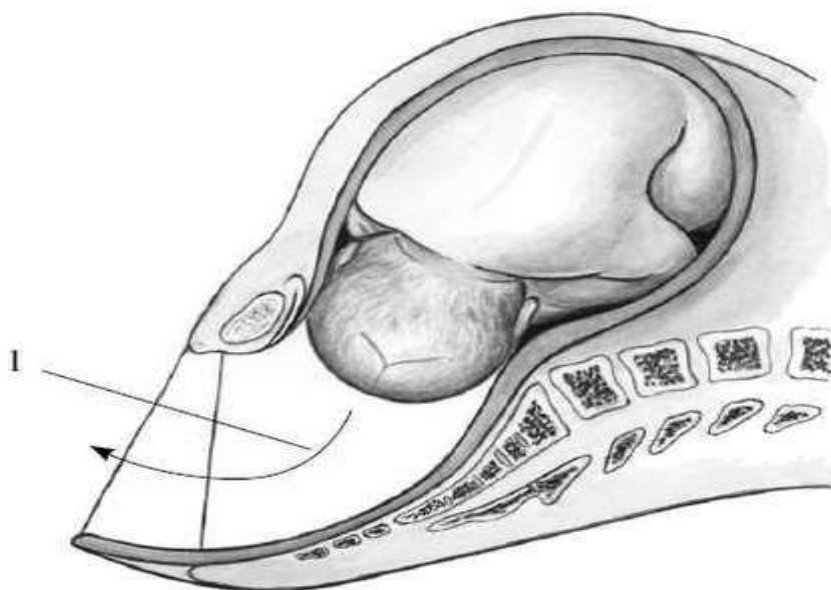


Рис. 9.8. Схематическое изображение родовых путей в период изгнания. 1 - проводная ось таза, по которой проходит головка малым размером

Мягкие ткани родового канала - нижний сегмент матки, влагалище, фасции и мышцы, выстилающие внутреннюю поверхность малого таза, промежность - по мере прохождения плода растягиваются, оказывая сопротивление рождающемуся плоду.

Костная основа родового канала имеет неодинаковые размеры в различных плоскостях. Продвижение плода принято относить к следующим плоскостям малого таза:

- входа в таз;
- широкой части полости малого таза;
- узкой части полости малого таза;
- выхода таза.

Для механизма родов важное значение имеют размеры не только таза, но и головки, а также ее способность к изменению формы, т.е. к конфигурации. Конфигурацию головки обеспечивают швы и роднички и определенная пластичность костей черепа. Под влиянием сопротивления мягких тканей и костной основы родового канала кости черепа смещаются относительно друг друга и заходят одна на другую, приспособляясь к форме и размерам родового канала.

Предлежащая часть плода, которая первой следует по проводной оси родового канала и первой показывается из половой щели, называется проводной точкой. В области проводной точки формируется родовая опухоль. По конфигурации головки и расположению родовой опухоли после родов можно определить вариант предлежания.

Перед родами у первородящих в результате подготовительных схваток, давления диафрагмы и брюшной стенки на плод его головка в слегка согнутом состоянии устанавливается во входе в таз стреловидным швом в одном из косых (12 см) или поперечном (13 см) размере.

При вставлении головки в плоскость входа в таз стреловидный шов по отношению к лонному сочленению и мысу может располагаться *синклитически* и *асинклитически*.

При синклитическом вставлении головка находится перпендикулярно к плоскости входа в малый таз, стреловидный шов располагается на одинаковом расстоянии от лонного сочленения и мыса (рис. 9.9).

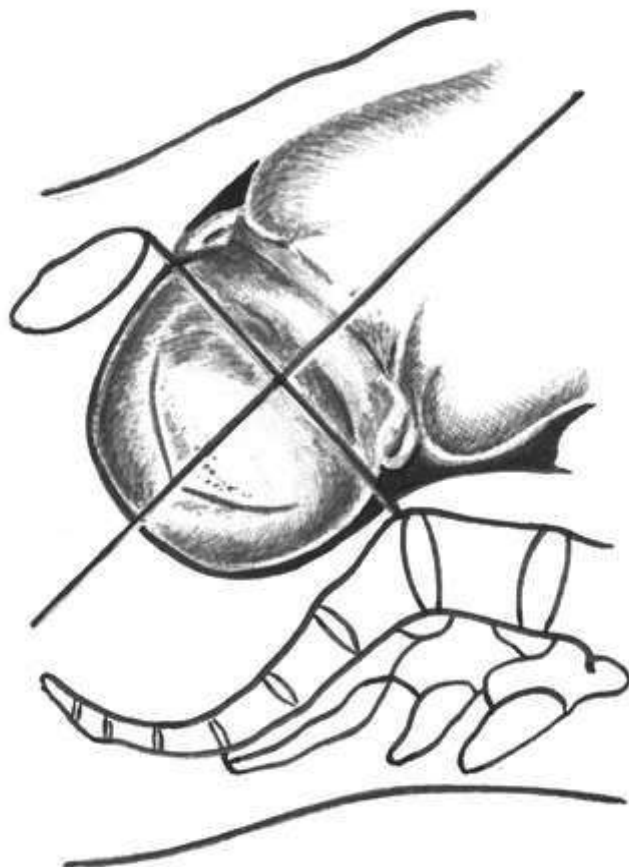


Рис. 9.9. Осевое (синклитическое) вставление головки

При асинклитическом вставлении вертикальная ось головки плода относится к плоскости входа в таз не строго перпендикулярно, а стреловидный шов располагается ближе к мысу - передний асинклитизм (рис. 9.10, а) или к лону - задний асинклитизм (рис. 9.10, б).

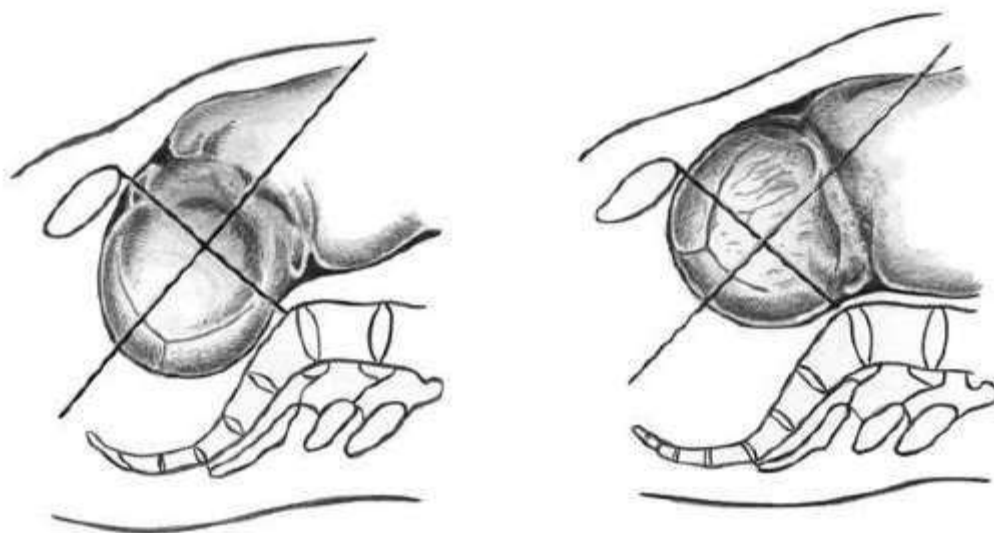


Рис. 9.10. Внеосевые (асинклитические) вставления головки. А - передний асинклитизм (переднетеменное вставление); Б - задний асинклитизм (заднетеменное вставление)

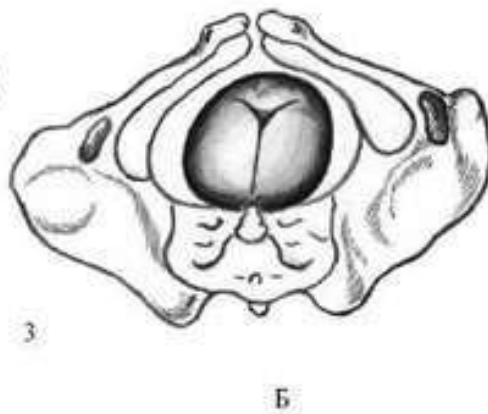
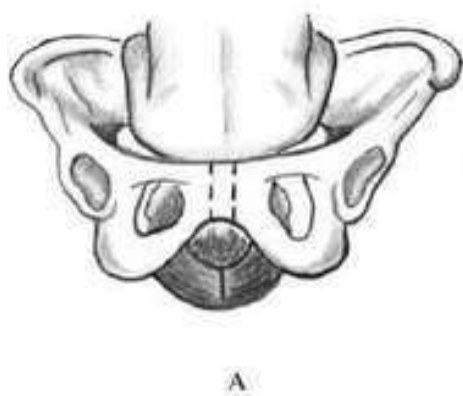
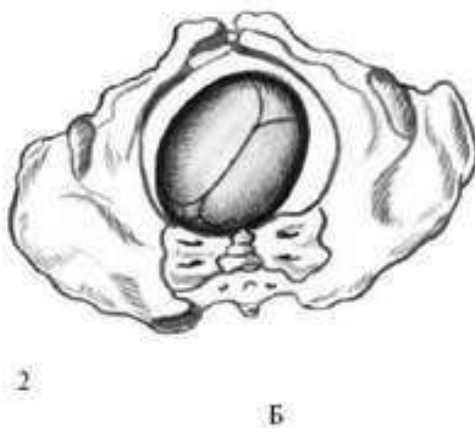
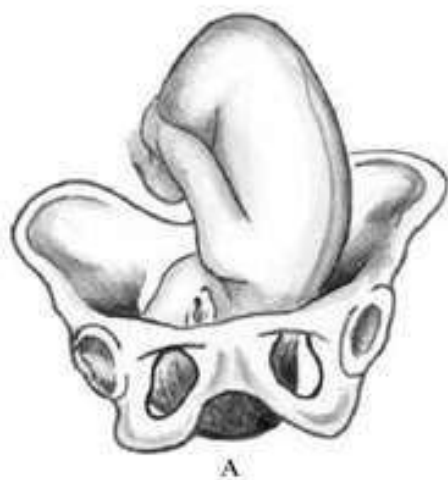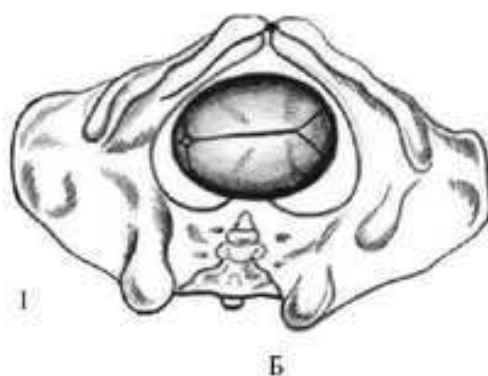
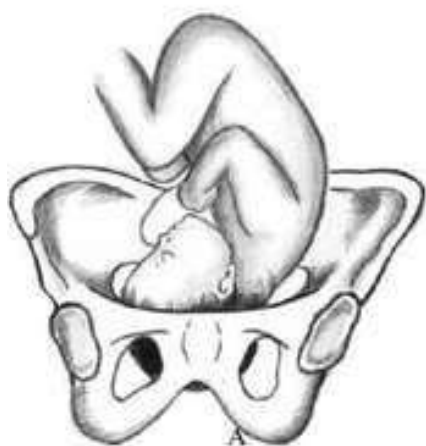При переднем асинклитизме первой вставляется теменная кость, обращенная кпереди, при заднем - теменная кость, обращенная кзади. При нормальных родах наблюдается либо синклитическое вставление головки, либо небольшой передний асинклитизм.

Механизм родов при переднем виде затылочного предлежания. Механизм родов начинается в тот момент, когда головка встречает препятствие для своего дальнейшего продвижения: в период раскрытия при вступлении головки в плоскость входа в малый таз или в период изгнания при переходе головки из широкой в узкую часть полости малого таза.

Различают четыре основных момента механизма родов.

Первый момент - сгибание головки. По мере раскрытия шейки матки и усиления внутриматочного давления, передаваемого по позвоночнику (рис. 9.11, а), головка сгибается в шейном отделе. Сгибание головки происходит с учетом правила неравномерного рычага. Проявление этого закона возможно потому, что место соединения позвоночника с основанием черепа находится не в центре черепа, а ближе к затылку, чем к подбородку. В связи с этим большая часть изгоняющих сил сосредоточивается на коротком плече рычага - на затылке. На конце длинного рычага находится личико плода с его наиболее выпуклой и объемистой частью - лбом. Лицевая часть головки встречает сопротивление со стороны безымянной линии таза. В результате внутриматочное давление давит сверху на затылок плода, который опускается ниже, а подбородок прижимается к грудной клетке. Малый родничок приближается к проводной оси таза, устанавливаясь ниже большого. В норме головка сгибается настолько, насколько это необходимо для ее прохождения по плоскостям таза до узкой части. При сгибании уменьшается размер головки, которым она должна пройти через плоскости таза. Головка при этом проходит окружностью, расположенной по малому косому размеру (9,5 см) или близкому к нему. В зависимости от степени сгибания головки проводная точка располагается или в области малого родничка, или рядом с ним на одной из теменных костей с учетом вида асинклитизма.

Второй момент - внутренний поворот головки (рис. 9.11, б, в). По мере продвижения из широкой в узкую часть головка одновременно со сгибанием осуществляет внутренний поворот, устанавливаясь стреловидным швом в прямом размере таза. Затылок приближается к лонному сочленению, лицевая часть располагается в крестцовой впадине. В полости выхода стреловидный шов находится в прямом размере, а подзатылочная ямка - под лонным сочленением.



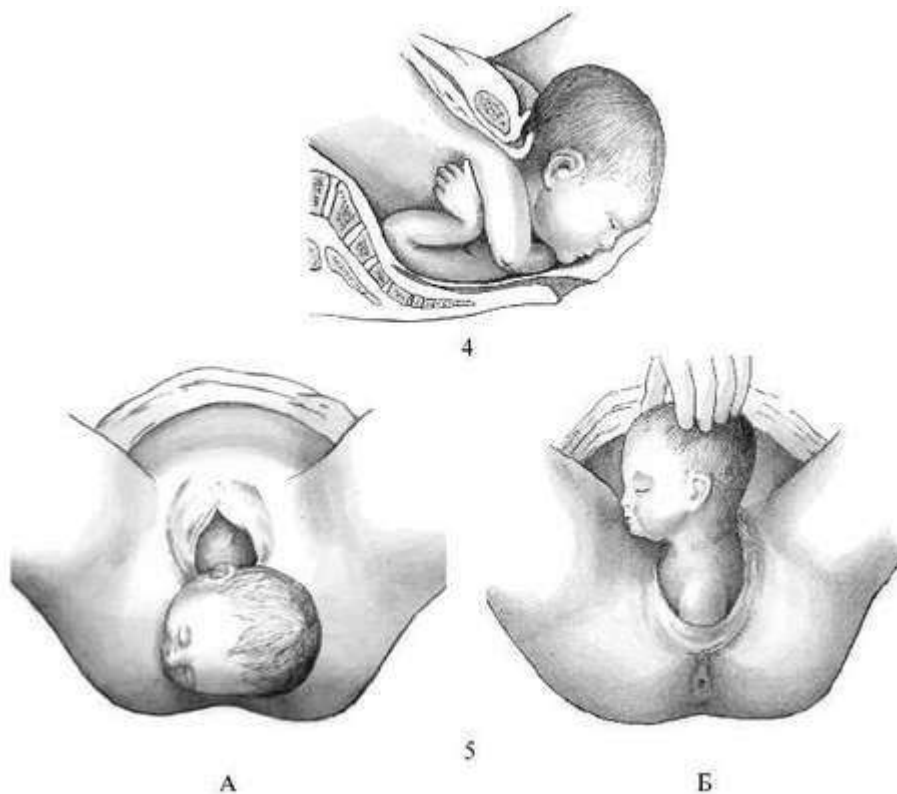


Рис. 9.11. Механизм родов при переднем виде затылочного предлежания. 1. Сгибание головки (первый момент). А - вид со стороны передней брюшной стенки; Б - вид со стороны выхода таза (стреловидный шов в поперечном размере таза). 2. Начало внутреннего поворота головки (второй момент) А - вид со стороны передней брюшной стенки; Б - вид со стороны выхода таза (стреловидный шов в правом косом размере таза). 3. Завершение внутреннего поворота головки. А - вид со стороны передней брюшной стенки; Б - вид со стороны выхода таза (стреловидный шов стоит в прямом размере таза). 4. Разгибание головки (третий момент). 5. Внутренний поворот туловища и наружный поворот головки (четвертый момент) А - рождение верхней трети плечевой кости, обращенной кпереди; Б - рождение плечика, обращенного кзади

Для поворота головки имеет значение различное сопротивление передней и задней стенок костей таза. Короткая передняя стенка (лонная кость) оказывает меньшее сопротивление, чем задняя (крестец). В результате при поступательном движении головка, плотно охваченная стенками таза, скользит по их поверхностям, приспособляясь своими наименьшими размерами к большим размерам таза, из которых во входе в таз является поперечный, в широкой части таза - косой, узкой и в выходе из таза - прямой. Мышцы промежности, сокращаясь, также способствуют повороту головки.

Третий момент - разгибание головки начинается после того, как головка, располагаясь большим сегментом в полости выхода, упирается подзатылочной ямкой в нижний край лонного сочленения, образуя точку фиксации (гипомахлион). Головка, вращаясь вокруг точки фиксации, разгибается и рождается. В результате потуг из половой щели появляются теменная область, лоб, личико и подбородок (рис. 9.11, г).

Головка проходит через вульварное кольцо окружностью, образованной вокруг малого косога размера.

Четвертый момент - внутренний поворот туловища и наружный поворот головки (рис. 9.11, е). Плечики плода вставляются в поперечном размере входа в таз. По мере продвижения плода плечики переходят из поперечного в косой в узкой части

полости малого таза и затем в прямой размер в плоскости выхода. Плечико, обращенное кпереди, поворачивается к лонному сочленению, заднее - к крестцу. Поворот плечиков в прямой размер передается родившейся головке, при этом затылок плода поворачивается к левому (при первой позиции) или правому (при второй позиции) бедру матери. Ребенок рождается в следующей последовательности: верхняя треть плеча, обращенного кпереди &Symbol (OTF) Regular_F0AE; боковое сгибание позвоночника &Symbol (OTF) Regular_F0AE; плечико, обращенное кзади &Symbol (OTF) Regular_F0AE; туловище плода.

Все перечисленные моменты механизма родов туловища и головки совершаются синхронно и связаны с поступательным движением плода (рис. 9.12).

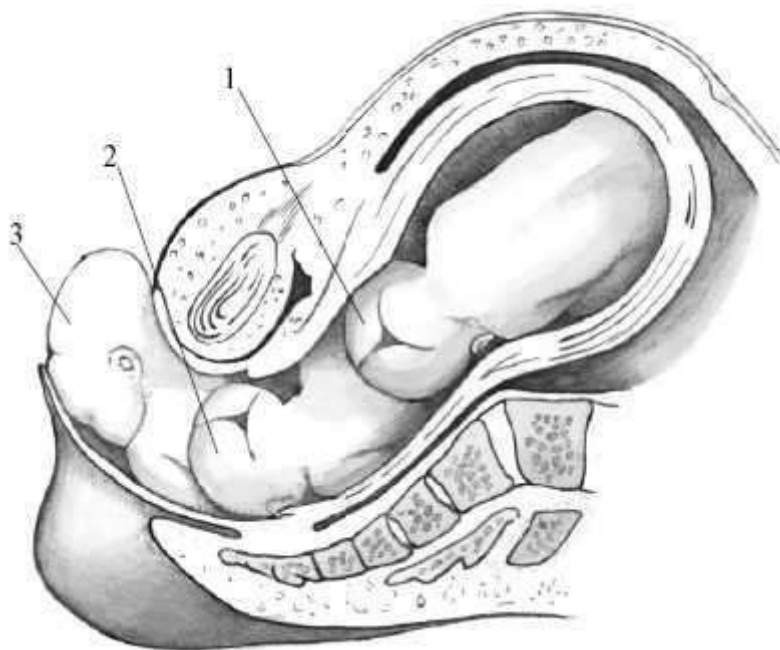


Рис. 9.12. Продвижение головки по проводной оси таза. 1 - вход в полость малого таза; 2 - внутренний поворот головки в полости таза; 3 - разгибание и рождение головки

Каждый момент механизма родов можно обнаружить при влагалищном исследовании по расположению стреловидного шва, малого и большого родничков и опознавательным пунктам полостей малого таза.

До внутреннего поворота головки при ее расположении в плоскости входа или в широкой части полости малого таза стреловидный шов располагается в одном из косых размеров (рис. 9.11, б). Малый родничок слева (при первой позиции) или справа (при второй позиции) спереди, ниже большого родничка, который соответственно справа или слева, сзади и выше. Отношение малого и большого родничков определяется степенью сгибания головки. До узкой части малый родничок несколько ниже большого. В узкой части полости малого таза стреловидный шов приближается к прямому размеру, а в плоскости выхода - в прямом размере (рис. 9.10, в).

Форма головки после рождения вытянута в сторону затылка - долихоцефалическая за счет конфигурации и образования родовой опухоли (рис. 9.13, а, б).

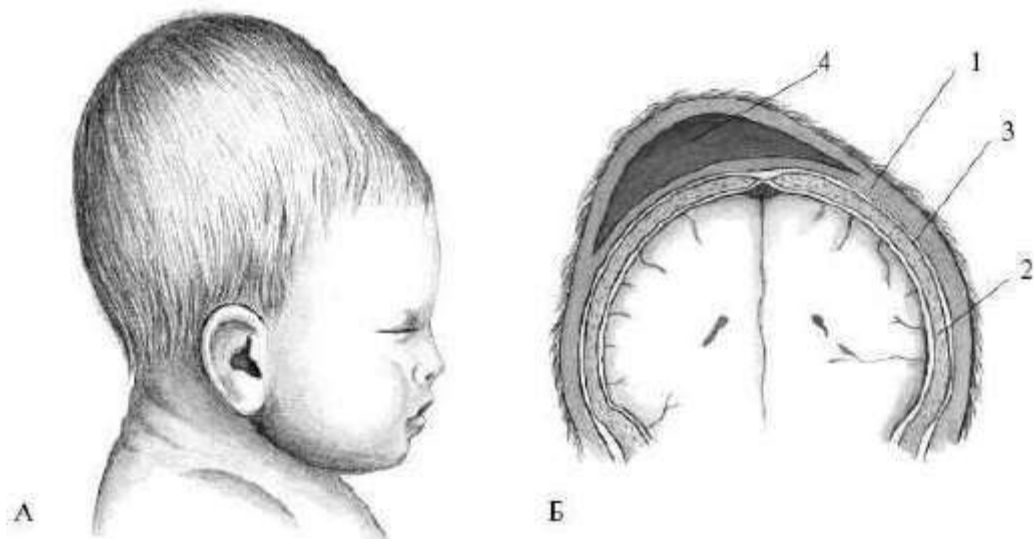


Рис. 9.13. А - Конфигурация головки при затылочном предлежании; Б - Родовая опухоль на головке новорожденного: 1 - кожа; 2 - кость; 3 - надкостница; 4 - отек клетчатки (родовая опухоль)

Механизм родов при заднем виде затылочного предлежания. В конце первого периода родов примерно в 35% случаев плод находится в заднем виде затылочного предлежания и только в 1% он рождается в заднем виде. У остальных плод совершает поворот на 135° и рождается в переднем виде: при исходно заднем виде первой позиции головка вращается против часовой стрелки; стреловидный шов последовательно переходит из левого косого в поперечный, затем в правый косой и, наконец, в прямой размер. Если имеется вторая позиция, при вращении головки плода по часовой стрелке стреловидный шов перемещается из правого косого в поперечный, а затем в левый косой и в прямой.

Если головка не поворачивается затылком кпереди, то плод рождается в заднем виде. Механизм родов при этом складывается из следующих моментов.

Первый момент - сгибание головки в плоскости входа или в широкой части малого таза. Головка при этом вставляется во вход в таз чаще в правом косом размере. Проводной точкой является малый родничок (рис. 9.14, а).

Второй момент - внутренний поворот головки при переходе из широкой в узкую часть полости малого таза. Стреловидный шов переходит из косого в прямой размер, затылок обращен кзади. Проводной точкой становится область между малым и большим родничком (рис. 9.14, б).

Третий момент - максимальное дополнительное сгибание головки после поворота головки, когда передний край большого родничка подходит к нижнему краю лонного сочленения, образуя первую точку фиксации. Вокруг этой точки фиксации осуществляются дополнительное сгибание головки и рождение затылка. После этого подзатылочная ямка упирается в копчик, образуя вторую точку фиксации, вокруг которой происходят *разгибание головки (четвертый момент)* и ее рождение (см. рис. 9.14, в).

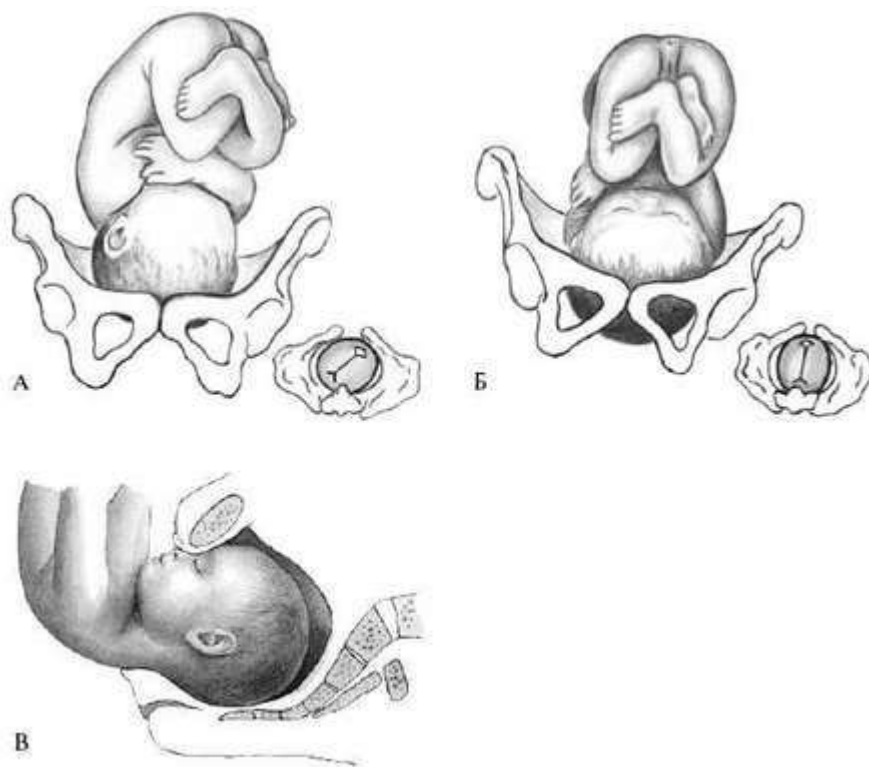


Рис. 9.14. Механизм родов при заднем виде затылочного предлежания. А - сгибание головки (первый момент); Б - внутренний поворот головки (второй момент); В - дополнительное сгибание головки (третий момент)

Пятый момент - внутренний поворот туловища и наружный поворот головки происходят аналогично переднему виду затылочного предлежания.

Рождение головки происходит окружностью (33 см), расположенной вокруг среднего косога размера. Форма головки после рождения приближается к долихоцефалической. Родовая опухоль располагается на теменной кости ближе к большому родничку.

При заднем виде затылочного предлежания первый период протекает без особенностей. Второй период родов более длительный из-за необходимости дополнительного максимального сгибания головки.

Если родовая деятельность хорошая, а головка продвигается медленно, то при нормальных размерах таза и плода можно предположить задний вид затылочного предлежания.

При заднем виде затылочного предлежания не исключены ошибки при определении расположения головки. При расположении головки затылком кзади создается ошибочное представление о ее более низком стоянии по отношению к плоскостям таза. Например, при расположении головки малым или большим сегментом во входе в малый таз может казаться, что она находится в полости таза. Тщательное влагалищное исследование с определением опознавательных точек головки и малого таза и сопоставление полученных данных с наружным исследованием помогают правильно определить ее расположение.

Длительный второй период родов и повышенное давление родовых путей, которое испытывает головка при максимальном сгибании, могут приводить к гипоксии плода, нарушению мозгового кровообращения, церебральным поражениям.

КЛИНИЧЕСКОЕ ТЕЧЕНИЕ РОДОВ

Во время родов весь организм роженицы осуществляет серьезную физическую работу, что особенно сказывается на сердечно-сосудистой, дыхательной системе и метаболизме.

Во время родов отмечают тахикардию, особенно во втором периоде (100-110 в минуту), и повышение артериального давления на 5-15 мм рт. ст.

Одновременно изменяется частота дыхания: во время схваток экскурсия легких уменьшается и восстанавливается в паузах между схватками. При потугах дыхание задерживается, а затем учащается на 8-10 дыхательных движений в минуту.

В результате активации деятельности сердечно-сосудистой и дыхательной систем формируется адекватный метаболизм, удовлетворяющий потребности роженицы. В первом и втором периодах родов определяется компенсированный метаболический ацидоз в связи с образованием недоокисленных продуктов обмена. Накопление молочной кислоты в тканях вследствие интенсивной мышечной работы вызывает у рожениц озноб после родов.

Течение родов в периоде раскрытия (первый период родов). Период раскрытия начинается с момента появления регулярных схваток через 15-20 мин и заканчивается после полного раскрытия шейки матки.

В первом периоде родов выделяют латентную, активную фазу и фазу замедления.

Латентная фаза начинается с началом родовой деятельности и заканчивается раскрытием шейки матки на 3-4 см. Скорость раскрытия шейки матки в латентной фазе составляет 0,35 см/ч.

Схватки в латентной фазе при целом плодном пузыре у большинства рожениц умеренно болезненные и не требуют обезболивания. У женщин со слабым типом высшей нервной деятельности схватки даже в латентной фазе могут быть резко болезненными.

Продолжительность латентной фазы определяется исходным состоянием шейки матки. Часто до развития родовой деятельности из-за прелиминарных сокращений матки шейка укорачивается, а иногда и сглаживается.

В общей сложности продолжительность латентной фазы у первородящих составляет 4-8 ч, у повторнородящих - 4-6 ч. Раскрытие шейки матки в латентной фазе происходит постепенно, что отражено на партограмме (рис. 9.15).

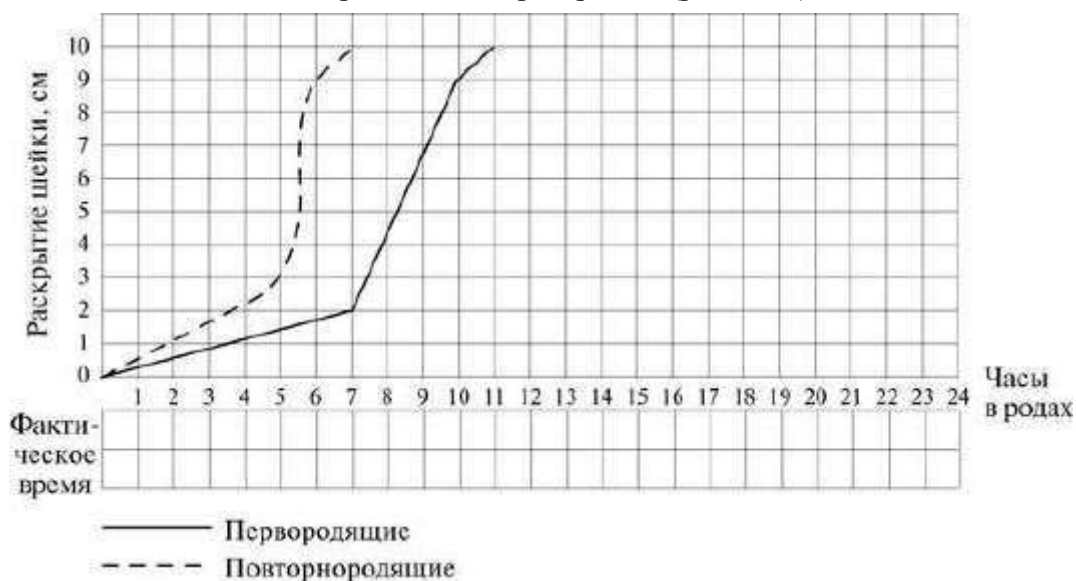

Рис. 9.15. Партограмма

Активная фаза родов начинается с раскрытия шейки матки на 3-4 см и продолжается до раскрытия шейки на 8 см.

В активной фазе родов происходит быстрое раскрытие шейки матки. Его скорость составляет 1,5-2 см/ч у первородящих и 2-2,5 см/ч у повторнородящих.

По мере прогрессирования родовой деятельности интенсивность и продолжительность схваток увеличиваются, паузы между ними уменьшаются.

К концу активной фазы родов схватки, как правило, чередуются через 2-4 мин, плодный пузырь напрягается не только во время схваток, но и между ними, и на высоте одной из них он самостоятельно вскрывается. При этом изливается 100-300 мл светлых вод.

Задние околоплодные воды перемещаются кверху, в пространство между дном матки и ягодицами плода, в связи с чем не всегда можно определить их цвет.

Скорость раскрытия в активной фазе отображена на партограмме (см. рис. 9.15).

После излития околоплодных вод и раскрытия шейки матки на 8 см начинается фаза замедления, связанная как с захождением шейки матки за головку, так и с тем, что матка приспосабливается к новому объему, плотно обхватывая плод. В этой фазе может происходить восстановление энергетического потенциала матки, необходимого для интенсивного сокращения при изгнании плода. Фаза замедления в клинической практике очень часто трактуется как вторичная слабость родовой деятельности. Скорость раскрытия шейки матки в фазе замедления составляет 1,0-1,5 см/ч.

В редких случаях плодные оболочки не разрываются, и головка рождается покрытой частью оболочек плодного яйца.

После полного раскрытия шейки матки и своевременного излития околоплодных вод наступает период изгнания.

Течение родов в периоде изгнания (второй период родов). После полного открытия шейки матки и излития околоплодных вод родовая деятельность усиливается. На вершине каждой схватки к сокращениям матки присоединяются потуги. Сила потуг направлена на изгнание плода из матки. Под их влиянием головка, а за ней туловище опускаются по родовым путям ведущей точкой по проводной оси таза. По мере продвижения головка давит на нервные крестцовые сплетения, вызывая непреодолимое желание тужиться и вытолкнуть головку из родовых путей.

В норме скорость продвижения головки по родовому каналу у первородящих составляет 1 см/ч, у повторнородящих - 2 см/ч.

При продвижении головки и размещении ее на тазовом дне промежность растягивается сначала во время потуг, а затем и во время паузы. С давлением головки на прямую кишку связаны расширение и зияние заднепроходного отверстия. По мере продвижения головки раскрывается половая щель, и во время одной из потуг в ней показывается нижняя часть головки, которая скрывается в паузах между схватками (рис. 9.16). Этот момент родов называется *врезыванием головки*. Во время врезывания заканчивается внутренний поворот головки. При дальнейшем продвижении головка выступает все больше и больше и, наконец, не уходит обратно за половую щель во время паузы. Это *прорезывание головки* (рис. 9.16, а, б).

После прорезывания сначала рождается затылок, а затем теменные бугры. Промежность при этом максимально растягивается, возможны разрывы тканей. Вслед за рождением теменных бугров из половой щели в результате разгибания головки выходят лоб, а затем полностью личико (рис. 9.16, в).

После рождения личико плода обращено кзади. После очередной потуги плод поворачивается плечевой линией в прямой размер плоскости выхода: одно плечико (переднее) обращено к лонному сочленению, другое обращено кзади, к крестцу. При повороте плечиков личико при первой позиции поворачивается к правому бедру (рис. 9.16, г), при второй - к левому. При очередной потуге первым рождается плечико, обращенное кпереди, а затем -обращенное кзади (рис. 9.16. д, е). Вслед за плечевым поясом рождаются туловище и ножки плода, одновременно изливаются задние воды.

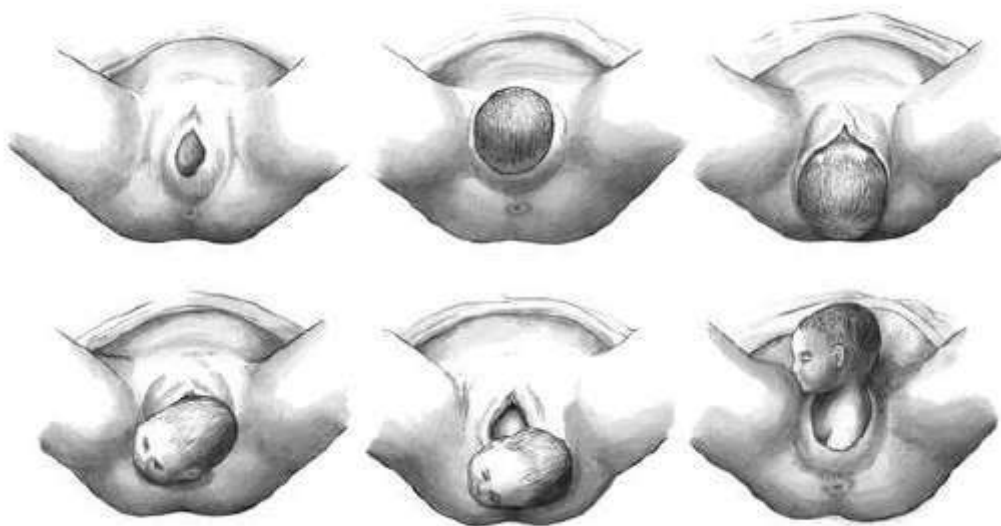


Рис. 9.16. Период изгнания при нормальных родах. А - врезывание головки; Б - прорезывание головки; В - рождение головки (обращена личиком кзади); Г - наружный поворот головки личиком к правому бедру матери; Д - рождение переднего плечика; Е - рождение заднего плечика.

Плод после рождения называется новорожденным. Он делает первый вдох и издает крик.

Течение родов в последовом периоде (третий период родов). Последовый период наступает после изгнания плода. После большого эмоционального и физического напряжения во время потуг роженица успокаивается. Восстанавливаются частота дыхания и пульс. Из-за накопления в тканях недоокисленных продуктов обмена во время потуг в последовом периоде появляется непродолжительный озноб.

После изгнания плода матка располагается на уровне пупка. Появляются слабые последовые схватки.

После отделения и перемещения плаценты в нижние отделы, тело матки отклоняется вправо (рис. 9.17). При опускании плаценты вместе с ретроплацентарной гематомой в нижний отдел матки контуры ее меняются. В нижней ее части несколько выше лобка образуется неглубокая перетяжка, придающая матке форму песочных часов. Нижний отдел матки определяется в виде мягковатого образования.

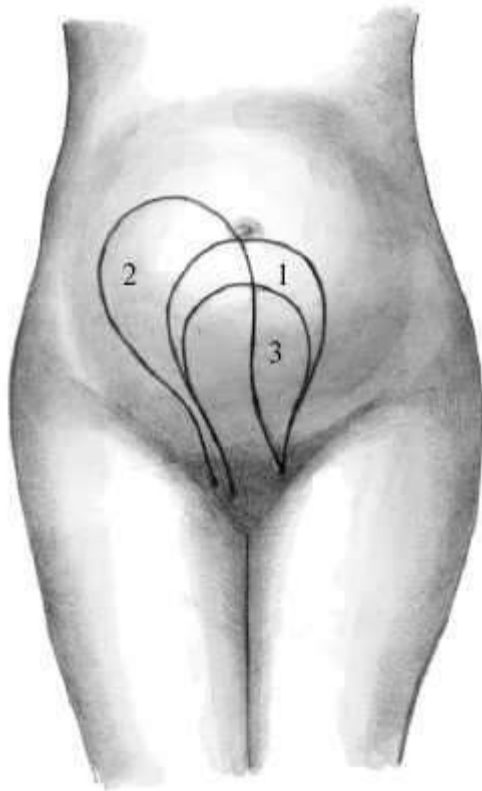


Рис. 9.17. Высота стояния дна матки в III периоде родов в процессе отделения и выделения последа. 1 - сразу после рождения плода; 2 - после отделения последа; 3 - после рождения последа

При опускании послед начинает давить на нервные крестцовые сплетения, вызывая после родовые потуги, после одной из которых он рождается. Одновременно с последом выделяется 200-500 мл крови.

При отделении последа по Дункану (с краев) кровопотеря больше, чем при начале отделения с центральных участков (по Шульце). При отделении плаценты по Дункану кровяные выделения могут появляться через некоторое время после рождения плода, с началом отделения плаценты.

После отделения последа матка располагается в срединном положении в состоянии максимального сокращения. Высота ее составляет 10-12 см над лоном.

ВЕДЕНИЕ РОДОВ

В родильном доме или в родильном отделении городской или центральной районной больницы роды ведет акушерка под руководством врача-акушера.

В России ведение родов на дому не узаконено, но иногда проводится. В некоторых странах Европы, считают возможным проведение родов на дому. Для этого необходимо отсутствие экстрагенитальной патологии и осложнений беременности и возможность быстрой транспортировки роженицы в стационар при появлении осложнений, присутствие акушерки или врача.

В стационаре, где есть родильное отделение, очень важен санитарно-противоэпидемический режим, соблюдение которого начинается в приемном отделении, где пациентка проходит санобработку. Одновременно определяют, в каком отделении будут вестись роды. Для этого обязательно измеряют температуру тела, осматривают кожные покровы, выявляют экстрагенитальную патологию, изучают документы, в первую очередь обменную карту.

Роженицу с контагиозным инфекционным заболеванием (туберкулез, СПИД, сифилис, грипп и т.д.) изолируют в наблюдательном отделении или переводят в специализированное лечебное учреждение.

Рожениц без инфекционных заболеваний после санитарной обработки переводят в родильное отделение. При боксированном родильном отделении роженицу помещают в бокс, где проходят роды. По желанию при родах разрешают присутствовать мужу. Если отделение располагает только предродовой и родовой палатами, в первом периоде родов роженица находится в предродовой. Во втором периоде ее переводят в родильную палату, где есть специальные кровати для родов. В России в большинстве лечебных учреждений женщины рожают лежа на столе. Возможны так называемые вертикальные роды, когда во втором периоде пациентка расположена вертикально на специальном столе.

Ведение родов в период раскрытия шейки матки. В первом периоде родов, если не проводится и не планируются эпидуральная анестезия или обезболивание другим методом, роженица может ходить или лежать, лучше на боку, в зависимости от позиции плода (при первой позиции - на левом боку, при второй - на правом) для профилактики синдрома сдавления нижней полой вены, который возникает при положении на спине.

Вопрос о кормлении роженицы решается индивидуально. Если не планируется обезболивание, разрешаются чай, шоколад.

Во время родов регулярно обрабатывают наружные половые органы или роженица принимает душ. Контролируют функцию мочевого пузыря и кишечника. Роженица должна мочиться каждые 2-3 ч, поскольку растяжение мочевого пузыря может способствовать слабости родовой деятельности. При переполнении мочевого пузыря и невозможности самостоятельного мочеиспускания производится катетеризация мочевого пузыря.

В родах наблюдают за общим состоянием роженицы, состоянием матки и родовых путей, родовой деятельностью, состоянием плода.

Общее состояние оценивают по общему самочувствию, пульсу, артериальному давлению, окраске кожных покровов, видимых слизистых оболочек.

При ведении родов определяют *состояние матки и родовых путей*.

При наружном акушерском исследовании и пальпации матки обращают внимание на ее консистенцию, локальную болезненность, состояние круглых маточных связок, нижнего сегмента, расположение контракционного кольца над лонным сочленением. По мере раскрытия шейки матки контракционное кольцо постепенно поднимается над лонным сочленением в результате растяжения нижнего сегмента. Раскрытие шейки матки соответствует расположению контракционного кольца над лоном: при раскрытии шейки матки на 2 см контракционное кольцо поднимается на 2 см и т.д. При полном раскрытии шейки контракционное кольцо расположено на 8-10 см выше лонного сочленения.

Важное значение для оценки родовой деятельности имеет влагалищное исследование. Его производят при:

- первом осмотре роженицы;
- излитии околоплодных вод;
- отклонении родовой деятельности от нормы;
- перед началом родоактивации и через каждые 2 ч ее проведения;
- показаниях к экстренному родоразрешению со стороны матери или плода.

При влагалищном исследовании оценивают:

- состояние тканей влагалища;

- степень раскрытия шейки матки;
- наличие или отсутствие плодного пузыря;
- характер и продвижение предлежащей части на основании определения отношения ее к плоскостям малого таза.

Исследуя ткани влагалища и наружных половых органов, обращают внимание на варикозные узлы, рубцы после старых разрывов или перинео- и эпизиотомий, высоту промежности, состояние мышц тазового дна (упругие, дряблые), вместимость влагалища, перегородки в нем.

Шейка матки может быть сохранена, укорочена, сглажена. Раскрытие шейки матки оценивают в сантиметрах. Края шейки могут быть толстыми, тонкими, мягкими, растяжимыми или ригидными.

После оценки состояния шейки матки определяют наличие или отсутствие плодного пузыря. Если он цел, следует определить его напряжение во время схватки и паузы. Чрезмерное напряжение пузыря даже в промежутках между схватками свидетельствует о многоводии. На маловодие указывает уплощение плодного пузыря. При резко выраженном маловодии создается впечатление натянутости его на головку. Плоский плодный пузырь может задерживать течение родов. При излитии околоплодных вод обращают внимание на их цвет и количество. В норме околоплодные воды светлые или слегка мутноватые из-за присутствия сыровидной смазки, пушковых волос и эпидермиса плода. Примесь мекония в околоплодных водах свидетельствует о гипоксии плода, крови - об отслойке плаценты, разрывах сосудов пуповины, краев шейки матки и др.

Вслед за характеристикой плодного пузыря выясняют предлежащую часть плода путем определения опознавательных пунктов на ней.

При головном предлежании пальпируются швы и роднички. По расположению стреловидного шва, большого и малого родничков выявляют позицию, вид позиции, вставление (синклитическое, аксинклитическое), момент механизма родов (сгибание, разгибание).

При влагалищном исследовании определяют расположение головки в малом тазу. Определение места расположения головки является одной из основных задач при ведении родов.

О расположении головки судят по отношению ее размеров к плоскостям малого таза.

При ведении родов различают следующее расположение головки:

- подвижная над входом в малый таз;
- прижата к входу в малый таз;
- малым сегментом во входе в малый таз;
- большим сегментом во входе в малый таз;
- в широкой части малого таза;
- в узкой части малого таза;
- в выходе малого таза.

Расположение головки и определяемые при этом ориентиры приведены в табл. 9.1 и на рис. 9.18.

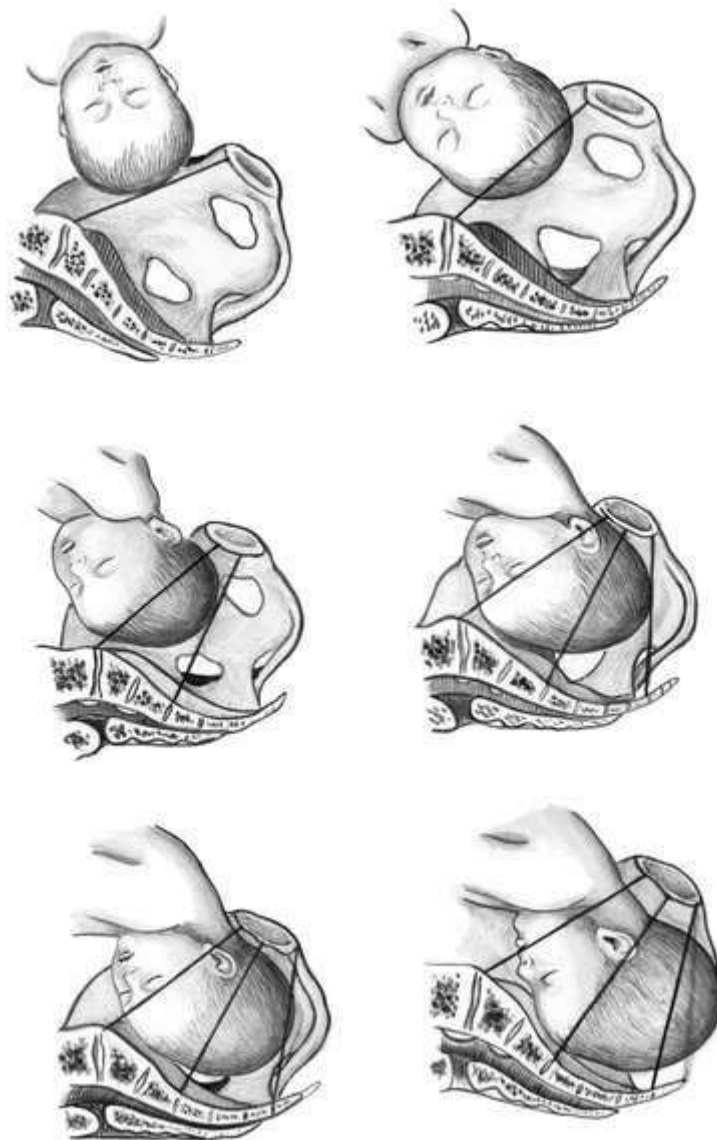


Рис. 9.18. Расположение головки к плоскостям малого таза: А - головка плода над входом в малый таз; Б - головка плода малым сегментом во входе в малый таз; В - головка плода большим сегментом во входе в малый таз; Г - головка плода в широкой части полости малого таза; Д - головка плода в узкой части полости малого таза; Е - головка плода в выходе малого таза

Таблица 9.1. Расположение головки и акушерское исследование

Расположение головки	Наружное акушерское исследование, осмотр	Опознавательные пункты при влагалищном исследовании
Подвижна над входом в малый таз	Свободное перемещение головки	Безымянная линия, мыс, крестец, лонное сочленение
Прижата ко входу в малый таз (большая часть над входом)	Головка неподвижна	Мыс, крестец, лонное сочленение
Малым сегментом во входе в малый таз (малый сегмент ниже плоскости входа в малый таз)	IV прием: концы пальцев сходятся, ладони расходятся	Крестцовая впадина, лонное сочленение

Большим сегментом во входе в малый таз (плоскость большого сегмента совпадает с плоскостью входа в малый таз)	IV прием: концы пальцев расходятся, ладони расположены параллельно	Нижние 2/3 лонного сочленения, крестцовая впадина, седалищные ости
В широкой части малого таза (плоскость большого сегмента совпадает с плоскостью широкой части)	Головка над плоскостью входа в малый таз не определяется	Нижняя треть лонного сочленения, IV и V крестцовые позвонки, седалищные ости
В узкой части малого таза (плоскость большого сегмента совпадает с плоскостью узкой части)	Головка над входом в малый таз не определяется, врезывание	Седалищные ости определяются с трудом или не определяются
В выходе малого таза (плоскость большого сегмента совпадает с плоскостью выхода)	Головка врезалась	

Американская школа определяет отношение предлежащей части плода к плоскостям малого таза во время ее продвижения по родовым путям, используя понятие "уровень малого таза". Выделяют следующие уровни:

- плоскость, проходящая через седалищные ости, - уровень 0;
- плоскости, проходящие на 1, 2 и 3 см выше уровня 0, обозначают соответственно как уровни -1, -2, -3;
- плоскости, расположенные на 1, 2 и 3 см ниже уровня 0, обозначают соответственно как уровни +1, +2, +3. При уровне +3 предлежащая часть расположена на промежности.

Сократительную способность матки отражают тонус матки, интенсивность схваток, их продолжительность и частота.

Для более объективного определения сократительной активности матки лучше осуществлять графическую запись схваток - токографию. Возможно одновременная запись схваток и сердцебиения плода - кардиотокография (рис. 9.19), позволяющая оценить реакцию плода на схватку.

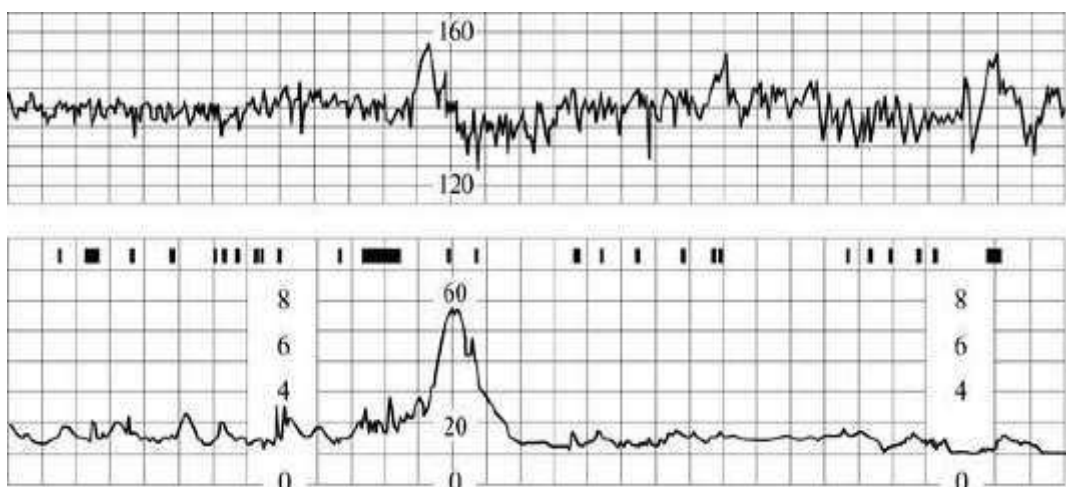


Рис. 9.19. Кардиотокограмма плода в первом периоде родов

Для оценки сокращений используют следующую международную номенклатуру.

Тонус матки (в миллиметрах ртутного столба) - самое низкое давление внутри матки, регистрируемое между двумя сокращениями. В I периоде родов оно не превышает 10-12 мм рт. ст.

Интенсивность - максимальное внутриматочное давление во время схватки. В первом периоде родов увеличивается с 25 до 50 мм рт. ст.

Частота сокращений - число сокращений за 10 мин, в активной фазе родов составляет около 4.

Активность матки - интенсивность, умноженная на частоту сокращения, в активной фазе родов равна 200-240 ЕМ (единицы Монтевидео).

Для объективной оценки родовой деятельности в родах целесообразно ведение партограммы. Учитывая ее стандартные значения (см. рис. 9.15), устанавливают отклонения от нормальной родовой деятельности.

Состояние плода можно определить при аускультации и кардиотокографии. Аускультацию с помощью акушерского стетоскопа в период раскрытия при ненарушенном плодном пузыре производят через каждые 15-20 мин, а после излития околоплодных вод - через 5-10 мин. Необходимо также подсчитывать сердечные сокращения плода. При аускультации обращают внимание на частоту, ритм и звучность сердечных тонов. В норме при выслушивании ЧСС составляет 140 ± 10 в минуту.

Широкое распространение получил метод мониторингового наблюдения за сердечной деятельностью плода в процессе родов (см. главу 6 "Методы обследования в акушерстве и перинатологии").

После осмотра и исследования выставляется диагноз, в котором в последовательном порядке отражаются:

- срок беременности;
- предлежание плода;
- позиция, вид позиции;
- период родов;
- осложнения родов и беременности;
- осложнения у плода;
- экстрагенитальные заболевания.

Ведение родов в период изгнания. Второй период родов - самый ответственный для матери и плода. У матери осложнения могут быть обусловлены напряжением сердечно-сосудистой и дыхательной систем, возможностью их декомпенсации, особенно во время потуг.

У плода возможны осложнения в результате:

- сдавления головки костями таза;
- повышения внутричерепного давления;
- нарушения маточно-плацентарного кровообращения при сокращении матки во время потуг.

Во втором периоде родов следует осуществлять контроль за:

- состоянием роженицы и плода;
- силой, частотой, продолжительностью потуг;
- продвижением плода по родовому каналу;

- состоянием матки.

У роженицы подсчитывают пульс и частоту дыхания, измеряют АД. При необходимости проводят мониторинг функции сердечно-сосудистой системы.

У плода выслушивают или постоянно регистрируют ЧСС, определяют показатели кислотно-щелочного состояния (КОС) и напряжения кислорода (рО₂) в крови предлежащей части (метод Залинга - см. главу 6 "Методы обследования в акушерстве и перинатологии").

Во время кардиомониторирования в период изгнания при головном предлежании базальная ЧСС составляет 110-170 в минуту. Ритм сердечных сокращений остается правильным.

При прохождении головки через узкую часть полости малого таза и повышении внутричерепного давления после схваток возможны децелерации. Во время потуг чаще регистрируются ранние децелерации или U-образной формы до 80 в минуту или V-образной - до 75-85 в минуту (рис. 9.20). Возможны кратковременные акцелерации до 180 в минуту.

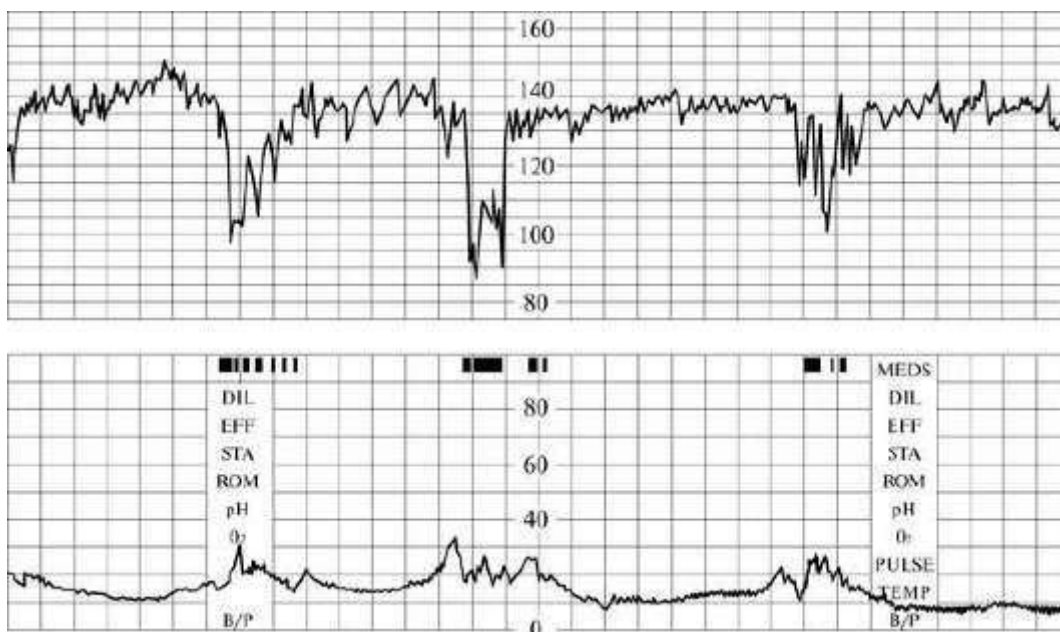


Рис. 9.20. Кардиотокограмма плода во втором периоде родов

Оценка сократительной активности матки и эффективности потуг. Объективную оценку сокращений мышц матки можно получить при токографии. Тонус матки во втором периоде родов повышается и составляет 16-25 мм рт. ст. Сокращения матки усиливаются в результате сокращения поперечно-полосатой мускулатуры и составляют 90-110 мм рт. ст.

Продолжительность потуг составляет около 90-100 с, интервал между ними - 2-3 мин.

Обеспечивают контроль продвижения головки по родовым путям в зависимости от интенсивности потуг и соответствия размеров головки размерам таза.

О продвижении и местонахождении головки судят, определяя ее ориентиры при наружном акушерском и влагалищном исследовании (см. табл. 9.1). Используется также метод Пискачека: пальцами правой руки надавливают на ткани в области латерального края большой половой губы до "встречи" с головкой плода. Симптом Пискачека является положительным, если нижний полюс головки доходит до узкой части полости малого таза. При большой родовой опухоли можно получить ложноположительный результат.

Если во втором периоде родов головка долго находится в одной плоскости, то возможно сдавление мягких тканей родовых путей, мочевого пузыря, прямой кишки, в результате чего в последующем не исключены влагалищно-пузырные, влагалищно-прямокишечные свищи. Стояние головки в одной плоскости в течение 2 ч и более является показанием к родоразрешению.

Во втором периоде обязателен *контроль состояния матки*, в частности ее нижнего сегмента, круглых маточных связок, наружных половых органов, выделений из влагалища.

При осмотре и пальпации матки определяют ее напряжение во время потуг, истончение или болезненность нижнего маточного сегмента. О перерастяжении сегмента судят по расположению контракционного кольца. Высота расположения контракционного кольца над лоном соответствует степени раскрытия шейки матки. Перерастяжение нижнего маточного сегмента и постоянное напряжение круглых маточных связок являются признаками клинически узкого таза, или угрозы разрыва матки.

О возможном препятствии для прохождения головки свидетельствует также отек наружных половых органов, указывающий на сдавление мягких тканей родовых путей.

Серьезным симптомом в родах являются кровяные выделения, которые могут свидетельствовать как о повреждении шейки матки при ее раскрытии, разрывах влагалища, вульвы, так и о преждевременной отслойке нормально и низко расположенной плаценты, разрывах сосудов пуповины, особенно при ее оболочечном прикреплении.

Во втором периоде при прохождении плода через вульварное кольцо оказывают *ручное пособие* для профилактики разрыва промежности и травм головки плода. Пособие заключается в регулировании потуг и защите промежности. Потуги у роженицы появляются, как правило, когда головка занимает крестцовую впадину. В это время следует руководить пациенткой. Во время схватки рекомендуют глубокие вдохи, чтобы головка продвигалась самостоятельно. Предложение тужиться раньше этого времени может приводить к нарастанию родовой опухоли и повышению внутричерепного давления у плода. Потуги разрешаются, когда головка врезывается. У первородящих врезывание продолжается до 20 мин, у повторнородящих - до 10 мин.

К акушерскому пособию следует приступать во время прорезывания головки.

В большинстве родильных домов женщина рождает лежа на спине на специальном столе. Роженица держится за края кровати или специальные приспособления. Ноги, согнутые в коленях и тазобедренных суставах, упираются в приспособления. За время сокращения матки роженица обычно успевает потужиться трижды. Она должна глубоко вдохнуть и напрячь брюшной пресс.

Акушерское пособие складывается из четырех моментов.

Первый момент - профилактика преждевременного разгибания головки (рис. 9.21, а).

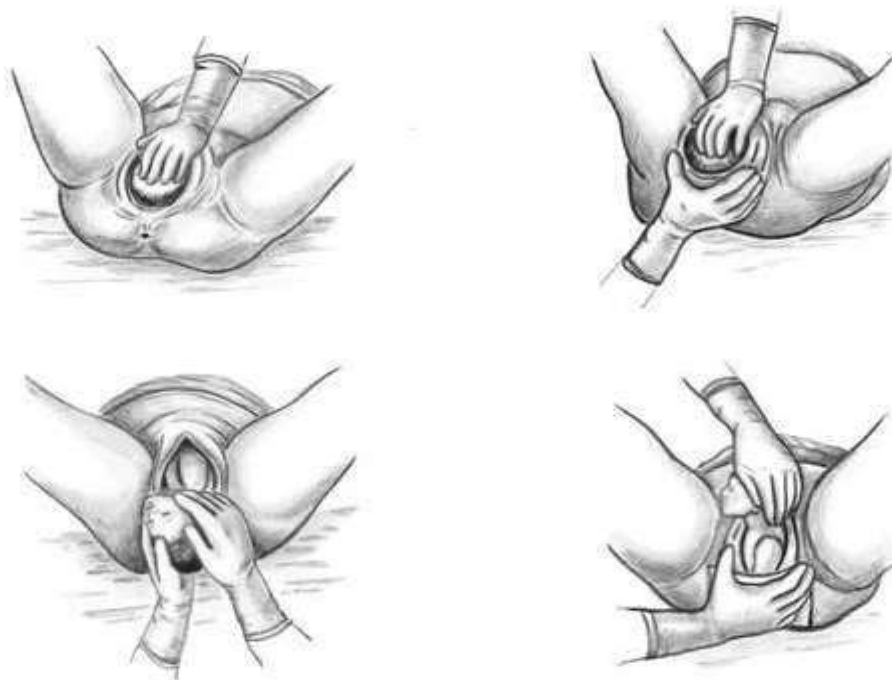


Рис. 9.21. Ручное пособие при головном предлежании. А - препятствие преждевременному разгибанию головки; Б - уменьшение натяжения тканей промежности ("защита" промежности); В - выведение плечика и плечевой кости; Г - рождение заднего плечика

Головка должна проходить через вульварное кольцо в согнутом положении окружностью вокруг малого косога размера (32 см). При преждевременном разгибании она проходит большей окружностью. Для профилактики преждевременного разгибания головки акушерка кладет левую руку на лонное сочленение и прорезывающуюся головку, осторожно задерживая ее разгибание и быстрое продвижение по родовому каналу.

Второй момент (рис. 9.21, б) - уменьшение напряжения тканей промежности. Одновременно с задержкой преждевременного разгибания головки необходимо уменьшить силу циркуляторно давящих на нее мягких тканей тазового дна и сделать их более податливыми в результате "заимствования" из области половых губ. Ладонь правой руки кладут на промежность таким образом, чтобы четыре пальца плотно прилегали к области левой, а максимально отведенный палец - к области правой половой губы. Складка между большим и указательным пальцами располагается над ладьевидной ямкой промежности. Осторожно надавливая концами всех пальцев на мягкие ткани вдоль больших половых губ, низводят их книзу, к промежности, уменьшая при этом ее напряжение. Одновременно ладонь правой руки осторожно придавливает к прорезывающейся головке ткани промежности, поддерживая их. Благодаря этим манипуляциям уменьшается напряжение тканей промежности; в них сохраняется нормальное кровообращение, что повышает сопротивляемость разрывам.

Третий момент - выведение головки. В этот момент важным является регулирование потуг. Опасность разрыва промежности и чрезмерное сдавление головки сильно возрастают, когда она вставляется в вульварное кольцо теменными буграми. Роженица испытывает в это время непреодолимое желание тужиться. Однако быстрое продвижение головки может привести к разрывам тканей промежности и травме головки. Не менее опасно, если продвижение головки затягивается или приостанавливается из-за прекращения потуг, в результате чего головка долго подвергается сжатию натянутыми тканями промежности.

После того как головка установилась теменными буграми в половой щели, а подзатылочная ямка подошла под лонное сочленение, желательнее осуществлять выведение головки вне потуг. Для этого роженице во время потуг предлагают глубоко и часто дышать открытым ртом. В таком состоянии тужиться невозможно. Одновременно обеими руками задерживают продвижение головки до окончания потуги. После окончания потуги правой рукой соскальзывающими движениями снимают ткани с личика плода.левой рукой в это время медленно поднимают головку кпереди, разгибая ее. При необходимости роженице предлагают произвольно потужиться с силой, достаточной для полного выведения головки из половой щели.

Четвертый момент (рис. 9.21, в, г) - освобождение плечевого пояса и рождение туловища плода. После рождения головки совершается последний момент механизма родов - внутренний поворот плечиков и наружный поворот головки. Для этого роженице предлагают потужиться. Во время потуги головка поворачивается лицом к правому бедру при первой позиции или к левому бедру при второй позиции. При этом возможно самостоятельное рождение плечиков. Если этого не происходит, то ладонями захватывают головку за височно-щечные области и осуществляют тракцию кзади до тех пор, пока треть плечика, обращенного кпереди, не подойдет под лонное сочленение. После того как плечико подведено под лоно, левой рукой захватывают головку, приподнимая ее вверх, а правой рукой сдвигают ткани промежности с плечика, обращенного кзади, выводя его (рис. 9.21). После рождения плечевого пояса в подмышечные впадины со стороны спинки вводят указательные пальцы обеих рук, а туловище приподнимают кпереди, соответственно проводной оси таза. Это способствует быстрому рождению плода. Плечевой пояс следует освободить очень осторожно, не растягивая чрезмерно шейный отдел позвоночника плода, поскольку при этом возможны травмы этого отдела. Нельзя также первой выводить переднюю ручку из-под лонного сочленения, поскольку возможен перелом ручки или ключицы.

Если возникает угроза разрыва промежности, производят ее рассечение по средней линии промежности - перинеотомию (рис. 9.22) или чаще срединную эпизиотомию (см. рис. 9.22), так как резаная рана с ровными краями заживает лучше, чем рваная рана с разможженными краями. Перинеотомия может производиться и в интересах плода - для предупреждения внутричерепной травмы при неподатливой промежности.

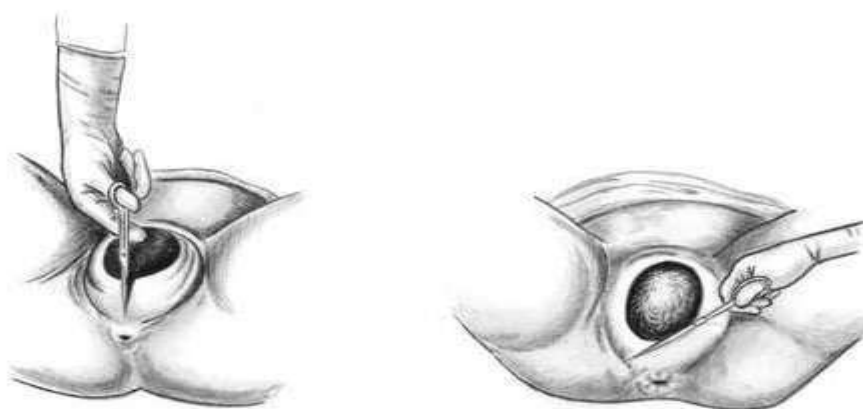


Рис. 9.22. Разрез тканей промежности при угрозе их разрыва. А - перинеотомия; Б - срединнолатеральная эпизиотомия

Таблица 9.2. Оценка состояния новорожденного по шкале Апгар

Признак	0 баллов	1 балл	2 балла
Сердцебиение	Отсутствует	Менее 100 в минуту	100-140 в минуту
Дыхание	Отсутствует	Редкие, единичные дыхательные движения	Хорошее, крик
Рефлекторная возбудимость	Нет реакции на раздражение подошв	Появляются гримаса или движения	Движения, громкий крик
Мышечный тонус	Отсутствует	Снижен	Активные движения
Окраска кожи	Белая или резко цианотичная	Розовая, конечности синие	Розовая

Если после рождения головки вокруг шеи плода видна петля пуповины, то ее следует снять через головку. При невозможности сделать это, особенно если пуповина натягивается и сдерживает движение плода, ее рассекают между двумя зажимами и быстро извлекают туловище. Состояние ребенка оценивают по шкале Апгар через 1 и 5 мин после рождения. Об удовлетворительном состоянии плода свидетельствует оценка 8-10 баллов. После рождения ребенка мочевой пузырь матери опорожняют при помощи катетера.

ПЕРВИЧНАЯ ОБРАБОТКА НОВОРОЖДЕННОГО

При первичном туалете новорожденного в акушерском стационаре проводят профилактику внутриутробных инфекций.

Перед обработкой новорожденного акушерка моет и обрабатывает руки, надевает стерильные маску и перчатки. Для первичной обработки новорожденного применяют стерильный индивидуальный комплект, в который входит стерильный индивидуальный набор для обработки пуповины со скобками.

Ребенка помещают на стерильный, согретый и покрытый стерильной пленкой лоток между согнутыми и разведенными ногами матери на одном с ней уровне. Ребенка обтирают стерильными салфетками.

После рождения для профилактики гонобленнореи протирают веки от наружного угла к внутреннему сухим ватным тампоном. Затем приподнимают верхнее и нижнее веко, слегка оттягивая верхнее вверх, а нижнее вниз, капают на слизистую оболочку нижней переходной складки 1 каплю 30% раствора сульфацила натрия (альбуцид). Растворы для обработки глаз меняют ежедневно. Такая профилактика проводится как во время первичного туалета новорожденного, так и повторно, через 2 ч.

Пуповину обрабатывают 0,5% раствором хлоргексидина глюконата в 70% этиловом спирте. После прекращения пульсации, отступив 10 см от пупочного кольца, на нее накладывают зажим. Второй зажим накладывают, отступив 2 см от первого. Участок между зажимами обрабатывают повторно, после чего пуповину пересекают. Ребенка помещают в стерильных пленках на пеленальный столик, обогреваемый сверху специальной лампой, где его осматривает неонатолог.

Перед обработкой пуповины акушерка повторно тщательно обрабатывает, моет, протирает спиртом руки, надевает стерильные перчатки и стерильную маску. Остаток пуповины со стороны ребенка протирают стерильным тампоном, смоченным в 0,5%

растворе хлоргексидина глюконата в 70% этиловом спирте, затем пуповину отжимают между большим и указательным пальцами. В специальные стерильные щипцы вкладывают стерильную металлическую скобку Роговина и накладывают ее на пуповину, отступив 0,5 см от кожного края пупочного кольца. Щипцы со скобкой смыкают до их защемления. Остаток пуповины отрезают на 0,5-0,7 см выше края скобки. Пупочную рану обрабатывают раствором 5% калия перманганата или 0,5% раствором хлоргексидина глюконата в 70% этиловом спирте. После наложения скобки на пуповину можно положить пленкообразующие препараты.

Пуповину отсекают стерильными ножницами на 2-2,5 см от лигатуры. Культю пуповины завязывают стерильной марлевой салфеткой.

Кожные покровы новорожденного обрабатывают стерильным ватным тампоном или одноразовой бумажной салфеткой, смоченной стерильным растительным или вазелиновым маслом из флакона разового пользования. Удаляют сыровидную смазку, остатки крови.

После первичной обработки измеряют рост ребенка, размеры головки и плечиков, массу тела. На ручки надевают браслеты, на которых написаны фамилия, имя и отчество матери, номер истории родов, пол ребенка, дата рождения. Затем ребенка заворачивают в стерильные пеленки и одеяло.

В родильном зале в течение первого получаса после рождения в отсутствие противопоказаний, связанных с осложнениями родов (асфиксия, крупный плод и т.д.), целесообразно прикладывать новорожденного к груди матери. Раннее прикладывание к груди и грудное вскармливание способствуют более быстрому становлению нормальной микрофлоры кишечника, повышению неспецифической защиты организма новорожденного, становлению лактации и сокращению матки у матери. Затем ребенка передают под наблюдение неонатолога.

ВЕДЕНИЕ ПОСЛЕДОВОГО ПЕРИОДА

В настоящее время принята выжидательная тактика ведения третьего периода, поскольку несвоевременные вмешательства, пальпация матки могут нарушить процессы отделения плаценты и образования ретроплацентарной гематомы.

Осуществляется контроль:

- *общего состояния*: цвет кожных покровов, ориентация и реакция на окружающую обстановку;

- *показателей гемодинамики*: пульс, артериальное давление в пределах физиологической нормы;

- *количества выделяемой крови* - кровопотеря 300-500 мл (0,5% массы тела) считается физиологической;

- *признаков отделения плаценты*.

Наиболее часто в практике используются следующие признаки отделения плаценты от стенки матки.

Признак Шредера. Если плацента отделилась и опустилась в нижний сегмент или во влагалище, дно матки поднимается вверх и располагается выше и вправо от пупка; матка приобретает форму песочных часов.

Признак Чукалова-Кюстнера. При надавливании ребром кисти руки на надлобковую область при отделившейся плаценте матка приподнимается вверх, пуповина не втягивается во влагалище, а наоборот, еще больше выходит наружу (рис. 9.23).

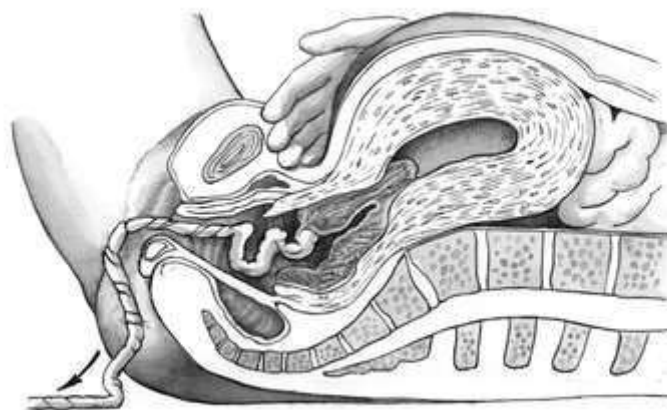
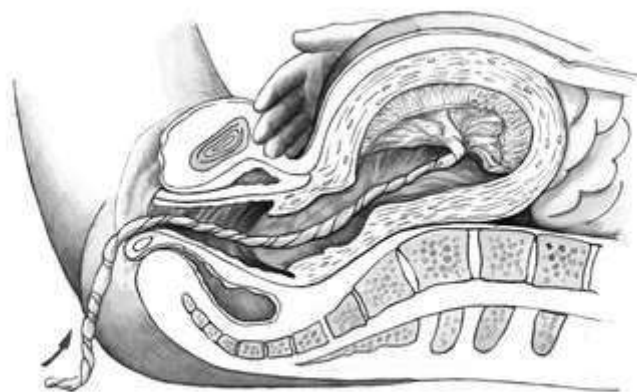


Рис 9.23. Признак отделения плаценты Чукалова - Кюстнера. А - плацента не отделилась; Б - плацента отделилась

Признак Альфельда. Лигатура, наложенная на пуповину у половой щели роженицы, при отделившейся плаценте опускается на 8-10 см ниже от вульварного кольца.

При отсутствии кровотечения к определению признаков отделения плаценты приступают через 15-20 мин после рождения ребенка.

Установив признаки отделения плаценты, способствуют рождению отделившегося последа *наружными методами выделения*.

К методам наружного выделения последа относятся следующие.

Способ Абуладзе. После опорожнения мочевого пузыря переднюю брюшную стенку захватывают обеими руками в складку (рис. 9.24). После этого роженице предлагают потужиться. Отделившийся послед при этом рождается в результате повышения внутрибрюшного давления.

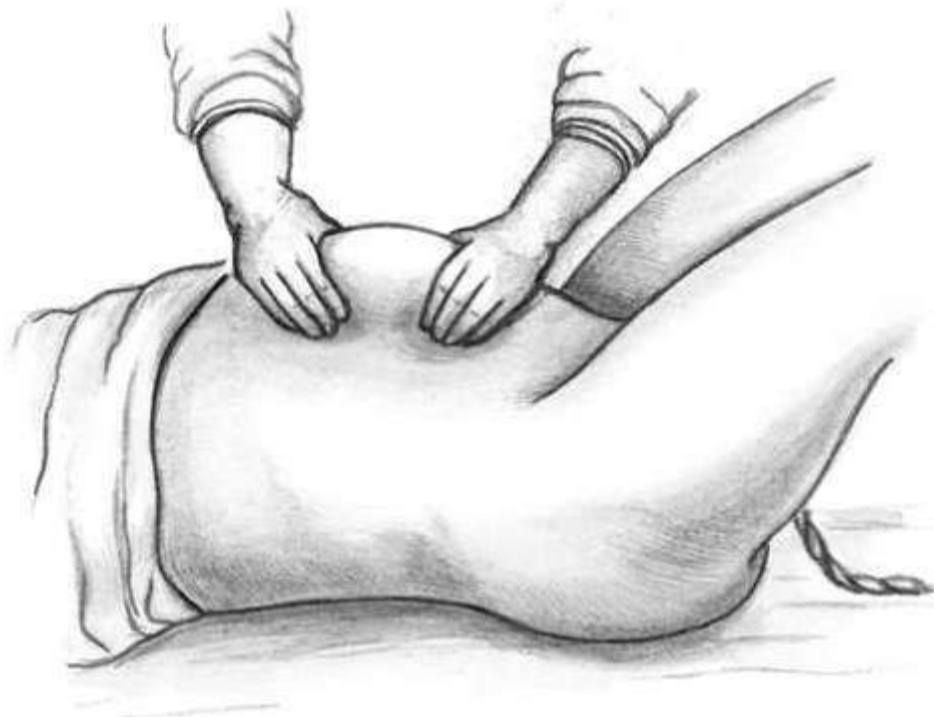

Рис 9.24. Выделение отделившегося последа по Абуладзе

Способ Крете-Лазаревича (рис. 9.25):

- опорожняют мочевой пузырь катетером;
- приводят дно матки в срединное положение;
- производят легкое поглаживание (не массаж!) матки в целях ее сокращения;
- обхватывают дно матки кистью той руки, которой акушер лучше владеет, с таким расчетом, чтобы ладонные поверхности ее четырех пальцев располагались на задней стенке матки, ладонь - на самом дне матки, а большой палец - на ее передней стенке;
- одновременно надавливают на матку всей кистью в двух перекрещивающихся направлениях (пальцами - спереди назад, ладонью - сверху вниз) в направлении к лобку до тех пор, пока послед не родится.

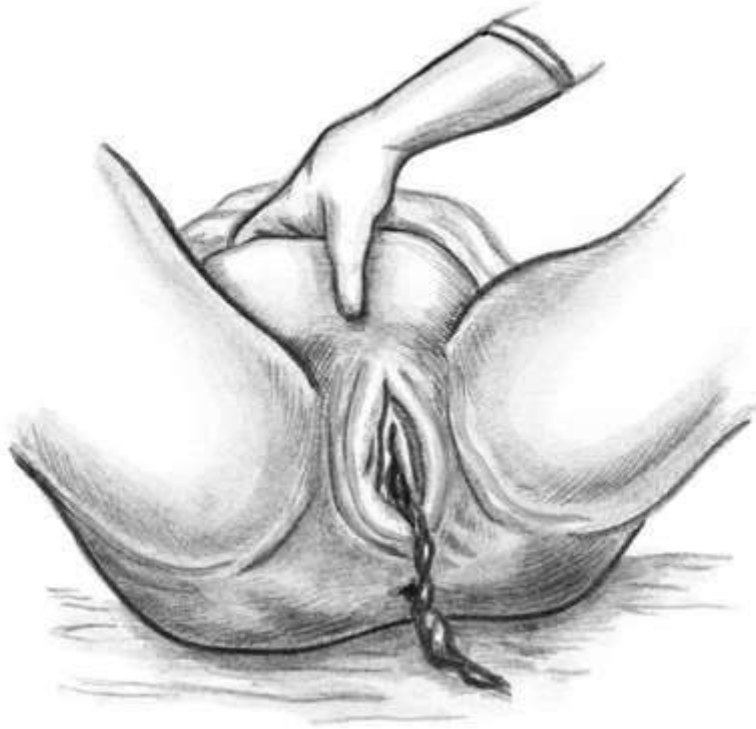

Рис 9.25. Выделение отделившегося последа по Креде-Лазаревичу

Способ Креде-Лазаревича применяют без наркоза. Наркоз необходим лишь тогда, когда предполагают, что отделившийся послед задерживается в матке вследствие спастического сокращения маточного зева.

При отсутствии признаков отделения плаценты применяют ручное отделение плаценты и выделение последа (см. главу 26. "Патология послеродового периода. Кровотечения в раннем послеродовом периоде"). Аналогичная операция производится также при продолжении послеродового периода более 30 мин, даже при отсутствии кровотечения.

Если после рождения плаценты оболочки задержались в матке, то для их удаления родившуюся плаценту берут в руки и, медленно вращая, закручивают оболочки в канатик (рис. 9.26). В результате этого оболочки осторожно отделяются от стенок матки и выделяются вслед за плацентой. Оболочки можно удалить и следующим приемом: после рождения плаценты роженице предлагают поднять таз вверх, опираясь на ступни. Плацента в силу тяжести потянет за собой оболочки, которые отслоятся от матки и выделятся наружу (рис. 9.26).

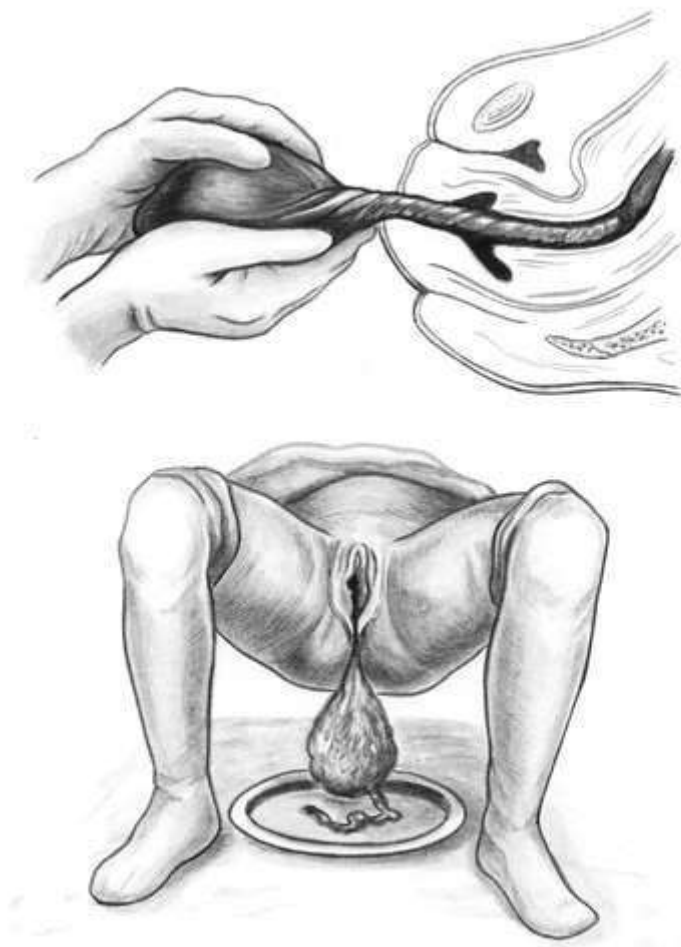


Рис. 9.26. Способы выделения задержавшихся в матке оболочек. А - скручивание в канатик; Б - способ Гентера

После удаления последа необходим тщательный осмотр плаценты и оболочек, места прикрепления пуповины (рис. 9.27). Обращают внимание на дефект добавочных долек, о чем свидетельствуют дополнительные сосуды между оболочками. При дефекте плаценты или оболочек производится ручное обследование матки.

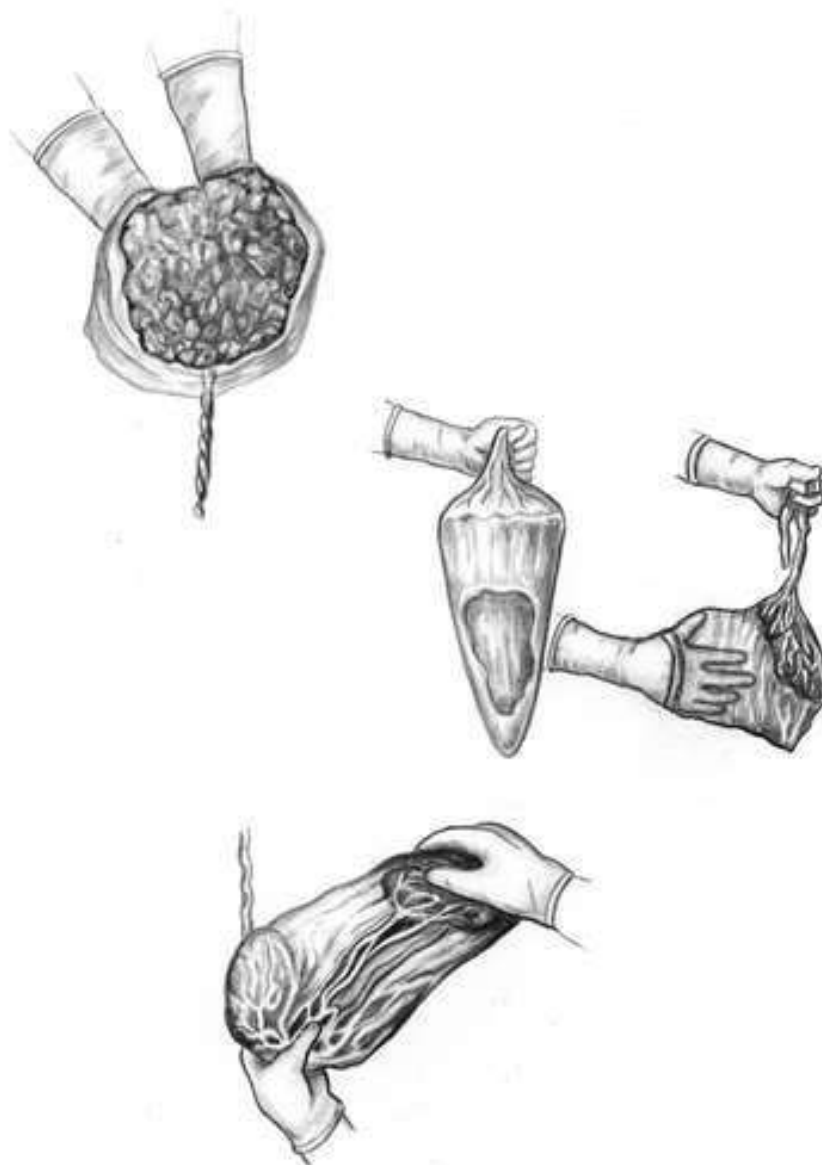


Рис. 9.27. Осмотр плаценты после рождения. А - осмотр материнской поверхности плаценты; Б - осмотр плодных оболочек; В - добавочная долька плаценты с сосудами, идущими к ней

После отделения последа и обработки наружных половых органов под обезболиванием приступают к осмотру шейки матки, влагалища, вульвы для выявления разрывов, которые ушивают.

В послеродовом периоде женщина нетранспортабельна.

После рождения последа женщина называется родильницей. В течение 2 ч она находится в родильном зале, где контролируют АД, пульс, состояние матки, количество выделяемой крови.

Кровопотерю измеряют гравидометрическим методом: кровь собирают в градуированную посуду, пеленки взвешивают.

Через 2 часа родильницу переводят в послеродовое отделение.

ОБЕЗБОЛИВАНИЕ РОДОВ

Роды, как правило, сопровождаются болевыми ощущениями.

Выраженная болевая реакция во время родов вызывает возбуждение, состояние тревоги у роженицы. Высвобождение эндогенных катехоламинов при этом, изменяет функцию жизненно важных систем, в первую очередь сердечно-сосудистой и дыхательной: появляется тахикардия, увеличивается сердечный выброс, повышается артериальное и венозное давление, общее периферическое сопротивление. Одновременно с изменениями сердечнососудистой системы нарушается дыхание, в результате чего развивается тахипноэ, снижается дыхательный объем и повышается минутный объем дыхания, что ведет к гипервентиляции. Указанные изменения могут приводить к гипоксии и нарушению маточно-плацентарного кровообращения с возможным развитием гипоксии плода.

Неадекватное восприятие боли во время родов может явиться причиной как слабости родовой деятельности, так и дискоординации ее. Неадекватное поведение и мышечная активность пациентки сопровождается повышенным потреблением кислорода, развитием ацидоза у плода.

Боль во время родов обусловлена:

В I периоде:

- раскрытием шейки матки;
- ишемией миометрия во время сокращения матки;
- натяжением связок матки;
- растяжением тканей нижнего маточного сегмента.

Во II периоде:

- давлением предлежащей части плода на мягкие ткани и костное кольцо малого таза;
- перерастяжением мышц промежности.

Во время родов биохимические и механические изменения, в матке, ее связочном аппарате с накоплением в тканях калия, серотонина, брадикинина, простагландинов, лейкотриенов трансформируются в электрическую активность в окончаниях чувствительных нервов. В последующем импульсы передаются по задним корешкам спино-мозговых нервов T₁₁-S₄ в спинной мозг, в стволую часть головного мозга, ретикулярную формацию и таламус, кору головного мозга в область таламо-кортикальной проекции, где создается конечное субъективное эмоциональное ощущение, воспринимаемое как боль. С учетом отрицательного влияния боли на процесс родов показано обезболивание.

К обезболиванию родов предъявляются следующие требования: безопасность метода обезболивания для матери и плода; отсутствие угнетающего действия обезболивающих средств на родовую деятельность; сохранение сознания роженицы и способность ее активно участвовать в родовом акте. Важным является простота и доступность методов обезболивания родов для родовспомогательных учреждений любого типа.

Для обезболивания родов в современном акушерстве применяются:

- психопрофилактическая подготовка во время беременности;
- акупунктура;
- гипноз;

- гомеопатические препараты;
- гидротерапия;
- системные наркотики и анальгетики;
- ингаляционная анестезия;
- регионарная анестезия.

Психопрофилактическая подготовка во время беременности проводится в женской консультации. На занятиях беременная получает знания о родах и необходимом поведении во время их. Роженицам, прошедшим психопрофилактическую подготовку требуется меньшая доза лекарственных препаратов в родах.

Методы обезболивания с использованием акупунктуры, гипноза, гомеопатических препаратов требуют специалиста, подготовленного в этой области, поэтому широкого распространения не получили.

Для применения гидротерапии в родильном зале необходимо наличие специальных ванн. Если они имеются, тогда роженица может находиться в ней по грудь в воде в I периоде родов. В воде роды проходят легче, менее болезненно. Тепло воды уменьшает секрецию адреналина и расслабляет мышцы. Вода может также способствовать появлению L-волн в головном мозге, создающих состояние расслабления нервной системы, что способствует быстрому раскрытию шейки матки.

Из медикаментозных методов применяются седативные препараты, спазмолитики и наркотические анальгетики.

При назначении лекарственных препаратов следует помнить о возможном тормозящем влиянии некоторых из них на дыхательный центр плода. При наличии указанных свойств введение их прекращается за 2-3 часа до предполагаемого родоразрешения.

При нормальном течении родов, целом плодном пузыре в латентной фазе родов, как правило, схватки малоболезненные. Легко возбудимым пациенткам для снятия страха назначают седативные препараты.

В активной фазе родов, когда схватки становятся болезненными, используют лекарственные препараты и ингаляции анестетиков.

На первом этапе обезболивание начинается с применения спазмолитиков (Бускопан, ношпа, папаверин).

При отсутствии эффекта применяют анальгетики (морadol, фентанил, промедол). Возможны их следующие комбинации с седативными препаратами и спазмолитиками:

- 20 мг промедола + 10 мг седуксена + 40 мг ношпы;
- 2 мг морадолола + 10 мг седуксена + 40 мг ношпы.

Использование указанных препаратов обеспечивает обезболивание в течение 1,0-1,5 часов.

При ингаляционном методе обезболивания чаще всего используют закись азота в сочетании с кислородом. Применяют смесь, содержащую 50% закиси азота и 50% кислорода во время схватки. Роженица в преддверии предстоящей схватки начинает дышать указанной смесью с помощью маски, плотно прижимая ее к лицу. Закись азота, не комбулируясь, быстро выводится из организма.

Самым эффективным методом обезболивания родов является регионарная (эпидуральная) анестезия, которая позволяет варьировать степень обезболивания и может применяться на протяжении всех родов с минимальным воздействием на состояние плода и роженицы.

Выполнять регионарный блок предпочтительно в активную фазу родов при установившейся родовой деятельности со схватками силой 50-70 мм рт. ст, продолжительностью 1 минуту, через 3 минуты. Однако при выраженном болевом синдроме регионарную анальгезию можно начать и в пассивную фазу при открытии шейки матки 2-3 см.

Для обезболивания родов используется дробное введение или непрерывную инфузию препаратов в эпидуральное пространство.

С учетом иннервации матки и тканей промежности для обезболивания родов требуется создание регионарного блока протяженностью от S5 до T10.

Пункция эпидурального пространства производится в положении на боку или сидя, в зависимости от ситуации и предпочтения анестезиологов.

Предпочтительнее производить пункцию и введение катетера в следующие промежутки: L2 - L3, L3 - L4.

Для регионарной анестезии используют лидокаин 1-2% 8-10 мл, бупивакаин 0,125-0,1% 10-15 мл, ропивакаин 0,2% 10-15 мл.

Одним из последствий регионарной анестезии является моторный блок, когда пациентка не может активно занимать вертикальное положение и передвигаться. Для оценки моторной блокады используется шкала Bromage. При обезболивании родов желательна блокада Bromage 0-1, когда пациентка может поднимать и прямую, и согнутую ногу. Bromage 2-3, когда имеется полный блок или движения сохранены только в голеностопном суставе, не адекватно во время родов, поскольку способствует слабости родовой деятельности.

Оценка эффективности обезболивания производится при помощи визуальной аналоговой шкалы оценки боли - Visual Analogue Scale (VAS). VAS представляет из себя линейку длиной 100 мм, на которой 0 соответствует отсутствию боли, а 100 мм - максимально возможной боли. Пациентке предлагается оценить свои ощущения в этих пределах. Адекватным считается обезболивание, соответствующее 0-30 мм.

При правильном техническом выполнении регионарной анестезии ее влияние на родовую деятельность в I периоде родов минимально.

Во II периоде родов ослабление тонуса скелетной мускулатуры может вызвать удлинение родов за счет ослабления потуг, невозможности роженицы стоять у кровати, снижения тонуса мышц тазового дна. Помимо этого затрудняется внутренний поворот головки плода, что может привести к родам в заднем виде затылочного предлежания. Удлинение второго периода родов встречается при проведении регионарной анальгезии и до определенных пределов не приводит к ухудшению состояния плода и новорожденного. В связи с этим допустимая продолжительность второго периода родов при применении регионарной анальгезии может быть увеличена до 3 часов у первородящих и до 2 часов у повторнородящих. Регионарная анестезия не оказывает отрицательного влияния на плод.

ГЛАВА 10. ФИЗИОЛОГИЯ ПОСЛЕРОДОВОГО ПЕРИОДА

Послеродовой, или пуэрперальный, период начинается с момента окончания третьего периода родов и продолжается 6-8 нед. В послеродовом периоде происходит существенная перестройка деятельности организма женщины, в частности, обратное развитие (инволюция) тех изменений, которые были связаны с беременностью и родами. Исключение составляют молочные железы, функция которых активизируется и может продолжаться в течение года и дольше.

Некоторые анатомические изменения, связанные с беременностью и родами, остаются на всю жизнь: величина и формы молочных желез, щелевидная форма наружного зева шейки матки, складчатость влагалища.

Изменения в послеродовом периоде в большой мере обусловлены процессами в ЦНС и гормональной системе.

ИЗМЕНЕНИЯ В ОРГАНИЗМЕ РОДИЛЬНИЦЫ

Состояние ЦНС и гормональный статус. На смену гестационной доминанте, характерной для периода беременности, в ЦНС родильницы они связаны с пробуждением инстинкта материнства. Наступает преимущественное возбуждение в коре головного мозга, что нередко сопровождается лабильностью психики.

Наиболее существенные изменения в послеродовом периоде происходят в эндокринной системе: резко снижается уровень плацентарных гормонов, восстанавливается функция гипоталамо-гипофизарной системы. Для начала лактации имеют значение эстрогены, прогестерон и пролактин, в последующем - пролактин и окситоцин. После прекращения кормления или в связи со снижением экспрессии пролактина восстанавливается циклическая деятельность гипоталамо-гипофизарно-яичниковой системы и других желез внутренней секреции: щитовидной, надпочечников.

Интервал между родоразрешением и появлением овуляторных циклов составляет примерно 50 дней у не кормящих и более 100 дней - у кормящих родильниц.

Половые органы и молочные железы. После окончания родов быстро сокращается *тело матки*. В течение 14 сут после родов матка имеет шаровидную форму, несколько сплюснутую в передне-заднем направлении, ее дно расположено на 15-18 см выше лона. Толщина матки наибольшая в области дна и уменьшается по направлению к шейке. В полости матки находится небольшое количество крови. Шейка матки проходима для 2-3-х пальцев руки. Изнутри стенки матки складчаты, плацентарная площадка представляет собой шероховатую раневую поверхность с тромбами в области сосудов. На других участках матки могут быть остатки децидуальной оболочки и желез, из которых впоследствии регенерирует эндометрий.

Связочный аппарат матки после родов растянут, поэтому она легко смещается. При попытке выжать оставшуюся кровь матку легко можно сместить в полость малого таза, шейка при этом может достигать входа во влагалище. В течение 2 нед масса матки быстро уменьшается: после родов она составляет 1000 г, к концу 1-й недели - 500 г, к концу 2-й недели - 325 г, 3-й - 250 г, к концу послеродового периода - 50 г, т.е. достигает размеров небеременной матки. Масса матки в послеродовом периоде уменьшается из-за постоянного тонического сокращения мышечных волокон, что способствует снижению кровоснабжения и как следствие гипотрофии и даже атрофии отдельных волокон. Большая часть сосудов облитерируется.

Инволюция *шейки матки* происходит несколько медленнее, чем тела. Через 10-12 ч после родов начинает сокращаться внутренний его зев, диаметр уменьшается до 5-6 см. Наружный зев из-за тонкой мышечной стенки остается почти прежним. Канал шейки

матки в связи с этим имеет воронкообразную форму. Через сутки канал суживается. К 10-м суткам внутренний зев практически закрыт. Формирование наружного зева происходит медленнее, поэтому окончательное формирование шейки матки происходит к концу 13-й недели послеродового периода. Первоначальная форма наружного зева не восстанавливается вследствие перерастяжения и надрывов в боковых отделах во время родов. Маточный зев приобретает вид поперечной щели, шейка матки имеет цилиндрическую, а не коническую форму, как до родов.

Эпителизация внутренней поверхности матки заканчивается к концу 10-12-х суток, за исключением плацентарной площадки, заживление которой происходит к концу 3-й недели. Остатки децидуальной оболочки и сгустки крови под действием протеолитических ферментов отторгаются и расплавляются с 4-го по 10-й день послеродового периода.

В глубоких слоях внутренней поверхности матки, преимущественно в подэпителиальном слое, при микроскопии обнаруживают мелкоклеточную инфильтрацию, образующуюся на 2-4-й день после родов в виде грануляционного вала. Этот барьер предотвращает проникновение микроорганизмов в стенку матки; в ее полости они уничтожаются под действием протеолитических ферментов микрофагов, биологически активных веществ. В процессе инволюции матки мелкоклеточная инфильтрация постепенно исчезает.

Отделяемое из матки в послеродовом периоде называется лохиями (от греч. *lochía* - роды). В первые 2-3 дня после родов выделяются кровяные лохии (*lochía rubra*), с 3-4-го дня до конца 1-й недели лохии становятся серозно-сукровичными (*lochía serosa*), а с 10-го дня - желтовато-белого цвета с большой примесью лейкоцитов (*lochía alba*), к которым постепенно (с 3-й недели) примешивается слизь из шейечного канала. Лохии имеют щелочную реакцию и специфический (прелый) запах. На 5-6-й неделе выделения из матки прекращаются.

В *маточных трубах* в течение 2 нед уменьшается кровоток, исчезает отек, они приобретают исходное состояние.

Яичники, несколько увеличенные во время беременности, уменьшаются, в них обнаруживаются развивающиеся фолликулы на разных стадиях, но овуляция, как правило, во время кормления не происходит из-за тормозящего влияния пролактина. Однако возможность овуляции все-таки не исключена, как и наступление беременности во время кормления.

Просвет *влагалища* у первородящих, как правило, не возвращается к первоначальному состоянию, а остается шире; складки на стенках влагалища выражены слабее. В первые недели послеродового периода вместимость влагалища сокращается. Отечность, гиперемия, ссадины влагалища исчезают. От девственной плевы остаются сосочки (*carunculae myrtiformis*).

Связочный аппарат матки восстанавливается в основном к концу 3-й недели после родов.

Мышцы промежности, если они не травмированы, начинают восстанавливать свою функцию уже в первые дни и приобретают обычный тонус к 10-12-му дню послеродового периода.

Брюшная стенка долго остается расслабленной в результате перерастяжения и расхождения мышц передней брюшной стенки, особенно около пупка. Расхождение мышц, особенно у повторнородящих, может сохраняться на всю жизнь.

Молочные железы. Подготовка молочной железы к лактации происходит во время беременности под влиянием эстрогенов, прогестерона, пролактина, хорионического

гонадотропина, что приводит к гиперплазии железистых долек, развитию протоков и концевых альвеол. В молочной железе увеличивается кровоток. После родов альвеолярные клетки желез под воздействием выделяющегося пролактина сначала продуцируют молозиво, а затем молоко.

В течение первых 2-3 сут после родов начинается лактогенез - секреция грудного молока. Выделение грудного молока по протокам через сосок происходит, во-первых, за счет окситоцина, выделяемого задней долей гипофиза и вызывающего сокращение окружающих проток миоэпителиальных клеток, а во-вторых, в результате рефлекторного воздействия сосания. Чем лучше опорожняется молочная железа, тем интенсивнее лактогенез. Ввиду этого особое значение имеет регулярное кормление ребенка или опорожнение молочной железы с помощью молокоотсоса через определенные промежутки времени. При кормлении ребенка поочередно прикладывают к каждой молочной железе. При недостаточном количестве молока рекомендуется в течение каждого кормления прикладывать ребенка к обоим молочным железам.

Большое значение для инициации деятельности молочных желез имеет прикладывание ребенка к груди в течение первых 30 мин после рождения или извлечения путем кесарева сечения, если оно производится под эпидуральной анестезией.

Прекращение лактации приводит к обратному развитию молочной железы, хотя полного восстановления ее формы и тонуса не происходит.

Состав молозива и грудного молока. В течение 2-3 дней секрет молочных желез представляет собой *молозиво (colostrums)*. Молозиво - густая жидкость желтоватого цвета, появляющаяся из соска при надавливании. В состав молока входят молозивные тельца (крупные, неправильной формы клетки с бледным ядром), молочные шарики и лейкоциты. Среди лейкоцитов встречаются сегментоядерные и лимфоциты. Лимфоцитам отводят большую роль в создании иммунитета новорожденных. Также новорожденный получает IgA, IgM и IgG. Молозиво содержит много белков, жиров и необходимое количество жирных кислот, фосфолипиды, холестерин, витамины, гормоны, минеральные вещества и представляет большую ценность в энергоснабжении организма ребенка.

Грудное молоко является оптимальной пищей для ребенка первого года жизни. Грудное молоко хорошо усваивается в желудочно-кишечном тракте, обеспечивая новорожденного не только питательными веществами, но и иммунной защитой от инфекций желудочно-кишечного тракта, дыхательных путей. В состав грудного молока входят белковые фракции, идентичные таковым в сыворотке крови, которые не зависят от принимаемых с пищей белков.

В первые дни лактации белка и солей в молоке значительно больше, чем в последующие периоды. В грудном молоке по сравнению с молозивом содержится большое количество лактозы - необходимого для ребенка углевода.

Ни изготовляемые в настоящее время питательные смеси, ни тем более коровье молоко не могут заменить ребенку материнское молоко, особенно в первые месяцы жизни.

Сердечно-сосудистая система. После родов приблизительно на 13% снижаются объем циркулирующей крови (ОЦК), объем циркулирующей плазмы (ОЦП) и объем циркулирующих эритроцитов (ОЦЭ). Снижение ОЦК в раннем послеродовом периоде в 2-2,5 раза превышает кровопотерю и обусловлено депонированием крови в органах брюшной полости при снижении внутрибрюшного давления непосредственно после родов. В последующем ОЦК и ОЦП увеличиваются в результате перехода внеклеточной жидкости в сосудистое русло.

Сразу после родов нередко наблюдаются тахикардия, увеличенный ударный объем и сердечный выброс, транзиторное повышение АД на 5-6%. Сердце постепенно

принимает обычное положение в грудной клетке, показатели гемодинамики быстро нормализуются.

В течение первых 2 нед после родов сохраняется гиперкоагуляция, которая может провоцировать тромбоз эмболические осложнения, особенно после оперативных родов.

Мочевая система. Сразу после родов наблюдается гипотония мочевого пузыря, которую усугубляют длительные роды, особенно второй период, а также наличие крупного плода. Гипотония мочевого пузыря обуславливает затруднение и нарушение мочеиспускания. Родильница может не ощущать позывов к мочеиспусканию, оно становится болезненным.

Клубочковая фильтрация, клиренс эндогенного креатинина, увеличенные во время беременности, возвращаются к нормальным параметрам к 8-й неделе послеродового периода.

Почечный кровоток уменьшается в течение послеродового периода. Его нормальный уровень окончательно устанавливается в среднем к 5-6-й неделе после родов. Причины длительной регрессии почечного кровотока не известны.

Органы пищеварения. В послеродовом периоде вследствие некоторой атонии гладкой мускулатуры желудочно-кишечного тракта могут наблюдаться запоры, которые исчезают при рациональном питании и активном образе жизни. Часто (у 80% пациенток) после родов появляются геморроидальные узлы, которые могут ущемляться.

ВЕДЕНИЕ ПОСЛЕРОДОВОГО ПЕРИОДА

В течение 4-5 дней после родов родильница, как правило, находится в послеродовом отделении акушерского стационара. Возможность инфицирования исключается при цикличном заполнении палат, соблюдении асептики и антисептики (изоляция родильниц с признаками инфекции в наблюдательном отделении, тщательная санитарная обработка палат, мебели, постельных принадлежностей), использовании одноразовых инструментов и предметов ухода.

Оптимально помещение родильниц в одноместные палаты с отдельным санузлом.

В настоящее время придерживаются активной тактики ведения послеродового периода. Родильницы встают через несколько часов после как физиологических, так и оперативных родов.

В послеродовом периоде осуществляют контроль:

- общего состояния;
- показателей гемодинамики;
- температуры тела;
- состояния молочных желез;
- сокращения (инволюции) матки;
- выделений из матки;
- физиологических отпавлений.

После оценки общего состояния, пульса, АД определяют состояние *молочных желез*, которые постепенно (на 2-3-и сутки) становятся равномерно плотными. Молочные железы безболезненны, при надавливании на сосок в первые дни из него выделяется молозиво, затем молоко. Соски тщательно осматривают, для раннего выявления трещин. Во избежание образования трещин не следует до начала выделения молока давать ребенку возможность сосать более 5 мин.

Перед кормлением и после каждого кормления рекомендуется обмывать молочные железы теплой водой с детским мылом в направлении от соска к подмышечной впадине.

Начиная с 3-х суток родильница пользуется бюстгальтером для предупреждения застоя молока и чрезмерного нагрубания молочных желез. При значительном нагрубании, что нередко бывает на 3-4-е сутки после родов, ограничивают питье, назначают слабительные, диуретические средства, ношпу, парлодел, достинекс, используют физиотерапию. В настоящее время отказались от кормления по часам ребенка. Ребенка прикладывают к груди по его требованию. В связи с этим сцеживание применяют только в начале кормления при повышенной секреции молока. Целесообразно сцеживать молоко в стерильные пакеты, в которых молоко замораживают и используют в дальнейшем.

Важное значение в послеродовом периоде придают состоянию *матки*: высоте стояния ее дна, консистенции, болезненности.

Высоту стояния дна матки над лоном определяют сантиметровой лентой. Ее величина в 1-е сутки после родов при опорожненном мочевом пузыре равна 15-16 см и ежедневно уменьшается на 2 см. К 10-му дню после родов матка над лоном не пальпируется. Матка должна быть плотной и безболезненной. Обратному развитию матки способствует регулярная деятельность мочевого пузыря и кишечника. При болезненных схватках, которые могут быть у повторнородящих, назначают обезболивающие и спазмолитические средства.

Более точную информацию об инволюции матки получают с помощью УЗИ. Обращают внимание на состояние полости матки, в которой могут скапливаться кровь и тканевые элементы.

К 3-м суткам послеродового периода в полости матки при УЗИ определяется небольшое количество кровяных сгустков и остатков децидуальной ткани. Наиболее часто указанные структуры локализуются в верхних отделах полости матки на 1-3-и сутки послеродового периода. В дальнейшем частота обнаружения эхоструктур в полости матки снижается. К 5-7-м суткам послеродового периода они, как правило, локализуются в нижних отделах матки в непосредственной близости к внутреннему зеву.

Состояние послеродовой матки при УЗИ зависит от метода родоразрешения. После кесарева сечения уменьшение матки в длину происходит значительно медленнее, чем при родах через естественные родовые пути. Кроме того, после абдоминального родоразрешения отмечается утолщение передней стенки матки, особенно выраженное в области раны (нижний маточный сегмент). В проекции раны визуализируется зона неоднородной эхоплотности шириной 1,5-2,0 см и точечные и линейные сигналы с низкой звукопроводимостью - отражение от лигатур.

При нормальном течении послеродового периода родильницу и новорожденного выписывают на 4-6-е сутки под наблюдение врача женской консультации и участкового педиатра.

КОНТРАЦЕПЦИЯ В ПОСЛЕРОДОВОМ ПЕРИОДЕ

В период лактации, как правило, овуляции не происходит и беременность не наступает. Однако у 5% женщин, несмотря на лактацию, через 6 нед может созреть яйцеклетка и наступить беременность. Через 6 нед после родов рекомендуется прибегать к контрацепции. Возможно использование любых барьерных контрацептивов и оральных гестагенных препаратов (динэстренол, левоноргестрол и др.).

ГЛАВА 11. ФИЗИОЛОГИЯ ПЕРИОДА НОВОРОЖДЕННОСТИ

Анатомо-физиологические особенности новорожденного. Период новорожденности продолжается 4 нед, из которых первые 7 дней после рождения относятся к раннему неонатальному периоду. Особенно большое значение имеет переход от внутриутробной к внеутробной жизни, когда плацентарное снабжение кислородом меняется на легочное - первый вдох. В процессе адаптации к внешней среде и легочному дыханию изменяется кровообращение, закрываются артериальный (боталлов) протоки, а также овальное отверстие, происходит обратное развитие остатков пупочных сосудов. С первых часов после рождения происходит изменение основного обмена, совершенствуется терморегуляция, начинает выделяться моча.

Родившийся ребенок может иметь черты доношенности, недоношенности и переносности.

Дети, рожденные с массой тела до 2500 г, относятся к недоношенным, до 1500 г - к родившимся с малой массой, до 1000 г - к родившимся с экстремально низкой массой. Ребенок может соответствовать сроку гестации по длине, но значительно отставать в массе, что указывает на гипотрофию.

Доношенность определяется в большей мере, но не абсолютно, сроком гестации (38-40 нед). Однако ребенок может соответствовать доношенному в более ранние (37 нед) и поздние сроки (41 нед) гестации, а рожденный в 38-40 нед может быть незрелым.

В настоящее время отмечается акселерация физического развития детей, начиная с периода новорожденности. Масса тела доношенных новорожденных составляет от 2500 до 4000 г. У 10% новорожденных масса тела при рождении составляет 4000 г и более. Коэффициент роста (отношение массы тела к его длине) у доношенных новорожденных равен 60.

Особенности доношенного ребенка. Кожные покровы розового цвета, нежные, эластичные, с остатками пушковых волос (лануго) на спине и плечевом поясе. Ногти доходят до кончиков пальцев. На слизистой оболочке губ небольшие беловатые возвышения. Вдоль десен слизистая оболочка образует складку.

Сразу после рождения у ребенка руки согнуты в локтевых суставах, ножки - в тазобедренных и прижаты к животу. Кости черепа умеренной плотности, между лобными и теменными костями сохраняется большой родничок. Малый родничок чаще закрыт, но хорошо пальпируется между затылочной и теменными костями. Иногда на головке отмечается локальный отек - родовая опухоль, которая исчезает через 1-2 дня.

У новорожденных хорошо пальпируется большой родничок в виде ромба, расположенный в области соединения теменных и лобных костей (его размеры 1,5-2,532-3 см), и малый родничок, который имеет форму треугольника, находящийся в месте схождения теменных и затылочных костей. Грудная клетка бочкообразная. Ребра состоят преимущественно из хряща.

В дыхании новорожденных участие в основном принимает диафрагма. Дыхание поверхностное - 40-60 дыхательных движений в минуту.

ЧСС в покое не отличается от таковой во внутриутробном периоде и составляет 120-140 в минуту. АД равно 55-70/30-40 мм рт. ст.

При надавливании на животик из прямой кишки выделяется меконий, иногда сразу после рождения. Меконий отходит до конца 1-х суток. До 3 сут испражнения ребенка желтого цвета, без запаха, вязкой консистенции. После заселения кишечника бактериальной микрофлорой кал приобретает желтую окраску, становится кашицеобразным. Живот при пальпации мягкий, край печени выступает на 2 см из-под края реберной дуги. Кардиальный сфинктер желудка недоразвит, что способствует

срыгиванию. Функциональная вместимость желудка при рождении около 10 мл, к концу 1-го месяца возрастает до 90-100 мл. Перистальтика кишечника замедлена. Часто отмечается метеоризм. К моменту рождения мочевые органы сформированы. У мальчиков яички, как правило, опущены в мошонку, у девочек большие половые губы прикрывают малые.

Некоторое возбуждение сразу после рождения у большинства новорожденных сменяется сном, который с перерывами продолжается до 24 ч. Состояние центральной нервной системы можно оценить по физиологическим рефлексам.

1. *Поисковый рефлекс.* Поглаживание в области рта новорожденного вызывает опускание губы и поворот головки в сторону раздражителя.

2. *Сосательный рефлекс.*

3. *Рефлекс Бабкина* (ладонно-ротовой). При надавливании на ладонь новорожденного он открывает рот.

4. *Хватательный рефлекс.* В ответ на штриховое раздражение ладони новорожденного происходят сгибание пальцев и захватывание предмета.

5. *Рефлекс опоры.* Приставленный к опоре новорожденный разгибает ноги и плотно опирается в поверхность стола всей стопой.

Известны также другие рефлексы (автоматической походки, Галанта, Моро, Переса, Бабинского).

В течение первых дней жизни новорожденный адаптируется к внешней среде, и в его организме происходят определенные изменения, которые постепенно исчезают.

В течение нескольких часов или нескольких суток закрываются фетальные коммуникации (боталлов проток, овальное окно). В этот период иногда наблюдается цианоз конечностей.

В первые три дня может наблюдаться олигурия.

У всех новорожденных происходит потеря массы тела (до 3-8%), максимально на 3-4-й день, а затем масса тела постепенно увеличивается. Температура тела непостоянная (гипоили некоторая гипертермия).

У 60-70% детей на 2-3-й день жизни появляется транзиторная (физиологическая) желтуха, которая достигает максимума на 3-4-й день, а к концу 1-й недели жизни исчезает. Появление желтухи связано с разрушением избытка эритроцитов, которое характерно для внутриутробного периода.

В результате попадания в кровоток ребенка половых гормонов матери возможны нагрубание молочных желез (начинается на 3-4-й день жизни, достигает максимума на 7-8-й день); милиа (беловато-желтые узелки, возвышающиеся над уровнем кожи, на крыльях носа, переносице, в области лба, подбородка); десквамативный вульвовагинит у девочек (обильные слизистые выделения серовато-белого цвета); кровотечения из влагалища, на 5-8-й день жизни у 5-10% девочек и гидроцеле у мальчиков (скопление жидкости между оболочками яичек), которое проходит без лечения на 2-3-й день жизни.

ГЛАВА 12. БЕРЕМЕННОСТЬ И РОДЫ ПРИ ТАЗОВЫХ ПРЕДЛЕЖАНИЯХ ПЛОДА

Частота тазового предлежания составляет 3-5% всех родов. Беременность и роды при тазовом предлежании относятся к *патологическим*, так как при данном виде предлежания чаще, чем при головном, наблюдаются осложнения как у матери (разрывы шейки, влагалища, промежности, повреждения подвздошно-крестцового и лобкового сочленений, послеродовые кровотечения и послеродовые инфекционные заболевания), так и у плода (травмы ЦНС, асфиксия, кровоизлияния в мышцы шеи, переломы конечностей, вывихи суставов, повреждения плечевого нервного сплетения, дисплазия или врожденные вывихи тазобедренных суставов).

В отдаленные сроки у детей, родившихся в тазовом предлежании, возможны парезы конечностей, отставание в психомоторном развитии, энцефалопатия, гидроцефалия.

Перинатальная смертность при тазовом предлежании плода в 2-3 раза выше, чем при головном.

Неблагоприятные перинатальные исходы обусловлены тем, что первой рождается менее объемная часть плода - тазовый конец, а за ним следует большая по размеру головка, в связи с чем могут возникать затруднения при ее рождении.

Классификация. Различают следующие варианты тазовых предлежаний: чистое ягодичное, ягодично-ножное, и ножное (рис. 12.1).

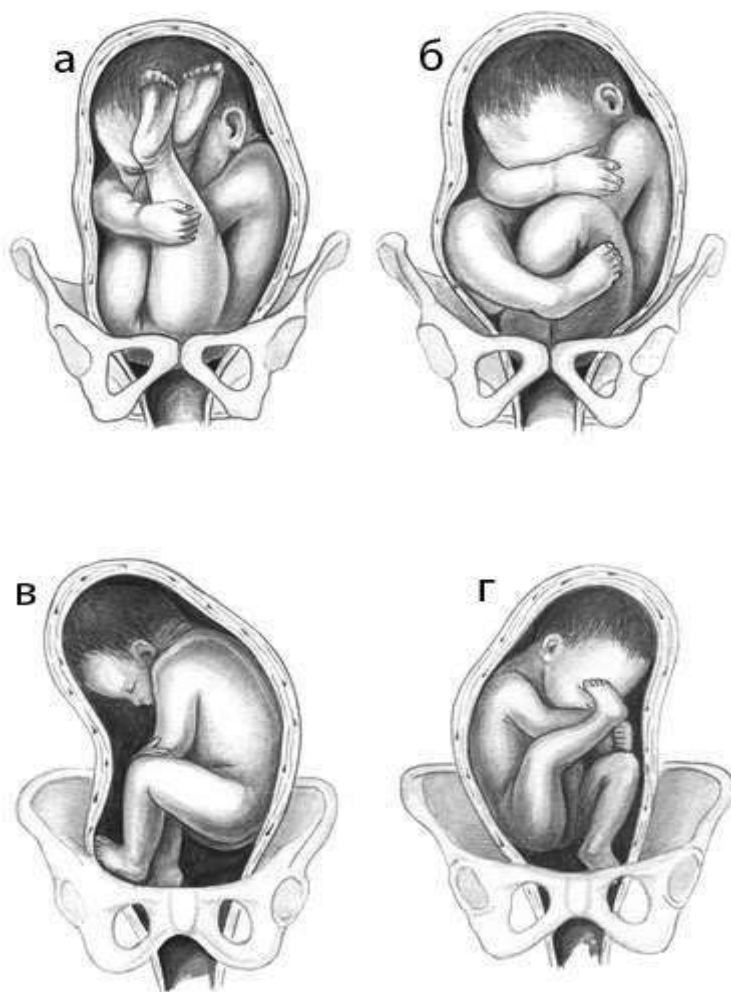


Рис. 12.1. Варианты тазовых предлежаний. А - чистое ягодичное предлежание; Б - смешанное ягодично-ножное предлежание; В - полное ножное предлежание; Г - неполное ножное предлежание

Чистое ягодичное предлежание называют еще неполным, а смешанное *ягодично-ножное* - полным.

При чисто ягодичных предлежаниях к плоскости входа в малый таз предлежат только ягодицы: ножки согнуты в тазобедренных и разогнуты в коленных суставах, в результате чего они вытянуты вдоль туловища. Стопы при этом расположены в области личика.

При смешанных ягодично-ножных предлежаниях ко входу в малый таз вместе с ягодицами предлежат ступни ножек. Ножки согнуты в тазобедренных и коленных суставах и разогнуты в голеностопных суставах - плод как бы сидит на корточках.

Ножные предлежания образуются только во время родов после излития околоплодных вод. При ножных полных предлежаниях ко входу в таз предлежат обе ножки, разогнутые в тазобедренных и коленных суставах. Неполное ножное предлежание означает предлежание одной ножки, разогнутой в тазобедренном и коленном суставах. Другая ножка, согнутая в тазобедренном суставе и разогнутая в коленном, расположена вдоль туловища плода. При коленных предлежаниях ножки, согнутые в коленных суставах, предлежат ко входу в малый таз.

Среди вариантов тазового предлежания наиболее часто (64%) встречаются ягодичные предлежания, крайне редко - коленные предлежания (0,3%).

Причины тазовых предлежаний можно разделить на материнские, плодовые и плацентарные. Эти причины могут препятствовать вставлению головки ко входу в малый таз, ограничивать или повышать подвижность плода в матке.

К *материнским факторам*, способствующим тазовым предлежаниям, относятся аномалии развития матки (двурогая, седловидная и т.д.); миома, особенно расположенная в нижнем сегменте матки; деформации и опухоли костей таза; узкий таз; снижение тонуса матки у многорожавших или его повышение при угрозе прерывания беременности; функциональная неполноценность мышц матки.

Плодовые факторы включают в себя многоплодие, задержку роста плода, недоношенность, врожденные аномалии плода (анэнцефалия, гидроцефалия), неправильные членорасположения плода, маловодие, многоводие, незрелость вестибулярного аппарата плода. При тазовом предлежании структуры мозга, в частности продолговатого, менее зрелые по сравнению с головным, даже при доношенной беременности.

К *плацентарным факторам* относятся предлежание плаценты и ее расположение в области дна или углов матки.

На ранних сроках гестации (24-26 нед) в силу незрелости вестибулярного аппарата у плода тазовые предлежания встречаются часто (в 33%). В последующем, по мере прогрессирования беременности, иногда даже в последние дни, тазовое предлежание переходит в головное. Предлежание плода, как правило, окончательно формируется к 35-37 нед гестации.

ДИАГНОСТИКА ТАЗОВЫХ ПРЕДЛЕЖАНИЙ

Диагностика основывается на данных наружного акушерского, влагалищного, ультразвукового исследования.

Наружное акушерское исследование (четыре приема Леопольда) позволяет заподозрить тазовое предписание.

В процессе осуществления первого приема в дне матки определяют округлую, плотную, ballotирующую головку, нередко смещенную от средней линии живота вправо или влево. Дно матки при тазовых предлежаниях стоит выше, чем при головном предлежании, при одном и том же сроке беременности. Это обусловлено тем, что тазовый конец плода в отличие от головного обычно находится над входом в малый таз до конца беременности и начала родов.

При втором приеме наружного акушерского исследования по спинке плода определяют его позицию и вид.

При третьем приеме над входом или во входе в таз прощупывается крупная, неправильной формы предлежащая часть мягкой консистенции, не способная к ballotированию.

Четвертый прием позволяет уточнить характер предлежащей части и ее отношение ко входу в малый таз. Тазовый конец плода, как правило, располагается высоко над входом в малый таз.

Сердцебиение плода при тазовых предлежаниях наиболее отчетливо прослушивается выше пупка, иногда на его уровне, справа или слева (в зависимости от позиции).

Во время наружного акушерского исследования при хорошо развитых мышцах брюшной стенки, повышенном тоне матки, нарушении жирового обмена, двойне, анэнцефалии диагностика тазового предлежания затруднена.

При влагалищном исследовании через передний свод прощупывается объемистая мягкой консистенции предлежащая часть плода, которая более плотная и круглая по сравнению с головкой.

Тазовое предлежание без труда диагностируется при УЗИ, позволяющем определить не только тазовое предлежание, но и его вариант, массу плода, положение головки (согнута, разогнута), количество вод и др.

При УЗИ по величине угла между позвоночником и затылком выделяют четыре варианта положения головки плода: при размерах угла более 110° - головка согнута; от 100 до 110° - слабое разгибание (I степень, "поза военного"); от 90 до 100° - умеренное разгибание (II степень); менее 90° - чрезмерное разгибание (III степень, "смотрит на звезды") (рис. 12.2).

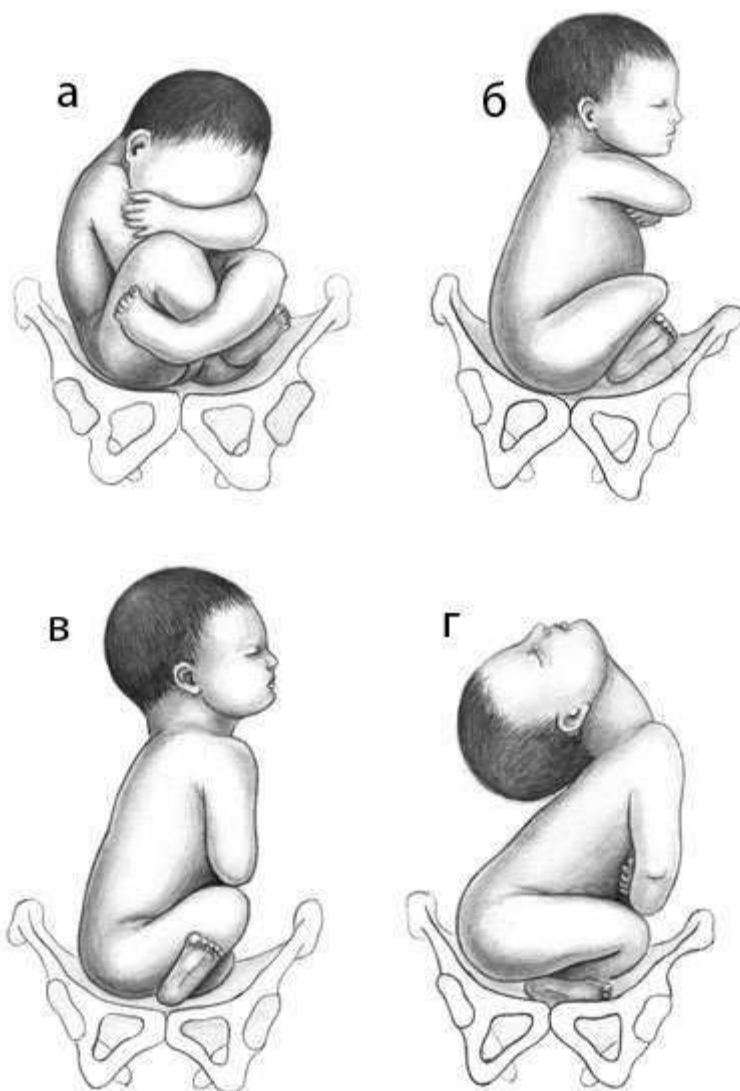


Рис. 12.2. Варианты положения головки плода при тазовом предлежании. А - головка согнута; Б - I степень разгибания (поза военного); В - II степень разгибания; Г - III степень разгибания ("смотрит на звезды")

При наружном акушерском исследовании заподозрить разгибание головки плода можно на основании несоответствия размеров определяемой в дне матки головки плода и предполагаемой его массе, а также по выраженной шейно-затылочной борозде. Чрезмерное разгибание встречается крайне редко.

МЕХАНИЗМ РОДОВ ПРИ ТАЗОВЫХ ПРЕДЛЕЖАНИЯХ ПЛОДА

Продвижение плода по родовому каналу начинается в конце первого периода родов, после излития околоплодных вод. В начале родов ягодичцы, как правило, располагаются поперечным размером (*linea intertrochanterica*) над одним из косых или поперечных размеров плоскостей входа в малый таз.

При тазовых предлежаниях различают шесть моментов механизма родов (рис. 12.3).

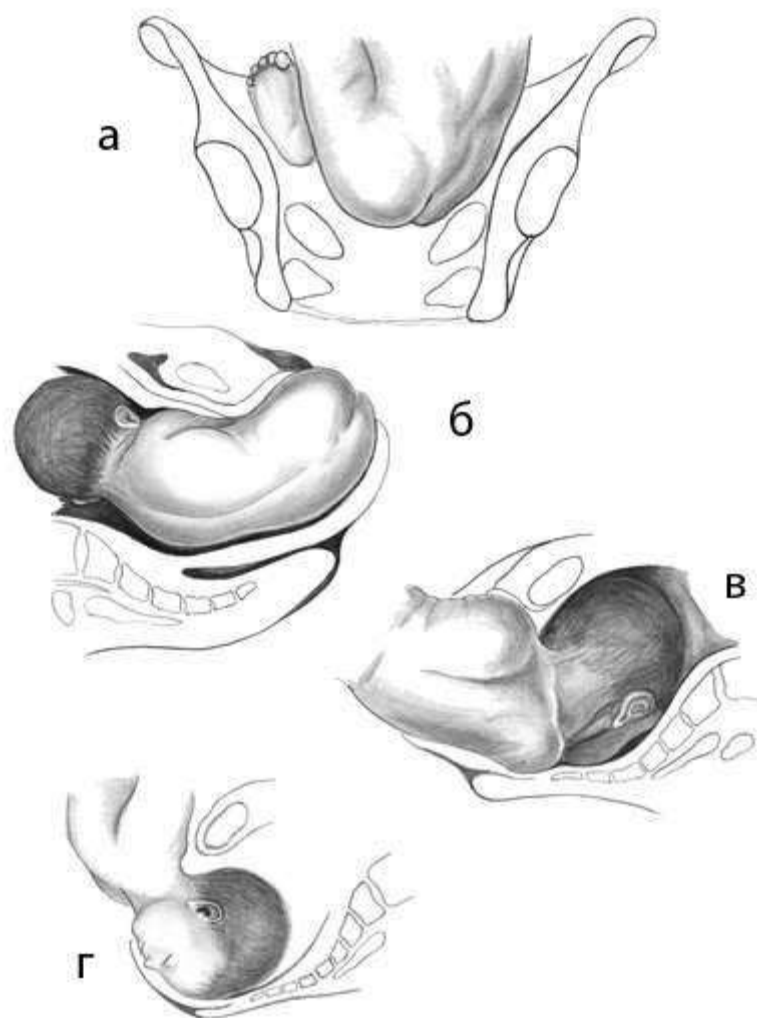


Рис.12.3. Механизм родов при тазовом предлежании. А - внутренний поворот ягодиц (первый момент); Б - боковое сгибание поясничного отдела позвоночника (второй момент); В - внутренний поворот плечиков и наружный поворот туловища (третий момент); Г - сгибание и рождение головки (шестой момент)

Первый момент - внутренний поворот ягодиц. Он начинается при переходе ягодиц из широкой в узкую часть полости малого таза. Поворот совершается таким образом, что в выходе таза поперечный размер ягодиц оказывается в прямом размере таза.

Первой опускается ягодица плода, обращенная кпереди. Она подходит под лобковую дугу, образуется точка фиксации между нижним краем лонного сочленения таза матери и подвздошной костью плода, обращенной кпереди.

Второй момент - боковое сгибание поясничной части позвоночника плода. Дальнейшее поступательное движение приводит к боковому сгибанию позвоночника плода. При этом ягодица, обращенная кзади, выкатывается над промежностью и вслед за ней из-под лобкового сочленения окончательно рождается ягодица, обращенная кпереди. В это время плечики вступают своим поперечным размером в тот же косой размер входа в таз, через который прошли ягодицы, так, что спинка плода поворачивается кпереди.

Третий момент - внутренний поворот плечиков и наружный поворот туловища (см. рис. 12.3). Поворот завершается установлением плечиков в прямом размере выхода. Спинка плода поворачивается к бедру роженицы в соответствии с позицией (при первой позиции - к левому бедру, при второй позиции - к правому). Плечико плода,

обращенное кпереди (граница верхней и средней трети плечевой кости), подходит под лобковую дугу, образуя точку фиксации. Плечико, обращенное кзади, располагается впереди копчика над промежностью. После образования точки фиксации в результате *бокового сгибания шейно-грудной части позвоночника (четвертый момент)* рождаются плечевой пояс и ручки (см. рис. 12.3).

Пятый момент - внутренний поворот головки (в норме затылком кпереди). После рождения плечевого пояса головка вступает в косой размер плоскости входа в малый таз косым размером, противоположным тому, в котором проходили плечики. При переходе из широкой в узкую часть таза головка совершает внутренний поворот, в результате которого сагиттальный (стреловидный) шов оказывается в прямом размере выхода, а подзатылочная ямка - под лобковым сочленением, где образуется точка фиксации.

После образования точки фиксации происходит *сгибание головки (шестой момент)*. Следствием сгибания является рождение головки (см. рис. 12.3). Над промежностью последовательно рождаются подбородок, рот, нос, темя и затылок. Чаще головка прорезывается малым косым размером. Вследствие быстрого рождения конфигурации головки не происходит, и она имеет округлую форму.

Особенности родов при ножных предлежаниях. При полном ножном предлежании первыми из половой щели показываются ножки, при неполном предлежании, как правило, ножка, обращенная к симфизу (рис. 12.4). Когда ножки или одна ножка родились до подколенной ямки, ягодицы вступают во вход в таз в одном из косых размеров, и в дальнейшем механизм родов не отличается от такового при ягодичном предлежании.

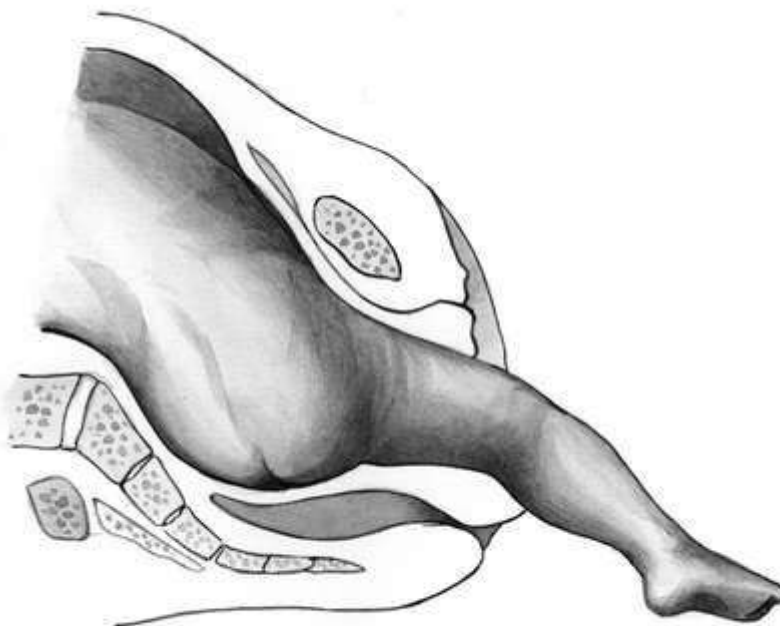


Рис. 12.4. Рождение ножки при неполном ножном предлежании

В норме ножки появляются из половой щели при полном раскрытии шейки матки. Однако выпадение ножки может произойти и при неполном раскрытии шейки, что неблагоприятно для плода.

Родовая опухоль при ягодичных предлежаниях располагается на одной из ягодиц: при первой позиции - на левой, при второй - на правой. Отек тканей может переходить на наружные половые органы - мошонку или половые губы. При ножных предлежаниях

родовая опухоль располагается на ножках, в результате чего они становятся синеватыми.

Отклонения от нормального механизма родов. При продвижении по родовым путям плод может повернуться спинкой кзади с образованием *заднего вида* (рис. 12.5). При согнутой головке в момент ее рождения область переносицы упирается в симфиз, и над промежностью выкатывается затылок. Продвижение головки при заднем виде замедляется.

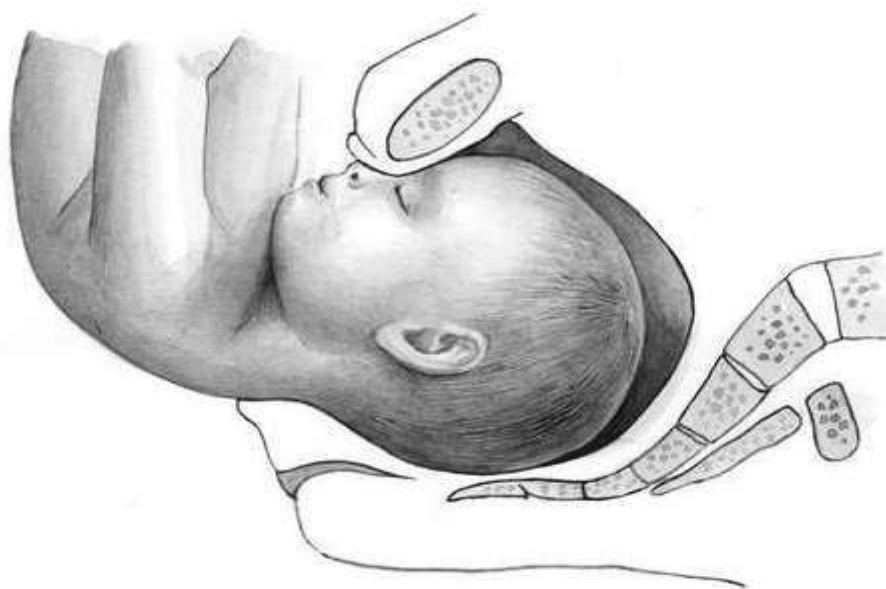

Рис. 12.5. Рождение последующей головки в заднем виде

При заднем виде может произойти тяжелое осложнение - чрезмерное разгибание (запрокидывание) головки (рис. 12.6). При этом подбородок задерживается над симфизом. Без оказания пособия рождение головки невозможно.

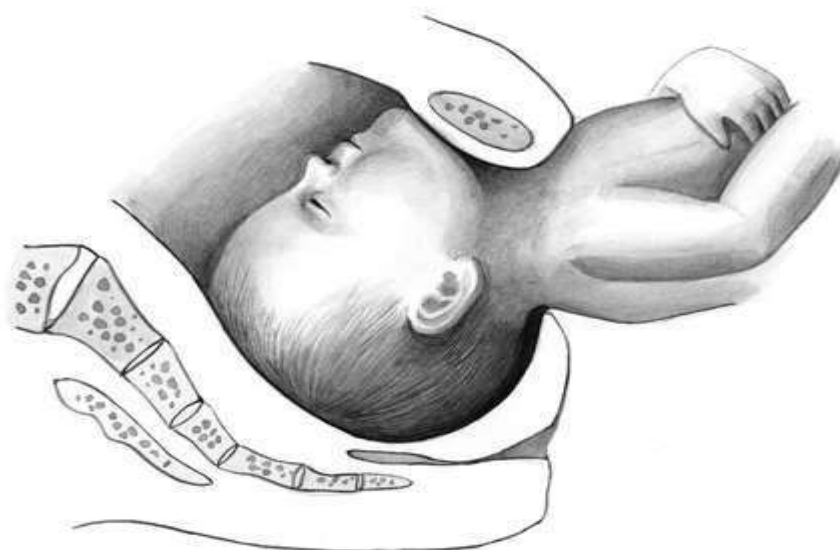

Рис. 12.6. Запрокидывание головки при заднем виде тазового предлежания

Запрокидывание ручек. При продвижении плода ручки могут терять типичное расположение, отходить от грудки и задерживаться в матке (рис. 12.7). Ручки могут располагаться впереди личика, по бокам головки, запрокинуться за затылок (I, II и III степени запрокидывания). Запрокидывание ручек чаще всего возникает при неправильном оказании пособия и преждевременных попытках извлечения плода.

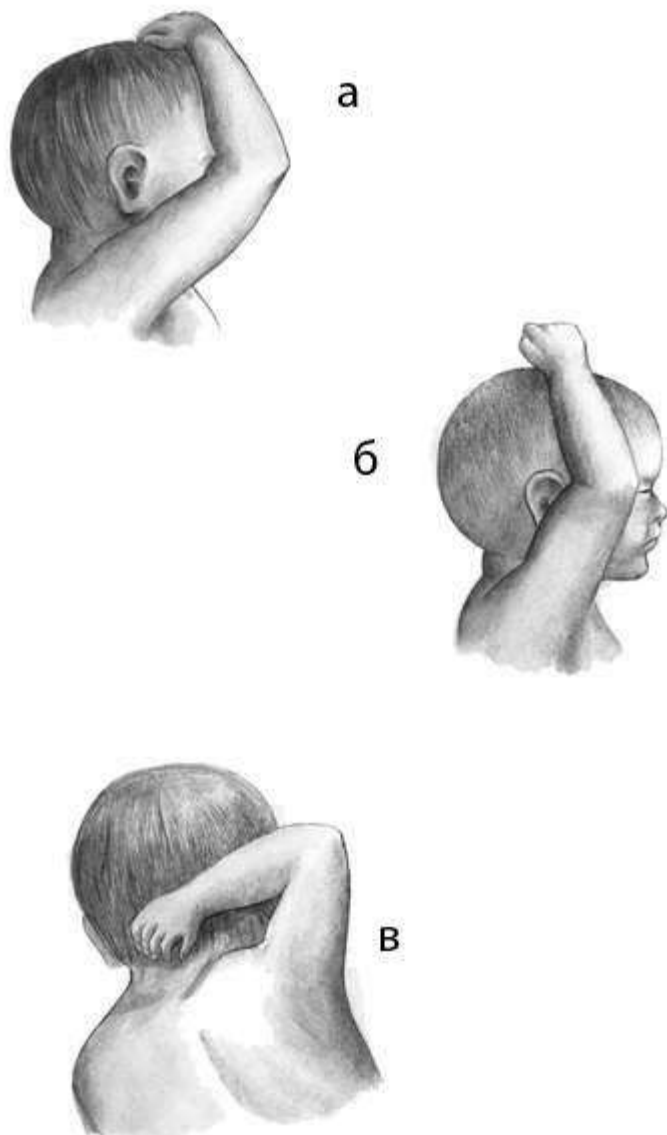


Рис. 12.7. Запрокидывание ручек. А - I степень; Б - II степень; В - III степень

При нарушении механизма родов без акушерской помощи рождение плода невозможно. Плод нередко при этом может погибать от асфиксии.

ТЕЧЕНИЕ БЕРЕМЕННОСТИ И РОДОВ ПРИ ТАЗОВЫХ ПРЕДЛЕЖАНИЯХ ПЛОДА

В первой половине беременности часто наблюдаются угроза прерывания (45,9%), токсикоз (27,5%), истмико-цервикальная недостаточность (9%).

Во второй половине беременности чаще, чем при головном предлежании отмечаются угроза преждевременных родов (39,3%), задержка роста плода (5,3%), маловодие (5,3%).

Осложнения родов. Наиболее частым осложнением при родах в чисто ягодичном, ягодично-ножном и особенно в ножном предлежании является *несвоевременное* (преждевременное или раннее) *излитие околоплодных вод*. Это осложнение обусловлено отсутствием плотного пояса соприкосновения между предлежащей частью и родовым каналом, вследствие чего нет деления вод на передние и задние. При каждой схватке околоплодные воды перемешаются в нижний отдел матки, оказывая большое давление на околоплодные оболочки, способствуя их разрыву. При длительном безводном промежутке возможно инфицирование оболочек, плаценты, матки и плода.

Выпадение петель пуповины и мелких частей плода (рис. 12.8) может происходить в момент излития околоплодных вод. При не плотном поясе соприкосновения между тканями плода и матери выпадение петель пуповины - не столь грозная патология, как при головном предлежании. При наличии более плотного пояса соприкосновения, когда тазовый конец вставляется в таз, не исключено сдавливание выпавшей пуповины, приводящее к гипоксии и гибели плода.

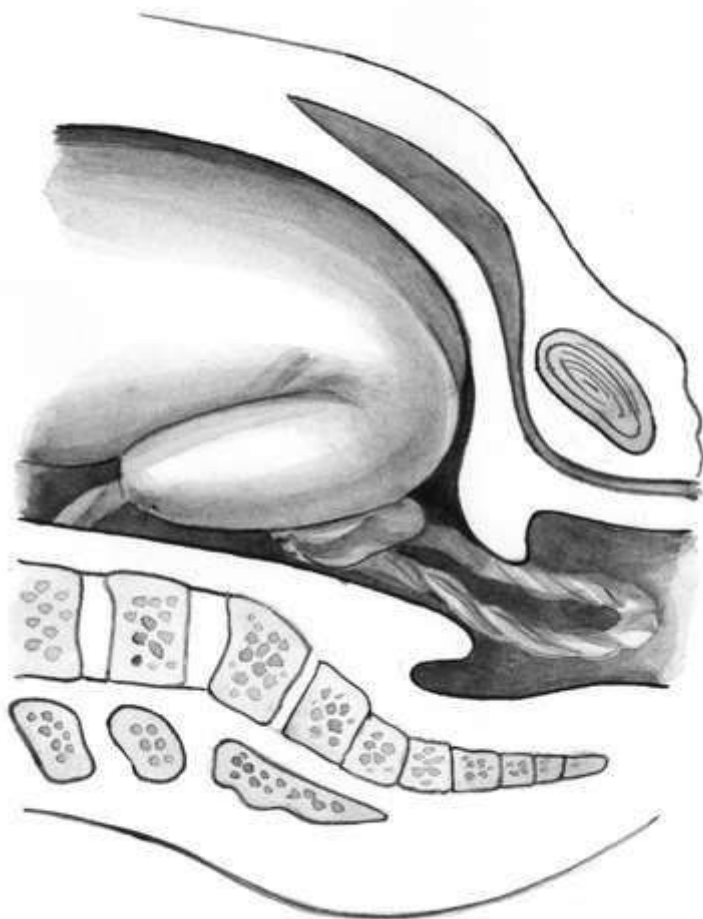

Рис. 12.8. Ягодично-ножное предлежание. Выпадение петель пуповины

Первичная и вторичная слабость родовой деятельности развивается при тазовом предлежании в 2-3 раза чаще, чем при головном, и обусловлена как функциональной неполноценностью матки, так и отсутствием давления на нижний сегмент матки плотной части. Слабость родовой деятельности, как правило, сочетается с несвоевременным излитием околоплодных вод. Раскрытие шейки матки происходит медленно. Тазовый конец долго остается над входом в таз.

В период изгнания имеются особенности, в результате которых роды в тазовом предлежании относятся к патологическим. Одна из них заключается в том, что наиболее крупная и плотная часть плода - головка - рождается последней. *Первым по родовому каналу продвигается* менее объемный *тазовый конец*, который не может расширить родовые пути до такой степени, которая необходима для благополучного прохождения плечевого пояса и головки. При вступлении в таз плечевого пояса могут возникнуть затруднения для продвижения головки.

При рождении плода в тазовом предлежании неизбежно происходит *сдавление пуповины* головкой. Прижатие пуповины к родовым путям начинается с того момента, когда плод рождается до пупка и головка вступает в таз. Если в течение 3-5 минут задерживается рождение туловища и головки, то возникает гипоксия плода, которая может привести к его гибели.

Одним из осложнений является *вколачивание ягодич* в таз при ягодичном предлежании. Это зачастую становится следствием клинического несоответствия плода и таза матери.

ВЕДЕНИЕ БЕРЕМЕННОСТИ И РОДОВ ПРИ ТАЗОВЫХ ПРЕДЛЕЖАНИЯХ ПЛОДА

Беременные с тазовым предлежанием до 28-30 нед нуждаются только в выжидательном наблюдении, поскольку у большинства (у 70% повторнородящих и у 30% первородящих) происходит спонтанный поворот плода на головку. С 30 нед беременности рекомендуют упражнения, направленные на изменение тазового предлежания в головное. Беременная, лежащая на кушетке, попеременно поворачивается на правый и левый бок и лежит на каждом из них по 10 мин. Процедуру повторяют 3-4 раза 3 раза в день. Поворот плода на головку может произойти в течение 1-й недели.

При использовании гимнастических упражнений повышается тонус мышц передней брюшной стенки и матки в результате раздражения барорецепторов матки. Одновременно происходит раздражение вестибулярного аппарата плода.

Исправить предлежание позволяет наружный профилактический поворот плода на головку под контролем УЗИ. В настоящее время рекомендуется проводить его в 38 нед беременности в условиях стационара с учетом противопоказаний и осложнений. Для проведения наружного поворота обязательно применяют *b*-миметики с целью снижения тонуса матки и проводят кардиомониторинг плода до поворота и в течение 1 ч после его выполнения.

Метод родоразрешения при тазовом предлежании должен быть определен до родов. С учетом этого целесообразна госпитализация беременных с тазовым предлежанием в стационар при сроке 39 нед. Стационар должен быть обеспечен хорошо подготовленными кадрами, оснащен современным оборудованием, иметь круглосуточную анестезиологическую и реанимационную службы.

При тазовом предлежании родоразрешение возможно как с применением кесарева сечения, так и через естественные родовые пути.

Выбор метода родоразрешения при тазовом предлежании плода определяется возрастом, паритетом, соматическим и акушерским анамнезом, сроком беременности, готовностью женского организма к родам, размерами таза, целостью плодного пузыря, разновидностью тазового предлежания плода, положением его головки, состоянием и массой плода.

Из-за осложнений при родоразрешении через естественные родовые пути у беременных с тазовым предлежанием большинство акушеров расширяют показания к

кесареву сечению. Частота кесарева сечения в различных клиниках варьирует от 50 до 90-100%.

Показаниями к кесареву сечению во время беременности у первородящих являются:

- возраст старше 30 лет;
- экстрагенитальные заболевания, требующие исключения потуг;
- выраженное нарушение жирового обмена;
- пороки развития внутренних половых органов;
- беременность после ЭКО, особенно неоднократного;
- сужение размеров таза;
- рубец на матке после кесарева сечения и консервативной миомэктомии;
- предполагаемая масса плода менее 2000 г или более 3600-3800 г;
- задержка роста плода III степени;
- перенашивание беременности;
- признаки гипоксии плода по данным кардиотокографии;
- нарушение кровотока в системе мать-плацента-плод при доплерометрии;
- гемолитическая болезнь плода;
- разгибание головки III степени по данным УЗИ;
- тазовое предлежание первого плода при многоплодной беременности;
- дополнительные показания к срочному прерыванию беременности;
- настойчивое требование пациентки.

Показаниями к кесареву сечению во время беременности у повторнородящих являются:

- неблагоприятный перинатальный исход предыдущих родов;
- предполагаемая масса плода 3800 г и более;
- гипоксия, задержка роста плода III степени, их сочетание;
- беременность после ЭКО и дополнительные осложнения;
- неподготовленность родовых путей при перенесенной беременности;
- рубец на матке;
- сужение таза;
- разгибание головки III степени;
- тяжелая форма гемолитической болезни плода;
- экстрагенитальные заболевания, требующие исключения потуг.

Возраст первородящих 30 лет и более предполагает слабость родовой деятельности, часто вторичную во втором периоде родов, когда необходимы интенсивные сокращения матки для изгнания плода.

Важность паритета родов при тазовом предлежании определяется тем, что у повторнородящих ткани родовых путей создают меньшие препятствия для прохождения плода из-за растяжения при первых родах.

Огромное значение при тазовом предлежании плода имеют оценка *размеров и формы малого таза*. При тазовом предлежании плода даже небольшое уменьшение

одного из размеров таза может привести к травме плода в процессе родов, поскольку при рождении головка не успевает приспособиться к тазу матери. Объективную оценку размеров и формы костного таза можно получить при рентгенопельвиметрии.

Для прогнозирования характера родовой деятельности важным признаком является *зрелость шейки матки*, определяемая по шкале Бишопа и по данным УЗИ. "Незрелая" шейка матки при доношенной беременности, особенно при преждевременном излитии околоплодных вод, предполагает слабость родовой деятельности, что неблагоприятно при тазовом предлежании плода.

При родоразрешении учитывают *массу плода*. Самая низкая смертность при тазовом предлежании установлена при массе плода от 2000 до 3500 г. При тазовом предлежании у первородящих крупным считается плод массой более 3600-3800 г.

Серьезным осложнением в процессе рождения головки является *чрезмерное ее разгибание* (III степень), которое затрудняет прохождение через плоскости малого таза, создавая условия для травм головного и спинного мозга.

Для определения метода родоразрешения важное значение имеет *состояние плода*. Хроническая гипоксия плода, задержка роста плода требуют осторожного родоразрешения, поскольку осложнения в родах усугубляют тяжесть состояния плода. Следует принимать во внимание осложнения беременности, приводящие к гипоксии плода (перенашивание, гемолитическая болезнь плода и т.д.).

При доношенной беременности, нормальных размерах таза, средних размерах плода, согнутой или незначительно разогнутой головке, "зрелой" шейке матки, при чисто ягодичном предлежании у первородящей, при чисто ягодичном или смешанном ягодичном предлежании у повторнородящей роды можно вести через естественные родовые пути. В процессе родов могут появиться осложнения со стороны матери и/или плода. В таких случаях приходится прибегать к оперативному родоразрешению (экстренное кесарево сечение, крайне редко экстракция плода за тазовый конец).

Ведение родов через естественные родовые пути. При ведении родов через естественные родовые пути в *первом периоде родов* необходимы: уточнение характера предлежания, профилактика раннего излития околоплодных вод и выпадения петель пуповины, мониторинг за состоянием плода и развитием родовой деятельности, обезболивание схваток.

Для *профилактики раннего вскрытия плодного пузыря*, выпадения петель пуповины роженице рекомендуют соблюдать постельный режим. Лучше лежать на том боку, куда обращена спинка плода. Это способствует усилению родовой деятельности, правильному вставлению предлежащей части. После излития околоплодных вод обязательно влагалищное исследование для уточнения диагноза и исключения выпадения пуповины. При выпадении петли пуповины и отсутствии условий для быстрого родоразрешения через естественные родовые пути производят кесарево сечение.

С началом родовой деятельности при целом плодном пузыре роды следует вести выжидательно. При отсутствии возможности проведения УЗИ необходимо наружными ручными приемами и при влагалищном исследовании *уточнить характер предлежащей части*. Во время влагалищного исследования при чисто ягодичном предлежании пальпируется часть плода мягкой консистенции, определяется крестец, копчик, седалищные бугры, щель между ягодицами, заднепроходное отверстие, половые органы плода, паховый сгиб. По расположению крестца распознают позицию и вид плода: при переднем виде первой позиции он обращен влево и впереди, при заднем виде второй позиции - вправо и кзади. При смешанном ягодичном предлежании рядом с ягодицами прощупывается стопа. При ножном предлежании определяются стопы плода и ягодицы выше них.

Пальпацию половых органов и заднепроходного отверстия следует проводить очень осторожно, чтобы не нанести травму. При отсутствии УЗИ возникает необходимость проведения дифференциальной диагностики ягодичного и лицевого предлежания, ручки и ножки плода.

При лицевом предлежании рот и молярные возвышения имеют прямоугольную форму, а седалищные бугры и анус располагаются на одной линии.

При ножных предлежаниях пяточный бугор, короткие и ровные пальцы, отсутствие отведения большого пальца позволяют отличить ножку от ручки плода. Колено отличается от локтя подвижным надколенником.

Возможность определения предлежащей части повышается после излития околоплодных вод.

В процессе *наблюдения за сердечной деятельностью* плода необходимо учитывать ее особенности, связанные со сдавлением животика ножками и раздражением *n. splanchnicus*, что приводит к тахикардии, особенно в конце первого и второго периодов родов. При кардиомониторном наблюдении, помимо высокой базальной частоты сердечных сокращений (БЧСС), нередко появляются акцелерации в ответ на схватку и ранние децелерации во время потуг. К *начальным признакам гипоксии* плода в первом периоде родов относят тахикардию (БЧСС 175-190 в минуту) или брадикардию (БЧСС до 100 в минуту), периодическую кратковременную аритмию или монотонность ритма; во втором периоде родов - снижение БЧСС до 80 в минуту, периодическую монотонность ритма в сочетании с аритмией. К *выраженным признакам гипоксии* в первом периоде родов относятся тахикардия до 200 в минуту или брадикардия до 80 в минуту, стойкая монотонность ритма или аритмия, длительные поздние урежения ЧСС. Во втором периоде родов - тахикардия более 200 в минуту или брадикардия ниже 80 в минуту, стойкая аритмия в сочетании с монотонностью или длительным поздним урежением ЧСС.

Оценка родовой деятельности проводится с помощью токографии и ведения партограммы. При нормальном течении родов скорость раскрытия шейки матки в активную фазу родов при тазовом предлежании плода должна быть не менее 1,2 см/ч у первородящих и не менее 1,5 см/ч у повторнородящих.

Использование токографии и партограмм позволяет своевременно диагностировать аномалии родовой деятельности и своевременно изменить тактику ведения родов.

При болезненных схватках и установившейся родовой деятельности целесообразно *обезболивание*. С этой целью применяют анальгетики (промедол), спазмолитики (ношпа, папаверин, бускопан), эпидуральную анестезию. При применении эпидуральной анестезии возможно профилактическое введение окситоцина в небольших дозах, чтобы избежать развития слабости родовой деятельности.

Во втором периоде родов необходимы тщательное наблюдение за состоянием плода (кардиомониторинг), его продвижением по родовым путям. В зависимости от вида тазового предлежания (при рождении ребенка в тазовом предлежании оказывается то или иное пособие).

При хорошей родовой деятельности, продвижении плода по родовому каналу до прорезывания ягодиц вмешиваться в родовой процесс не следует.

В периоде изгнания плода при тазовом предлежании, в отличие от головного, появление мекония не является признаком гипоксии, так как он механически выдавливается из кишечника в момент прохождения по родовым путям.

С профилактической целью в конце первого - начале второго периода начинают внутривенное введение окситоцина. В конце второго периода при прорезывании ягодиц

для предупреждения спазма шейки матки и ущемления в ней головки внутривенно вводят 1,0 мл 0,1% раствора сульфата атропина или другие спазмолитики, проводят эпизиотию перинеотомии.

После прорезывания ягодиц для оказания пособия целесообразно различать четыре этапа рождения плода: до пупка; от пупка до нижнего угла лопаток; плечевого пояса и ручек; головки.

Ответственный момент наступает после рождения плода до пупка. С этого времени, во-первых, происходят натяжение и прижатие пуповины головкой, вступившей в таз, поэтому изгнание плечевого пояса и головки должно произойти в ближайшие 3-5 мин. Задержка рождения плода более 5-6 мин чревата развитием острой гипоксии и антенатальной гибелью плода. Во-вторых, при вступлении головки в полость таза и уменьшении объема матки возможны преждевременная отслойка плаценты и острая гипоксия плода.

Если в процессе рождения плода имеется значительное натяжение пуповины, препятствующее продвижению туловища и головки, то пуповину можно пересечь между двумя зажимами и ускорить рождение ребенка.

Для того чтобы роды в тазовом предлежании закончились благоприятно для матери и плода, во втором периоде необходимо оказать ручное пособие в зависимости от вида тазового предлежания.

При чисто ягодичном предлежании в нашей стране наибольшее распространение получило пособие по методу Н.А. Цовьянова (1929) и метод Морисо-Левре-Лашапелль для выведения последующей головки плода.

Ручное пособие при чисто ягодичном предлежании по методу Цовьянова. Цель этого пособия - сохранить нормальное членорасположение плода. В период изгнания необходимо удерживать ножки вытянутыми и прижатыми к туловищу плода. Ножки прижимают скрещенные ручки к грудной клетке и препятствуют их запрокидыванию, а стопы, располагаясь на уровне личика, сохраняют сгибание головки. Ножки, вытянутые вдоль туловища, превращают тело плода в конус, постепенно расширяющийся кверху. На уровне плечевого пояса он достигает максимального объема (в среднем 42 см), который складывается из объема грудной клетки, обеих скрещенных на груди ручек и прижатых к ним ножек. Все это превышает объем последующей головки (32-34 см), поэтому ее рождение происходит без затруднения.

Техника ручного пособия по Цовьянову при чисто ягодичном предлежании. Пособие начинают оказывать после прорезывания ягодиц в прямом размере выхода таза, когда они переходят или уже перешли в один из косых его размеров. Большие пальцы охватывают бедра плода, располагаясь на задней их поверхности и осторожно прижимая их к туловищу, остальные четыре пальца помещают на поверхности крестца (рис. 12.9). По мере рождения тазового конца плода руки, перемещаясь по туловищу плода, постоянно находятся на промежности роженицы. При этом категорически не следует тянуть плод, так как это способствует запрокидыванию ручек и разгибанию головки.

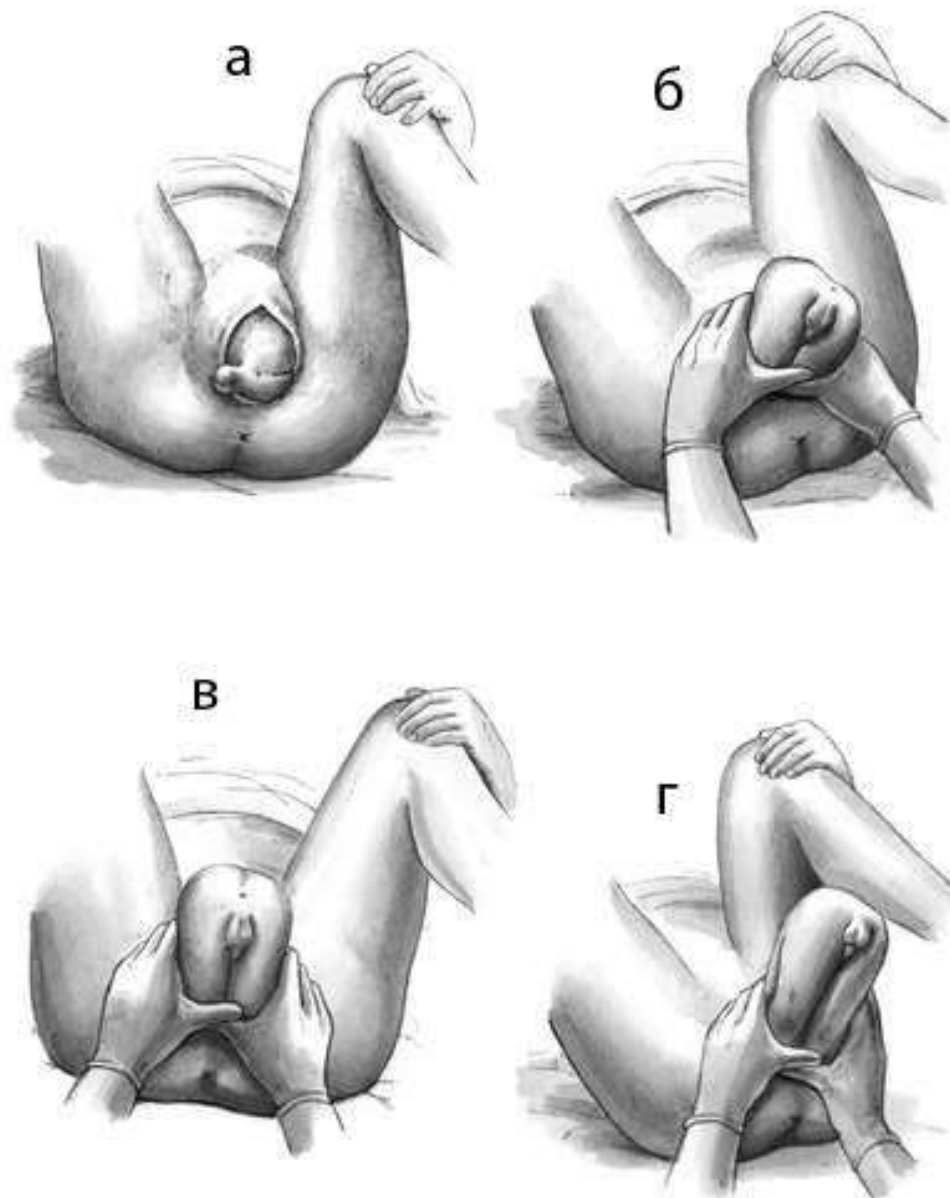


Рис.12.9. Ручное пособие по Цовьянову при чисто ягодичном предлежании плода. А - после рождения передней ягодицы уточняется позиция плода; Б - туловище плода переходит в левый косоый размер таза; В - туловище плода переходит в поперечный размер таза спинкой кпереди; Г - большие пальцы акушера по мере рождения плода передвигаются по задней поверхности бедер по направлению к задней стенке влагалища

При оказании пособия по Цовьянову с целью профилактики образования заднего вида туловище удерживают спинкой кпереди.

При хорошей родовой деятельности плод быстро рождается до пупка, затем туловище постепенно переходит в косоый размер и к моменту рождения плода до нижнего угла лопаток туловище вновь устанавливается в прямом размере выхода таза. Плечико, обращенное кпереди, подходит под лонную дугу.

Для рождения ручки, обращенной кзади, плод поднимают кпереди (к животу матери). При этом из крестцовой впадины рождается задняя ручка и обычно выпадают ножки плода. После этого в глубине зияющей половой щели появляются подбородок, рот, нос плода. Для освобождения головки достаточно направить ягодицы плода на себя и кпереди. При этом головка рождается без какого-либо дополнительного вмешательства.

Во время оказания пособия для удержания головки в согнутом состоянии ассистент осторожно надавливает на нее через переднюю брюшную стенку таким образом, чтобы рука постоянно находилась в соприкосновении с опускающейся головкой.

Пособие при смешанном ягодичном предлежании. При рождении до нижнего угла лопатки проводится выжидательная тактика. Плод удерживают руками, не сдавливая его и отклоняя в сторону симфиза. После рождения до нижнего угла лопатки все манипуляции производят так же, как при чисто ягодичном предлежании, начиная с рождения нижних углов лопаток. Если плод не рождается быстро и без затруднений, оказывают классическое ручное пособие (см. ниже).

Ручное пособие по методу Цовьянова при ножных предлежаниях. При ножных предлежаниях осложнения у плода наблюдаются чаще, чем при ягодичных. Осложнения связаны с тем, что рождающиеся ножки не способны подготовить родовые пути для последующего прохождения плечевого пояса и головки. При ножных предлежаниях, кроме классических осложнений (запрокидывание ручек, разгибание головки), возможно ущемление головки при неполном раскрытии шейки или при ее судорожном сокращении. Эти осложнения можно предотвратить, если к моменту изгнания крупных частей плода шейка матки будет раскрыта полностью. С этой целью ножки удерживают во влагалище до полного раскрытия шейки.

При диагностике ножного предлежания и решении вести роды через естественные родовые пути устанавливают тщательное наблюдение за состоянием роженицы и плода. При появлении в вульварном кольце пяток плода их прикрывают стерильной пеленкой и ладонью, приложенной к наружным половым органам, препятствуют преждевременному выпадению ножек из влагалища (рис. 12.10).



Рис. 12.10. Создание препятствия рождающимся ножками при ножном предлежании. По мере продвижения и опускания ягодич во влагалище вместе с находящимися там ножками образуется смешенное ягодично-ножное предлежание.

Противодействие рождающимся ножкам следует оказывать до тех пор, пока не наступило полное раскрытие маточного зева, на что указывают сильное выпячивание промежности предлежащей частью плода и зияние заднепроходного отверстия. Когда ягодичы спускаются до преддверия влагалища, ножки плода, несмотря на оказываемое им противодействие, начинают выступать из-под боковых сторон ладони акушера. После этого противодействие ножкам больше не оказывают, и они, а вслед за ними ягодичы и туловище плода, рождаются без затруднений до угла лопаток.

Если при оказании пособий при тазовом предлежании задерживается рождение плечевого пояса, ручек и головки, то применяют классическое ручное пособие при тазовых предлежаниях (см. ниже).

Указанные манипуляции производят также при запрокидывании ручек и затруднениях при их выведении, а также при разгибании головки.

В момент оказания пособий по Цовьянову при отсутствии показаний к быстрому извлечению плода все манипуляции следует производить медленно, не спеша, без потягивания плода за туловище и несвоевременного отклонения его кпереди, что особенно актуально при рождении головки. Отклонение туловища резко кпереди до образования точки фиксации между нижним краем лобкового сочленения и подзатылочной ямкой может привести не только к ее разгибанию, но и к повреждению мышц шеи, позвоночных артерий, шейного отдела позвоночника, спинного мозга.

В процессе родов при тазовом предлежании может возникать необходимость оказания *классического ручного пособия*.

КЛАССИЧЕСКОЕ РУЧНОЕ ПОСОБИЕ ПРИ ТАЗОВОМ ПРЕДЛЕЖАНИИ ПЛОДА

Классическое ручное пособие при тазовом предлежании плода заключается в выведении ручек и головки во втором периоде родов.

Показанием к ручному пособию является задержка рождения ручек и головки, которая находится в полости малого таза. Если после рождения туловища до нижних углов лопатки не произошло рождение ребенка, в течении 2-3 мин, то приступают к ручному пособию.

Методика. Сначала освобождают ручки, а затем головку плода. Ручки начинают освобождать после рождения туловища плода до угла лопатки обращенной кзади. Первой освобождают ручку, обращенную кзади (к промежности), так как только в этом отделе родовых путей акушер может ввести руку и достичь локтевого сгиба ручки плода (рис. 12.11).

- Каждая ручка плода выводится одноименной рукой акушера - правая ручка - правой, левая ручка - левой.
- Первой всегда освобождается ручка, обращенная кзади.
- Для освобождения обращенной кпереди ручки туловище плода поворачивают так, чтобы вторая ручка находилась со стороны промежности.

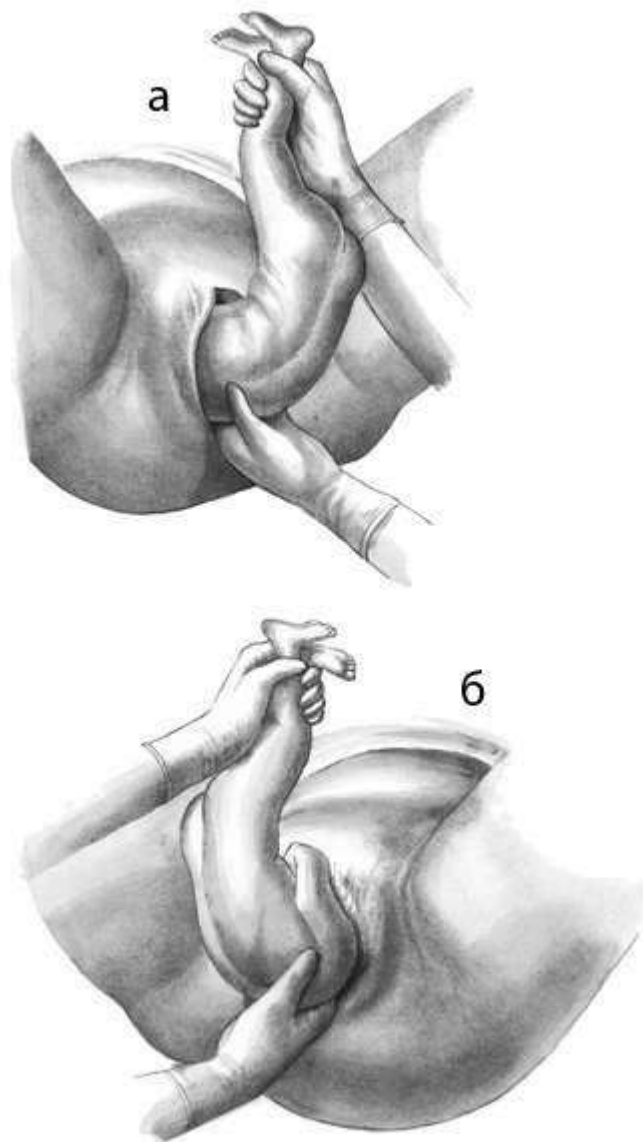
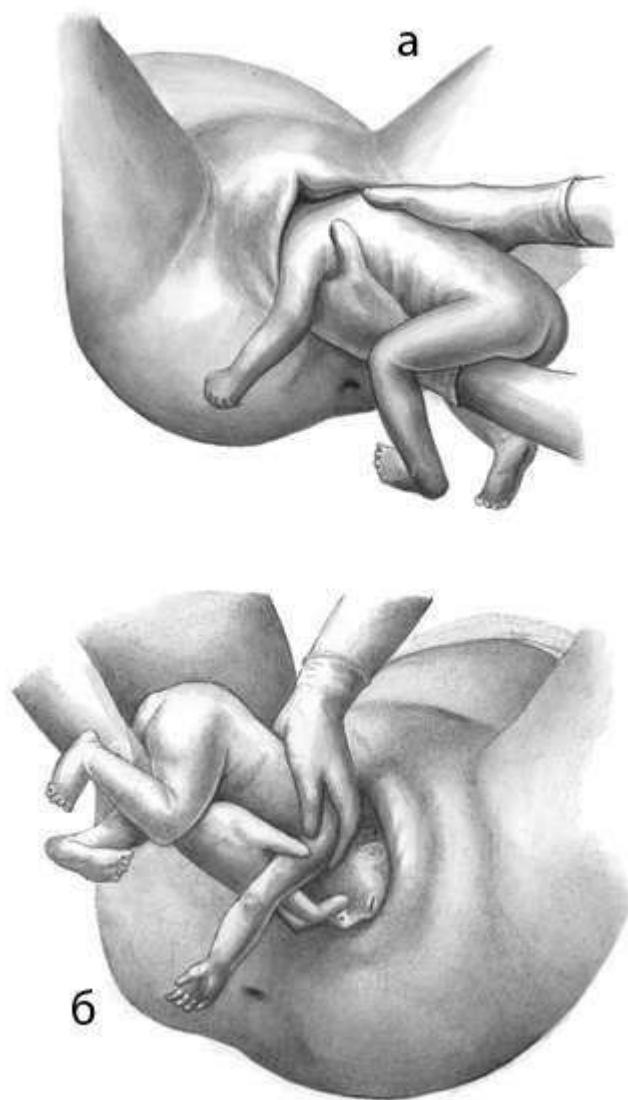


Рис. 12.11. Ручное пособие при тазовом предлежании. А - освобождение нижней левой ручки. Туловище плода отведено к противоположному паху матери; Б - Освобождение второй (правой) ручки после поворота туловища на 180°

Освобождение ручек проводят при расположении туловища плода в прямом размере. При первой позиции левой рукой (см. рис. 12.11) берут за голеностопные суставы ножек и туловище плода размещают параллельно правому паховому сгибу матери. Правой рукой входят со стороны промежности в родовые пути и доходят до локтевого сгиба ручки плода. Умывательным движением (перед личиком) извлекают ручку. При этом следует избегать сильного давления на плечевую кость и предплечье из-за опасности их повреждения. Ручка, обращенная кпереди, иногда рождается сама. Если этого не происходит, то плод следует повернуть на 180° так, чтобы оставшаяся ручка была бы обращена к промежности. Для этого двумя руками обхватывают грудку плода (большие пальцы расположены на спинке) и осторожно поворачивают плод так, чтобы спинка прошла под лоном. С целью облегчения такого сложного движения плод следует слегка подтолкнуть вверх, внутрь матки. Для освобождения второй ручки туловищу плода вновь придается положение, параллельное паховому сгибу матери, и ручка извлекается за локтевой сгиб перед личиком плода (умывательное движение).

После освобождения ручек приступают к *освобождению головки*. При извлечении головка должна совершить такие же движения в полости малого таза, как и при самопроизвольных родах: сгибание, внутренний поворот и затем фиксироваться подзатылочной ямкой под лоном с тем, чтобы во время сгибания родился сначала подбородок, а затем личико с волосистой частью головки. В процессе извлечения головки важно правильно ее захватить и делать влекущие движения строго в соответствии с направлением проводной оси таза (рис. 12.12).



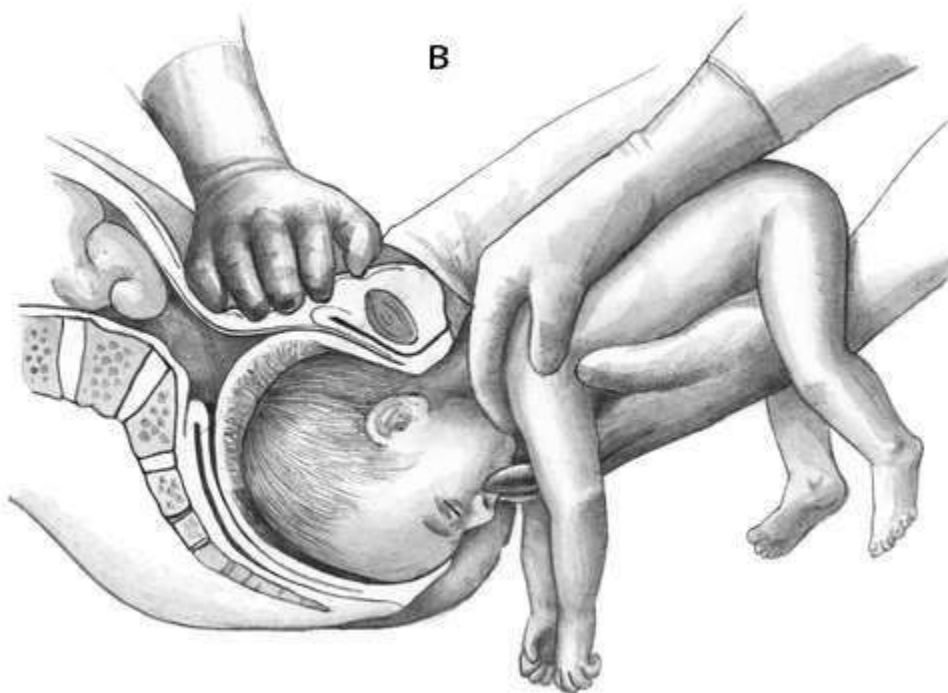


Рис. 12.12. Выведение последующей головки по методу Мориса-Левре Лашапелль. А - туловище плода кладут верхом на предплечье акушера, вторую руку располагают на плечиках плода; Б - II или III палец руки вводят в ротик плода; головку выводят соответственно механизму родов. В - ассистент помогает извлечению головки, оказывая на нее давление сверху через брюшную стенку

Головку захватывают чаще всего приемом Морисо-Левре-Лашапелль. При этом туловище плода располагается на предплечье левой руки акушера, II и III пальцы этой руки располагаются на верхней челюсти плода, способствуя сгибанию головки. Иногда II палец вводят в рот, чтобы, нажав на нижнюю челюсть, согнуть головку. II и IV пальцы правой руки располагают на плечиках плода, а III - на затылке, помогает сгибанию головки.

Тракции проводятся по направлению проводной оси таза, следуя за поворотом головки, которая к концу изгнания располагается в прямом размере таза. Если головка находится в широкой части полости малого таза, то влечение осуществляют косо кзади, книзу и кпереди, при нахождении головки в узкой части полости малого таза - книзу и кпереди. Во время извлечения головки ассистент придерживает дно матки, препятствуя разгибанию головки (рис. 12.12, в).

Во время оказания ручных пособий при тазовых предлежаниях необходимо обращать внимание на то, чтобы спинка плода поворачивалась кпереди, так как образование заднего вида чревато осложнениями, связанными с рождением головки.

Ввиду большого количества осложнений для плода и новорожденного при тазовых предлежаниях нередко встает вопрос о кесаревом сечении во время родов. Показаниями к экстренному кесареву сечению в родах являются:

- излитие околоплодных вод при неподготовленной шейке матки;
- ножное предлежание плода;
- аномалии родовой деятельности (слабость, дискоординация);
- признаки гипоксии плода по данным кардиомониторинга;

- отсутствие продвижения тазового конца плода;
- предлежание или выпадение петель пуповины в первом периоде родов;
- выпадение ножки (ножек) плода при неполном раскрытии шейки матки у первородящих.

Расположение тазового конца плода в широкой части полости малого таза не является препятствием для кесарева сечения.

Течение и ведение третьего периода родов не отличаются от таковых при головном предлежании.

Послеродовой период у большинства рожениц протекает нормально, но послеродовые заболевания наблюдаются чаще, чем при головных предлежаниях. Это связано с более частым повреждением мягких родовых путей из-за применения пособий и хирургических вмешательств при тазовом предлежании плода.

ГЛАВА 13. АНОМАЛИИ КОСТНОГО ТАЗА

К аномалиям костного таза относят узкий, широкий и деформированный таз. При неправильном ведении роды у беременных с аномалиями костного таза сопряжены с материнским и детским травматизмом. У рожениц могут наблюдаться разрывы мягких родовых путей, матки, травмы костей таза (разрыв лонного сочленения). У плода в родах возможны кровоизлияния в мозг, надрывы мозжечкового намета и т.д.

В настоящее время гораздо реже отмечают выраженную деформацию и сужение таза у женщин. Встречаются смешанные формы аномалий таза.

ВАРИАНТЫ АНОМАЛИЙ ТАЗА

Широкий таз. Различают анатомически и клинически широкий таз.

Таз считают *анатомически широким* при увеличении всех размеров на 2 см и более.

Широкий таз чаще наблюдается у высоких, крупных женщин. Предполагаемые размеры таза: *distantia spinarum* - 28-29 см, *distantia cristarum* 30-32 см, *distantia trochanterica* - 33-34 см, *conjugataexterna* 22-23 см.

При влагалищном исследовании определяют удлинение диагональной конъюгаты и увеличение расстояния между седалищными буграми, лонным сочленением и крестцом.

Клинически широкий таз - таз, просторный для плода. Он может наблюдаться при анатомически широком тазе; при нормальных размерах таза и небольших - плода (преждевременные роды);

Роды при широком тазе в большинстве заканчиваются благополучно для матери и плода.

Осложнения при широком тазе могут быть связаны с быстрым продвижением головки в полости таза.

В родах при широком тазе могут наблюдаться следующие осложнения:

- разгибательные вставления головки плода;
- быстрые или стремительные роды;
- разрывы мягких родовых путей;
- внутричерепные кровоизлияния у плода.

Для профилактики быстрых и стремительных родов применяют обезболивание, включая эпидуральную анестезию, продолжающуюся до рождения плода, ведение второго периода родов на боку.

Узкий таз. Различают анатомически и клинически узкий таз.

В анатомически узком тазе все размеры, или хотя бы один из них, укорочены по сравнению с нормальным на 2 см и более.

Основным показателем наличия и степени сужения таза служит истинная конъюгата: если она меньше 11 см, то таз считается узким.

Причины анатомически узкого таза многочисленны.

Отклонения в формировании костей таза во внутриутробном периоде наблюдаются при нарушении минерального обмена и гиповитаминозах у беременных.

В детстве причинами узких тазов и тазов с деформациями могут быть недостаточное питание, рахит, туберкулез, переломы, врожденные вывихи тазобедренных суставов, атрофия и отсутствие ноги.

В период полового созревания к вышеперечисленным причинам присоединяются гормональные нарушения, в частности гиперандрогения, гипоэстрогения с быстрым ростом тела в длину и замедлением увеличения поперечных размеров таза. Такие же изменения могут происходить при приеме гормонов с целью задержки менструации во время занятий спортом.

Классификация. В нашей стране общепринята классификация по форме и степени сужения таза. По форме различают часто и редко встречающиеся узкие тазы.

Часто встречающиеся формы узкого таза.

1. Поперечносуженный таз.
2. Общеравномерносуженный таз.
3. Плоский таз:
 - а) простой плоский таз;
 - б) плоскоррахитический таз;
 - в) таз с уменьшением прямого размера широкой части полости.

Редко встречающиеся формы узкого таза.

1. Кососмещенный и кососуженный таз.
2. Таз, сопровождающийся экзостозами, костными опухолями или переломами его в анамнезе.
3. Кифотический таз.
4. Другие формы таза.

В результате изменений условий жизни в настоящее время снизилось число женщин с общеравномерносуженным и плоским тазом, которые ранее преобладали в России. Чаще встречаются тазы как результат акселерации -

поперечносуженные, тазы с уменьшением размеров широкой части полости малого таза, стертые формы сужения таза, диагностика которых затруднена.

Степень сужения таза определяется по *истинной конъюгате*. В зависимости от ее размера выделяют четыре степени сужения таза:

- I - истинная конъюгата менее 11 см и более 9 см;
- II - истинная конъюгата от 9 см до 7,5 см;

- III - истинная конъюгата от 7,5 см до 5,5 см;
- IV - истинная конъюгата 5,5 см и меньше.

Сужения таза III и IV степени в практике обычно не встречаются.

За рубежом приняты следующие понятия по отношению к узким тазам: сужение входа в таз: сужение полости таза; сужение выхода таза; общее сужение таза (комбинация всех сужений), которое встречается чаще.

По этой классификации вход в таз считается суженным, если прямой размер менее 10 см, поперечный - менее 12 см. Частота осложнений возрастает, если уменьшены оба размера.

О сужении полости таза, определяемом при рентгенопельвиметрии, свидетельствует уменьшение суммы размеров межостистого (в норме 10,5 см) и заднего сагиттального размеров (расстояние от средней межостной линии до сочленения IV и V крестцовых позвонков, в норме 5 см) до 13,5 см и менее. При этом расстояние между остями седалищных костей, как правило, менее 10 см.

Сужение полости бывает чаще, чем плоскости входа. О сужении выхода таза следует говорить, если размер между седалищными буграми меньше 8 см. Сужение выхода таза без сужения полости встречается редко.

Поперечносуженный таз (рис. 13.1) имеет сужение поперечных размеров. Суженным считается таз, в котором поперечные размеры малого таза уменьшены хотя бы на 0,6-1,0 см и более. Прямые размеры плоскости входа и узкой части полости малого таза могут быть уменьшены или, наоборот, увеличены. В зависимости от этого вход в малый таз может иметь округлую или продольно-овальную форму. Из других особенностей поперечносуженного таза обращают на себя внимание малая развернутость крыльев подвздошной кости и узкая лонная дуга.

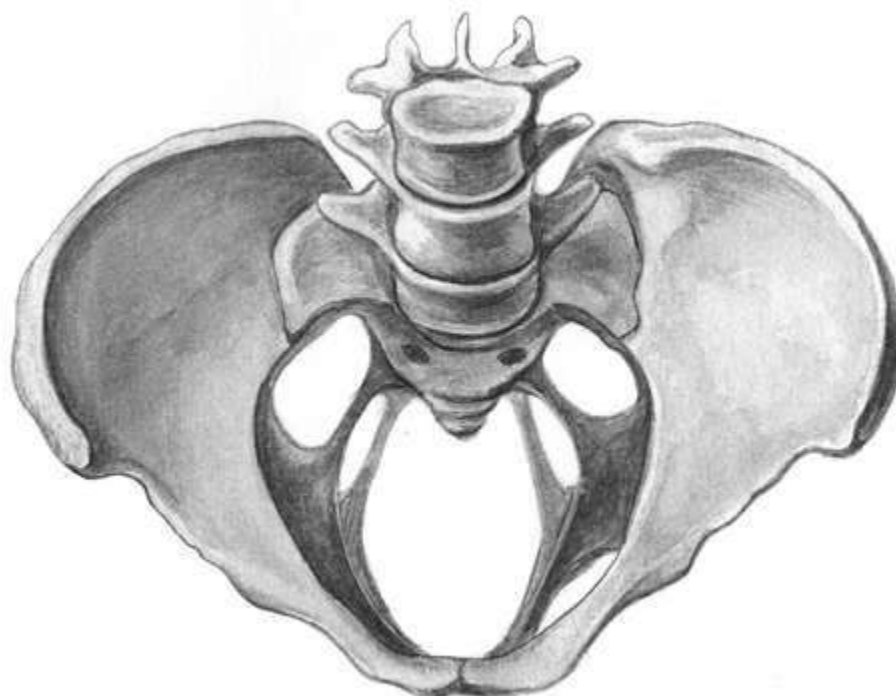


Рис. 13.1. Поперечносуженный таз

По данным рентгенопельвиметрии различают три степени сужения в зависимости от поперечного размера плоскости входа в малый таз.

- I степень - 12,4 см - 11, 5 см.
- II степень - 11,4 см - 10, 5 см.
- III степень - менее 10,5 см.

Диагностика. При наружном измерении таза: уменьшение наружных поперечных размеров, поперечного размера ромба Михаэлиса (менее 10 см), поперечного размера плоскости выхода таза.

При влагалищном исследовании определяются острый лонный угол, сближение седалищных остей.

Диагноз подтверждается рентгенопельвиметрией, магнитно-резонансной томографией.

Общеравномерносуженный таз(рис. 13.2) имеет укорочение всех размеров на 1,5-2 см. Общеравномерносуженный таз сохраняет форму нормального таза, встречается у женщин правильного миниатюрного строения. Кости таза у них, как и кости всего скелета, обычно тонкие, в связи с чем полость таза может быть достаточной и не оказывать препятствий для прохождения плода.

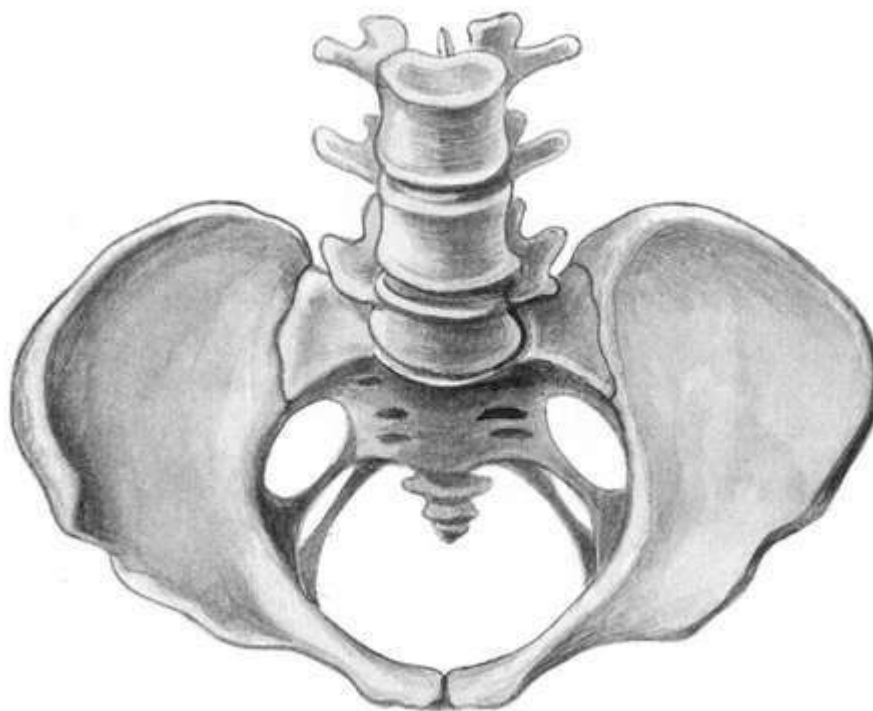


Рис. 13.2. Общеравномерносуженный таз

Общеравномерносуженный таз является проявлением инфантилизма, возникшего в детстве, или в период полового развития.

Диагностика. При наружном измерении таза все размеры, включая наружную конъюгату, пропорционально уменьшены (табл. 13.1). Ромб Михаэлиса (рис. 13.3) имеет обычную форму с пропорциональным уменьшением продольного и поперечного размеров. При влагалищном исследовании определяется укорочение диагональной конъюгаты.

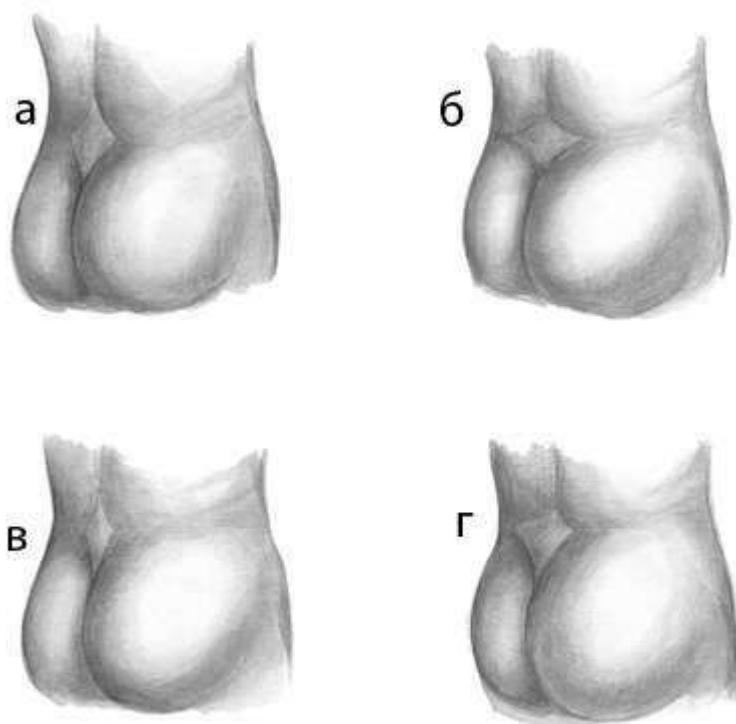


Рис. 13.3. Пояснично-крестцовый ромб Михаэлиса при различных формах узкого таза (схема). А - нормальный таз; Б - плоскоррахитический; В - общеравномерносуженный; Г - кососуженный

Таблица 13.1. Основные наружные размеры узкого таза в сантиметрах

Формы таза	<i>D. spinarum</i>	<i>D. cristarum</i>	<i>D. trochanterica</i>	<i>Conjugata externa</i>	<i>Conjugata diagonalis</i>
Нормальный	25-26	28-29	30-31	20	13
Общеравномерносуженный	24	26	28	18	13
Поперечносуженный	24-25	25-26	28-29	20	11
Простой плоский	26	29	30	18	11
Плоскоррахитический	26	26	31	17	11

Плоский таз - укорочение только прямых размеров малого таза.

Различают две разновидности *плоского таза*: простой плоский таз и плоскоррахитический таз.

Простой плоский таз (рис. 13.4) - смещение крестцовой кости к лонному сочленению. В результате уменьшены прямые размеры плоскости входа, широкой, узкой части малого таза и плоскости выхода. Поперечные и косые размеры сохраняют нормальную величину.

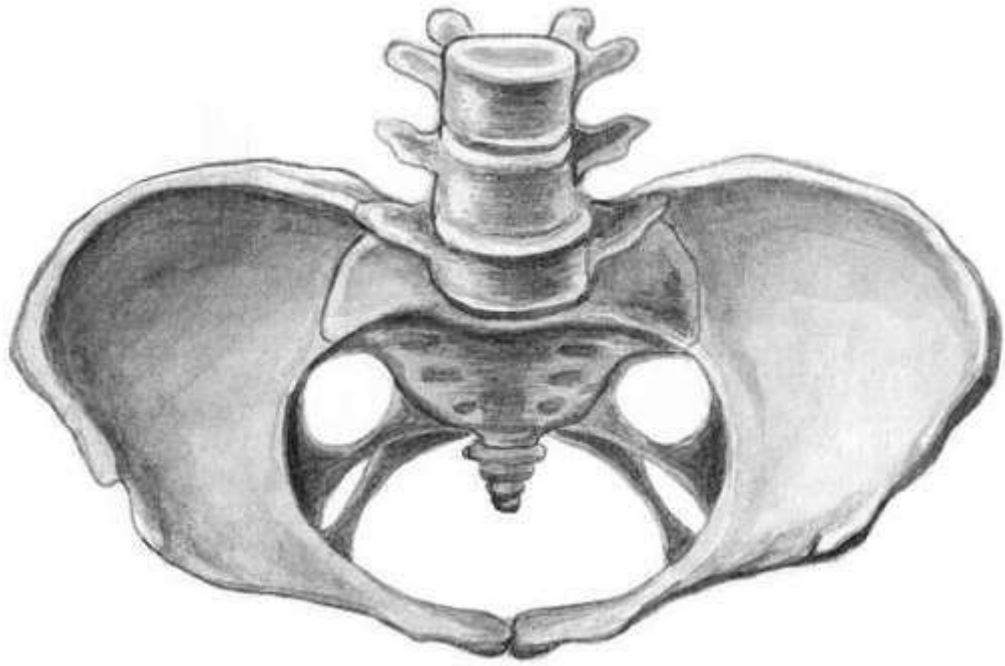


Рис. 13.4. Простой плоский таз

Форма и кривизна крестца остаются обычными. Иногда между I и II крестцовым позвонком определяется добавочный мыс, который располагается ближе к лонному сочленению, чем истинный. При простом плоском тазе угол лонной дуги достаточно широкий.

Диагностика основывается на результатах наружного и влагалищного исследований. При наружном измерении выявляется уменьшение наружной конъюгаты и прямого размера выхода при нормальных поперечных размерах таза (см. табл. 13.1). Форма ромба Михаэлиса (см. рис. 13.3) изменяется из-за уменьшения прямого размера. В редких случаях при выраженном сужении таза вместо ромба определяется треугольник. При влагалищном исследовании можно выявить уменьшение диагональной конъюгаты.

Плоскорихитический таз (рис. 13.5) является следствием перенесенного в детстве рахита. Дистрофические изменения в костной ткани, свойственные рахиту, снижают ее плотность, в результате чего натяжение мышечно-связочного аппарата и давление позвоночника способствуют деформации и изменению расположения костей. Крестец поворачивается вокруг сагиттальной оси так, что мыс приближается к лонному сочленению, уменьшая прямой размер входа, а крестцово-копчиковое сочленение вместе с копчиком отодвигается кзади, увеличивая прямой размер выхода. Крестец при этом уплощен (вогнутость отсутствует) и укорочен в длину (рис. 13.5). Последний крестцовый позвонок вместе с копчиком в результате натяжения седалищно-крестцовых связок крючкообразно загнут вперед, но это не сказывается на увеличенном прямом размере выхода.

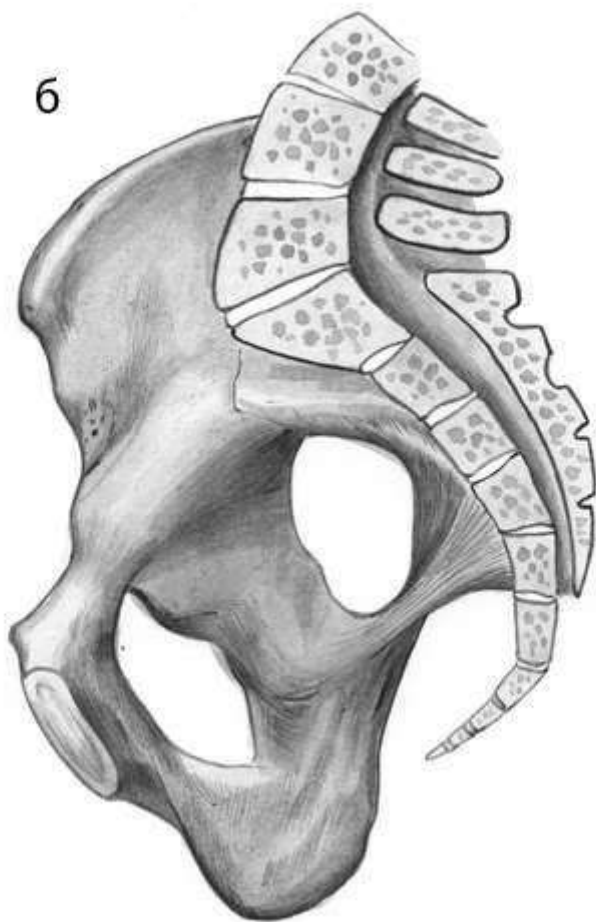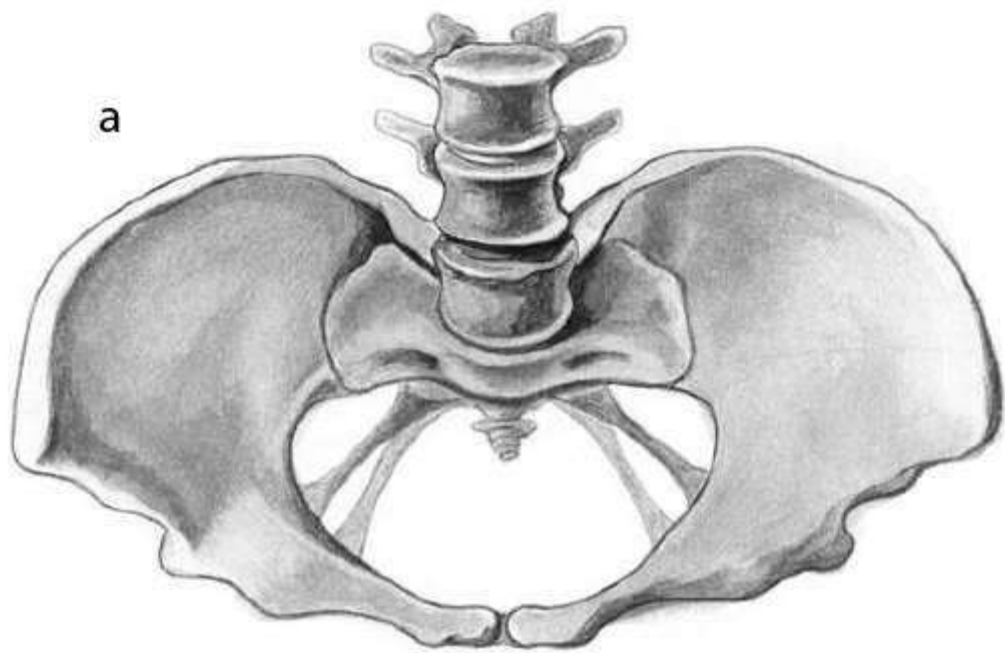


Рис. 13.5. Плоскоррахитический таз. А - форма плоскоррахитического таза; Б - форма крестца при плоскоррахитическом тазе

Иногда на крестце имеется добавочный мыс, образовавшийся в результате окостенения хряща между I и II крестцовыми позвонками. Добавочный мыс может препятствовать продвижению головки.

Наряду с крестцом изменениям подвержены и подвздошные кости, особенно их крылья, которые уплощены. Гребни седалищных костей развернуты из-за смещения крестца в таз. В результате разница между *distantia spinarum* и *distantia cristarum* или меньше нормы, или оба эти размера равны; при выраженных деформациях расстояние между наружно-верхними остями больше, чем между гребнями подвздошной кости. Из-за развертывания крыльев седалищных костей их бугры значительно отклонены наружу и лонная дуга более широкая по сравнению с нормальным тазом. Проводная ось таза представляет собой ломаную линию. Мыс выступает в полость таза, поэтому плоскость входа имеет форму "сердца", ее прямой размер укорочен.

Прямые и поперечные размеры полости малого таза нормальные или даже увеличены. Размеры выхода увеличены.

Диагностика основывается на особенностях плоскорахитического таза:

- уменьшение разницы между *d. cristarum* и *d. spinarum*;
- уменьшение *conjugata diagonalis*;
- уплощение крестца и отклонение его кзади:
- ложный мыс (в полость таза выступает II крестцовый позвонок);
- копчик подвернут внутрь в виде крючка;
- уменьшение вертикального размера ромба Михаэлиса.

Плоскорахитический таз можно заподозрить по признакам перенесенного в детстве рахита: "квадратная" голова, искривление ног, позвоночника, грудины.

К стертой форме плоскорахитического таза относится *таз с уменьшением прямого размера широкой части полости малого таза*. Уменьшен только прямой размер широкой части полости малого таза до 12,4 см и менее.

Выделяют две степени сужения таза. При I степени прямой размер широкой части составляет 12,4-11,5 см, при II - менее 11,5 см. Другие размеры таза не изменены. Эти размеры определяют при рентгенопельвиметрии.

При наружном акушерском исследовании уменьшение лонно-крестцового размера (расстояние от середины симфиза до сочленения между II и III крестцовыми позвонками) до 20,5 см и менее (в норме 21,8 см) свидетельствует о сужении таза. Размер менее 19,3 см указывает на выраженное сужение прямого размера широкой части полости малого таза (менее 11,5 см).

Редко встречающиеся формы узкого таза. Среди редко встречающихся форм узкого таза наибольшее значение имеют кососмещенный, кифотический таз и таз, суженный экзостозами и костными опухолями.

Кососмещенный (асимметричный) и кососуженный таз образуется в результате сколиоза, коксита, одностороннего вывиха бедра, укорочения одной из нижних конечностей, плохо сросшихся переломов таза и ноги, функциональных расстройств одной ноги в детстве. Тяжесть тела неравномерно распределяется на таз и конечности. Туловище находит опору в тазобедренном суставе со здоровой стороны. В результате этого вертлужная область здоровой стороны вдавливается внутрь (рис. 13.6), половина таза на стороне больной ноги становится уже. Сужение одной стороны часто компенсируется тем, что другая является сравнительно просторной. В связи с этим кососмещенный и кососуженный таз может не препятствовать продвижению головки.

Роженицы, имеющие такой таз, принимают во время родов положение, обычно наиболее выгодное в каждой конкретной ситуации.

Кифотический таз. Кифоз, как правило, образуется в детском возрасте при туберкулезном поражении позвоночника. Кифоз в шейном и грудном отделах позвоночника уравнивается лордозом поясничной части и на таз не влияет. Роды могут протекать без осложнений.

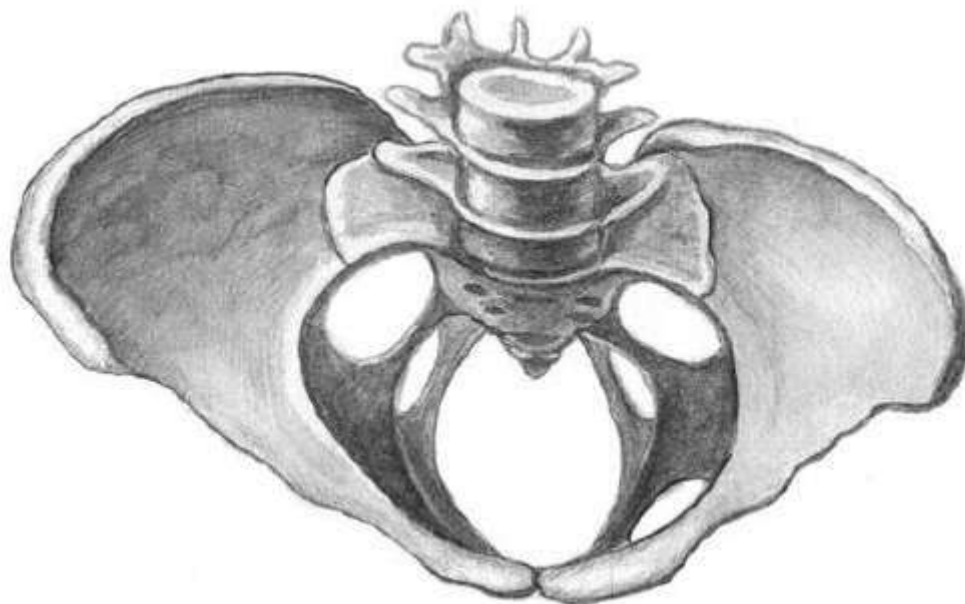


Рис. 13.6. Кососуженный таз

При горбе в нижних отделах позвоночника крестец смещается кзади, поворачиваясь вокруг поперечной оси. Верхние отделы подвздошных костей расходятся, нижние вместе с седалищными буграми сближаются. Подобные деформации приводят к увеличению прямого размера плоскости входа в таз и выраженному уменьшению размеров выхода, особенно поперечных. Таз приобретает воронкообразную форму с уменьшением размеров сверху вниз. Препятствия для прохождения головки возникает в узкой части полости малого таза и в полости выхода.

Таз, суженный экзостозами и костными опухолями. Просвет таза может быть сужен расположенными на внутренней поверхности костей таза костными образованиями. Экзостозы образуются из экхондрозов после окостенения, поэтому располагаются обычно в местах нахождения хрящей: в области мыса, крест-цово-подвздошных сочленений и симфиза. Опухоли костной ткани - остеосаркомы - могут быть большими и занимать всю полость таза. Диагностика костных образований осуществляется при влагалищном исследовании.

ДИАГНОСТИКА УЗКОГО ТАЗА

Для выявления анатомически узкого таза используют данные анамнеза, результаты наружного осмотра, наружного акушерского исследования, пельвиметрии, влагалищного исследования. При необходимости выполняют рентгенопельвиметрию, компьютерную томографическую пельвиметрию, магнитно-резонансную томографию.

При сборе *анамнеза* обращают внимание на травматические повреждения костей таза и нижних конечностей, указания на перенесенные в детстве рахит или туберкулез. У повторнородящих для диагностики узкого таза имеют значение осложнения в предыдущих родах: затруднения прохождения головки, особенно при некрупном плоде;

черепно-мозговая травма у плода; интра- и постнатальная гибель ребенка; оперативное родоразрешение (кесарево сечение). Указания на благополучные роды при средней массе тела ребенка свидетельствуют об отсутствии сужения малого таза при некотором уменьшении размеров, выявляемых при пельвиметрии.

Наружный осмотр первоначально проводят в вертикальном положении беременной. Измеряют рост беременной, и при значениях его в пределах 145-155 см можно предполагать анатомическое сужение таза. Продолжая осмотр туловища беременной, определяют конституцию: следы перенесенных заболеваний, при которых могут быть изменения костей и суставов (рахит, туберкулез и др.), форму черепа (выступающие лобные бугры, широкая переносица), позвоночника (сколиоз, кифоз, лордоз), конечностей (саблевидное искривление ног, укорочение одной ноги), суставов (анкилоз тазобедренных, коленных и других суставов), походку (переваливающаяся "утиная" походка может свидетельствовать о чрезмерной подвижности сочленений тазовых костей и о кососмещенном тазе).

При осмотре в профиль обращают внимание на форму живота. В конце беременности у первородящих женщин с узким тазом живот (заостренный сверху) остроконечный, у повторнородящих - отвислый (рис. 13.7). Особенности формы живота у беременных с узким тазом в положении стоя обусловлены тем, что головка перед родами не прижимается ко входу в малый таз. В результате высокого стояния живота дно матки не помещается под реберной дугой, и матка оказывает давление на переднюю брюшную стенку. Мышцы живота у первородящих способны удержать матку, у повторнородящих при перерастянутых мышцах она значительно перемещается кпереди.

Для оценки формы и размеров таза имеет значение ромб Михаэлиса, который хорошо просматривается на задней поверхности крестца (см. рис. 13.3). Чем совершеннее таз, тем более отчетливо просматривается ромб. Его поперечный размер отражает поперечные размеры таза, вертикальный - прямые. В связи с этим при уменьшении прямых размеров плоскостей таза меньшим бывает вертикальный, а поперечных размеров - поперечный размер ромба. При резких деформациях таза ромб имеет неправильные очертания, которые зависят от особенностей строения таза и его размеров (см. рис. 13.3).

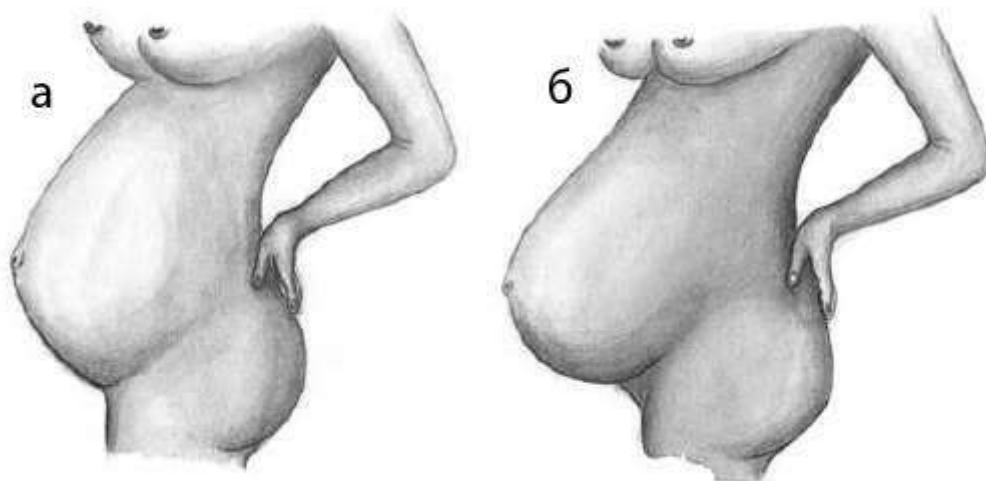


Рис. 13.7. Формы живота при узком тазе. А - у первородящей; Б - у повторнородящей

У женщины с узким тазом в горизонтальном положении обращает на себя внимание выпячивание брюшной стенки над лоном, так как головка не может прижаться ко входу в малый таз и располагается над ним.

Важную информацию о размерах таза получают при наружной *пельвиметрии*. При этом обращают внимание не только на абсолютные значения наружных размеров таза, но и на их взаимоотношения.

Наряду с такими классическими размерами таза, как *d. spinarum*, *d. cristarum*, *d. cristarum*, *d. externa*, для уточнения диагноза можно измерять боковые и косые конъюгаты. О сужении таза свидетельствует уменьшение боковых конъюгатов до 13 см (в норме расстояние между передне- и задневерхними остями подвздошной кости равны 14-15 см).

Разница между следующими косыми размерами указывает на асимметрию таза:

- от передневерхней ости одной стороны до задневерхней ости другой (в норме они равны 22,5 см);
- от середины симфиза до задневерхних остей правой и левой подвздошных костей;
- от надкрестцовой ямки до передневерхних остей справа и слева.

Для подтверждения сужения таза и определения его формы важное значение имеют прямой и поперечный размеры выхода из малого таза.

Уменьшение наружных размеров таза не всегда свидетельствует о сужении емкости малого таза, которая определяется толщиной костей. О толщине костей косвенно судят по объему руки в области лучезапястного сустава - индексу Соловьева. Индекс Соловьева 16 см и более указывает на большую толщину костей и уменьшение вместимости малого таза даже при нормальных наружных размерах. Наоборот, величина индекса 14 см и менее может свидетельствовать о емком тазе при уменьшенных размерах большого таза.

Наиболее точно форму и степень сужения таза определяют при сопоставлении наружных размеров таза с данными *влагалищного исследования*.

Если размер *диагональный*, а следовательно, и *истинной конъюгаты* меньше нормы на 2 см и более, то следует думать о сужении таза.

Кроме измерения диагональной конъюгаты, определяют емкость таза (широкий, суженный таз), состояние крестца (вогнутый в нормальном тазу; плоский и отогнутый назад по оси), наличие двойного мыса, состояние копчика (нет ли крючкообразного загибания его вперед), состояние лонной дуги (выпячивания, шипы и наросты на внутренней поверхности лонных костей, высота и изогнутость лонной дуги, лонный угол), состояние лонного сочленения (плотность примыкания друг к другу лонных костей, ширина лонного сочленения, наличие на нем плотного нароста) и т.д.

Для диагностики стертых форм сужения таза применяют *рентгенопельвиметрию*. Современная рентгенологическая аппаратура с использованием цифровой сканирующей рентгенографической установки снижает лучевую нагрузку в 20-40 раз по сравнению с пленочной рентгенопельвиметрией.

При рентгенопельвиметрии определяют уменьшение размеров малого таза в зависимости от формы и степени сужения, размеры головки плода, особенности ее строения (гидроцефалия), конфигурацию, положение головки по отношению к плоскости таза и др.

Точность измерения таза повышается при проведении *магнитно-резонансной томографии*, к которой должны быть обоснованные показания.

ТЕЧЕНИЕ И ВЕДЕНИЕ БЕРЕМЕННОСТИ ПРИ УЗКОМ ТАЗЕ

Течение беременности до середины III триместра, как правило, какими-либо особенностями не отличается.

Перед родами у беременных с узким тазом возможны:

- высокое стояние головки над входом в малый таз как у повторно-, так и у первородящих;
- неправильные положения плода (косое, поперечное, тазовое);
- разгибательные предлежания головки (переднеголовное, лобное, лицевое);
- преждевременное излитие околоплодных вод.

Эти осложнения обусловлены несоответствием между размерами таза и головки, что препятствует вставлению предлежащей части в плоскость входа в малый таз (рис. 13.8). В связи с этим головка остается подвижной над входом в таз до начала родовой деятельности. В результате высота стояния дна матки при узком тазе в конце III триместра больше, чем при нормальных размерах таза. Вследствие высокого стояния диафрагмы значительно ограничивается экскурсия легких и нарушается деятельность сердца. При сужении таза одышка в конце беременности появляется раньше, держится дольше и более выражена, чем при беременности у женщин с нормальным тазом.

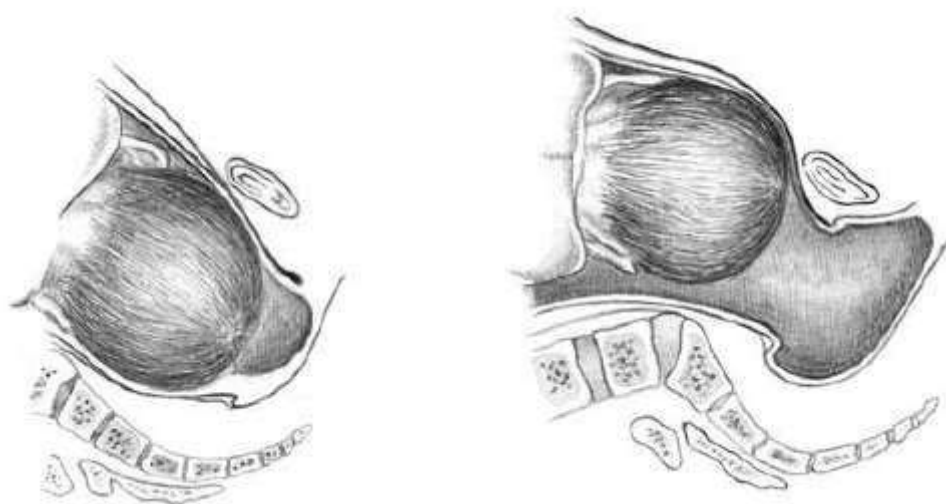


Рис. 13.8. Вставление головки во вход в малый таз при нормальном (А) и анатомически узком (Б) тазе. Головка стоит над входом в малый таз. Передние и задние воды не разграничены

Отсутствие плотного пояса прилегания между подвижной головкой и костями таза может стать причиной неправильных положений и разгибательных предлежаний, преждевременного излития околоплодных вод и выпадения петель пуповины (рис. 13.9).

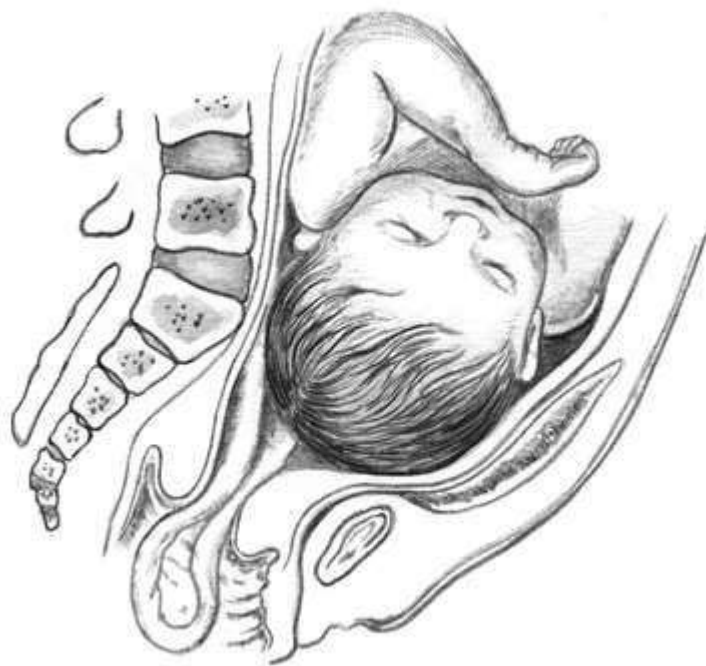

Рис 13.9. Выпадение петли пуповины

Важно определить срок родов, чтобы предупредить перенашивание беременности, которое при узком тазе особенно неблагоприятно. В 39-40 нед беременных следует госпитализировать в отделение патологии для уточнения диагноза и выбора рационального метода родоразрешения.

ТЕЧЕНИЕ РОДОВ ПРИ УЗКОМ ТАЗЕ

Роды при узком тазе (несоответствие таза и головки) имеют особенности и нередко сопровождаются осложнениями для матери и плода.

В *периоде раскрытия* шейки матки часто отмечается несвоевременное излитие околоплодных вод; первичная и вторичная слабость, дискоординация родовой деятельности, затяжные роды, хориоамнионит.

Преждевременное и раннее излитие околоплодных вод, обусловленное высоким стоянием головки над входом в таз, отсутствием деления вод на передние и задние (рис. 13.8).

Несвоевременное излитие околоплодных вод, длительный безводный промежуток способствуют распространению инфекции, особенно при патогенной микрофлоре во влагалище. Возможно развитие хориоамнионита, плацентита, а также инфицирование плода.

При узком тазе относительно часто диагностируются аномалии родовой деятельности. При головке, расположенной высоко, отсутствует ее давление на шейку матки и нижний сегмент. В результате наблюдается как первичная и вторичная слабость родовой деятельности, так и ее дискоординация. Раскрытие шейки матки замедляется.

В *периоде изгнания* продвижение головки по плоскостям малого таза может быть длительным.

При неправильном ведении родов возможны следующие осложнения:

- длительное (более 2 ч) стояние головки в одной плоскости таза;
- сдавление мягких тканей родовых путей между костями таза и головкой плода;
- образование мочеполовых и кишечно-половых свищей;
- травмы костей таза;
- разрывы матки;
- травматические повреждения и гипоксия плода.

При уменьшении размеров таза для продвижения головки по плоскостям таза во втором периоде родов необходима хорошая родовая деятельность. Даже при этих условиях головка может длительно находиться в одной плоскости, прижимая мягкие ткани к костям таза. Спереди могут сдавливаться мочевой пузырь, мочеиспускательный канал, сзади - прямая кишка. Пребывание головки в одной плоскости более 2 ч: нарушает кровообращение с развитием гипоксии, ишемии и некроза в тканях. На 5-7-е сутки после отторжения некротических тканей образуются мочеполовые и прямокишечно-вагинальные свищи. Одновременно с тканями могут сдавливаться нервы с последующим развитием пареза мышц нижних конечностей.

При значительном несоответствии между размерами таза и головки и ведении родов через естественные родовые пути, особенно при использовании утеротоников, возможно перерастяжение нижнего сегмента матки и в конечном итоге ее разрыв. Кроме нарушения целостности матки, могут наблюдаться разрывы лонного сочленения, особенно при использовании дополнительной силы, направленной на рождение плода (прием Кристеллера, акушерские щипцы, вакуум-экстракция).

В *последовом периоде* относительно часто наблюдается кровотечение, обусловленное нарушением отделения плаценты и выделения последа в результате гипотонии матки. Нарушение сократительной деятельности матки в III периоде родов обусловлено длительными и затяжными родами со снижением энергетического потенциала матки, неспособного обеспечить оптимально последовые схватки.

В *раннем послеродовом периоде* гипотония матки проявляется кровотечением. Кровотечение может также обуславливаться разрывами мягких родовых путей.

В послеродовом периоде часто развивается эндометрит. При неправильном ведении родов могут проявиться мочеполовые или кишечно-половые свищи, повреждения сочленений таза.

При узком тазе и ведении родов через естественные родовые пути перинатальная смертность и заболеваемость повышены. Причинами осложнений у детей при узком тазе являются:

- значительная конфигурация головки и образование большой родовой опухоли;
- травматическое поражение костей головки, кровоизлияние в мозг;
- нарушение маточно-плацентарного кровообращения.

Механизм родов при узких тазах определяется формой таза и степенью его сужения.

Механизм родов при поперечносуженном тазе зависит от степени сужения. При нормальном прямом размере плоскости входа головка вставляется в таз асинклинически передней теменной костью, в результате чего стреловидный шов смещается кзади. Если головка опускается в полость таза, то в дальнейшем механизм родов не отличается от такового при нормальном тазе: внутренний поворот головки, ее разгибание и наружный поворот.

При сочетании уменьшенных поперечных размеров таза с увеличением прямых размеров, в частности истинной конъюгаты, головка устанавливается во входе в таз стреловидным швом в прямом размере, чаще затылком кпереди. Сгибаясь и не производя внутреннего поворота, головка опускается на тазовое дно до плоскости выхода, после чего разгибается и рождается с последующим изгнанием туловища из матки. При несоответствии размеров таза и головки может образоваться высокое прямое стояние головки. Это осложнение чаще появляется при заднем виде плода. Высокое прямое стояние головки осложняет ее продвижение по родовому каналу.

Механизм родов при общеравномерносуженном тазе. При равномерном сужении всех размеров головка при входе в малый таз начинает испытывать одинаковое сопротивление по всей окружности. В результате особенностями механизма родов являются:

- выраженное сгибание головки в плоскости входа в малый таз и вставление ее стреловидным швом в одном из косых размеров. В таком положении головка способна пройти малым косым (9,5 см) и бипариетальным (9,25 см) размерами через плоскость входа в ее косых размерах;

- максимальное сгибание головки, которое происходит при ее переходе из широкой части полости малого таза в узкую. Малый родничок занимает в полости таза центральное положение, проходя по проводной оси таза;

- выраженная долихоцефалическая конфигурация головки.

В момент прохождения по плоскостям малого таза, испытывая сдавление, головка вытягивается в длину, резко конфигурирует, образуя долихоцефалическую форму (рис. 13.10). В области малого родничка образуется большая родовая опухоль, которую необходимо распознать. Иначе могут быть такие ситуации, когда головка большим сегментом располагается в широкой части полости малого таза или даже выше, а родовая опухоль может доходить до плоскости выхода и даже показываться из половой щели, что может привести к ошибочному заключению относительно расположения головки. Рано появляющиеся потуги в данной ситуации чреваты осложнениями как для матери, так и для плода.

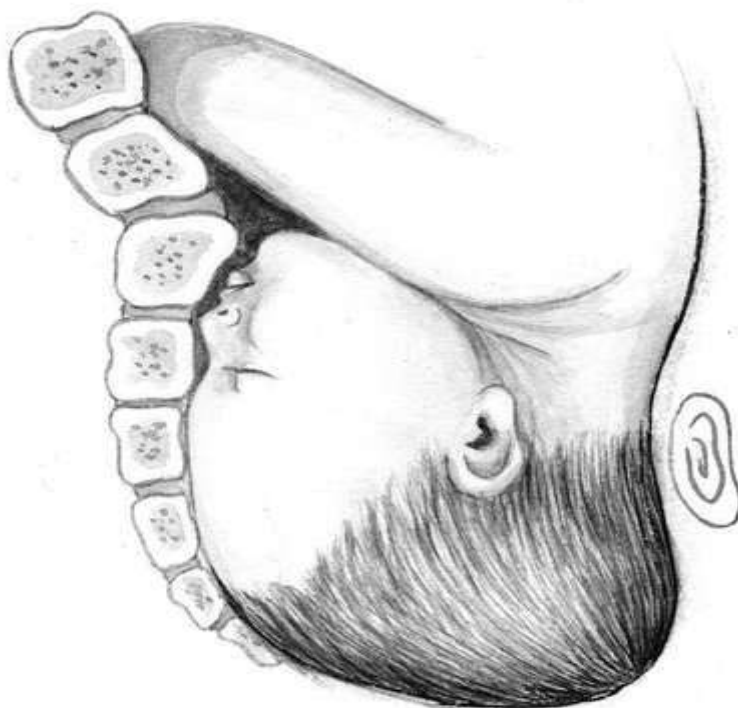

Рис. 13.10. Выраженная конфигурация головки при прохождении через плоскости малого таза (долихоцефалическая форма головки)

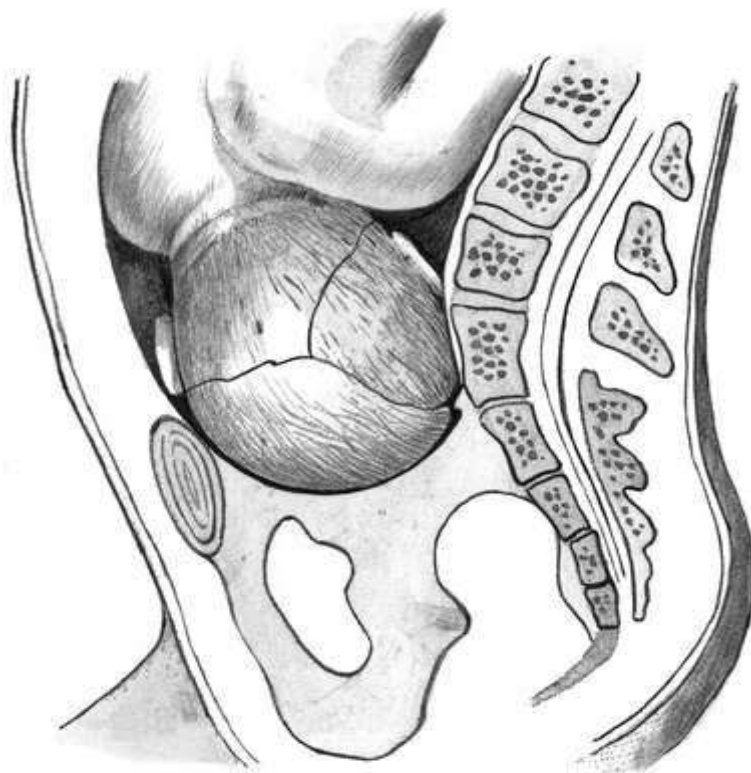
Роды при общеравномерносуженном тазе длительные. Ситуация особенно неблагоприятная при крупном плоде, разгибательных предлежаниях, заднем виде затылочного предлежания.

Механизм родов при плоскорохитическом тазе. Особенности механизма родов при плоскорохитическом тазе связаны с уменьшением прямых размеров плоскости входа в малый таз.

В момент конфигурации в плоскости входа головка, встречая сопротивление со стороны мыса сзади и лонных костей спереди, не способна встаться в один из косых размеров. Она вступает во вход в таз стреловидным швом в поперечном размере. Для нахождения оптимального размера таза головка длительно находится над входом в таз.

При небольшом разгибании головки через прямой размер входа в таз (наименьший размер в плоскости входа) головка проходит малым поперечным размером (8,5 см). Большой поперечный размер (9,5 см) головки отходит в сторону от истинной конъюгаты и располагается в боковом отделе плоскости входа, где больше пространства. Большой родничок при этом находится на одном уровне с малым. Разогнутая головка помещается во входе в таз с учетом того, что ее прямой размер равен 12 см, а поперечный размер входа в таз имеет длину 13 см.

При плоских тазах, несмотря на разгибание и стояние в поперечном размере входа в таз, головка нередко не может опуститься в полость. Конфигурируя, головка сначала вставляется передней теменной костью, а задняя при этом упирается в мыс (рис. 13.11). Стреловидный шов отклонен к мысу (негелевский передний асинклитизм). Под влиянием схваток, воздействующих на головку, и давления мыса на заднюю теменную кость, последняя заходит за переднюю, благодаря чему уменьшается поперечный размер головки. При достижении соответствия под влиянием родовых сил задняя теменная кость соскальзывает с мыса, и головка проходит в полость входа.



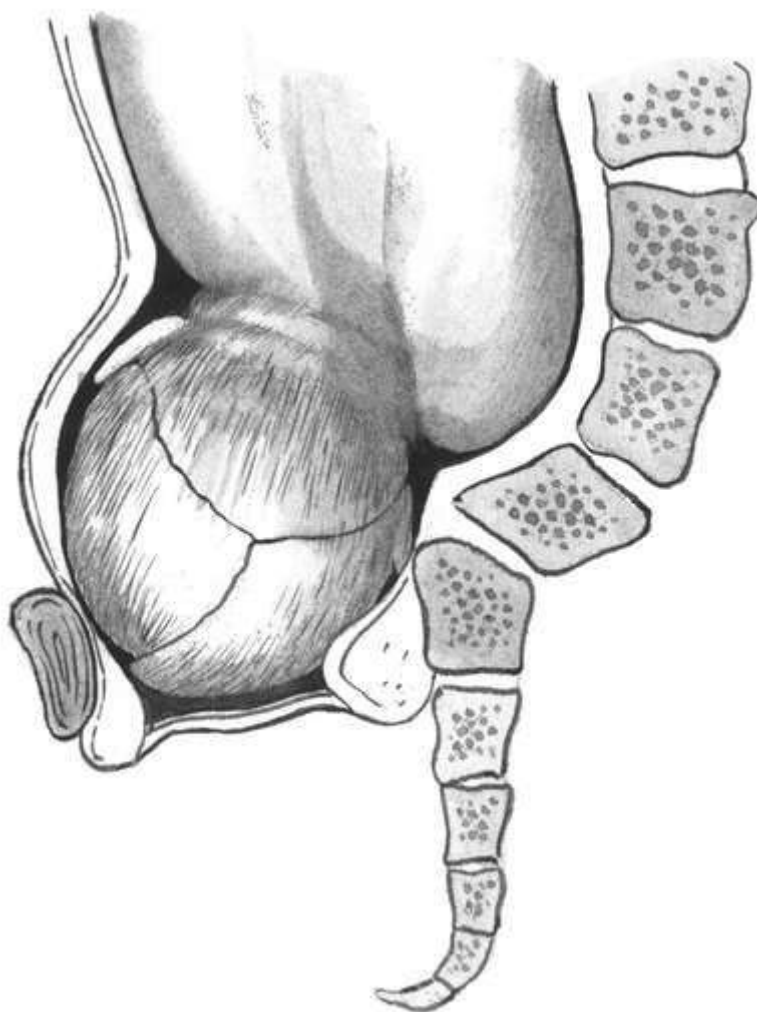


Рис. 13.11. Механизм родов при плоскорахитическом тазе. А - асинклитическое вставление головки (переднетеменное); Б - асинклитическое вставление головки (заднетеменное)

Реже наблюдается задний асинклитизм (лицмановский), который является еще более неблагоприятным: во входе в таз первой вставляется задняя теменная кость, стреловидный шов отклоняется кпереди. Продвижение передней теменной кости может остановиться из-за того, что она задерживается над лоном. Прохождение головкой плоскости входа в таком виде, как правило, невозможно.

Таким образом, особенности механизма родов при вступлении головки во вход плоскорахитического таза заключаются в:

- длительном стоянии головки стреловидным швом в поперечном размере входа в таз;
- разгибании головки;
- асинклитическом (внеосевом) вставлении головки.

После прохождения в полость таза головка сгибается, ее дальнейшее продвижение может происходить по типу нормального механизма родов (внутренний поворот и разгибание).

В полости таза бывают и другие варианты механизма родов. Роды могут проходить по типу заднего вида затылочного предлежания. Головка может остаться также в разогнутом виде, тогда плод рождается в переднеголовном предлежании.

Из-за относительно увеличенных прямых размеров полости таза и плоскости выхода после задержки головки во входе в таз ее прохождение полости таза может быть чрезвычайно быстрым ("штурмовые" роды), что чревато травматическими повреждениями головки плода. Конфигурация головки ближе к брахицефалической с большой родовой опухолью на теменной кости, левой или правой в зависимости от позиции.

Механизм родов при простом плоском тазе. В плоскости входа в малый таз механизм вставления головки аналогичен родам при плоскорохитическом тазе.

В дальнейшем, после вступления в полость таза, могут быть следующие варианты: рождение по типу затылочного предлежания; низкое стояние головки стреловидным швом в поперечном размере таза при затруднении внутреннего поворота головки. Головка доходит до плоскости выхода стреловидным швом в поперечном размере; если не происходит поворота, возникают осложнения (вторичная слабость родовых сил, острая гипоксия плода).

ВЕДЕНИЕ РОДОВ ПРИ УЗКОМ ТАЗЕ

Ведение родов при узком тазе менялось от возможности "пробных родов" у первородящих до расширения показаний к кесареву сечению, особенно при сопутствующей акушерской патологии. В данное время самопроизвольные роды допускаются только тогда, когда узкий таз не создает препятствий для рождения плода.

В связи с этим разработаны показания для кесарева сечения во время беременности.

Показания к кесареву сечению:

- анатомически узкий таз при сужении III-IV степени (встречается крайне редко);
- сужении таза I-II степени и средних размерах плода (до 3500 г и более);
- экзостозы или костные опухоли в малом тазу, препятствующие прохождению плода;
- резкие деформации таза в результате перенесенной травмы;
- разрывы лонного сочленения, формирование мочеполовых и кишечно-половых свищей, обусловленных сужением таза, в предыдущих родах.
- аномалии развития половых органов;
- возраст первородящих 30 лет и более;
- рубец на матке после операции;
- отягощенный акушерский анамнез (длительное бесплодие, беременность после ЭКО и т.д.), отсутствие живых детей;
- перенашивание беременности;
- крупный плод (3800-4000 г и более);
- тазовое предлежание;
- хроническая гипоксия плода;
- разгибательные предлежания головки плода.

Кесарево сечение при указанных показаниях исключает осложнения, возможные при родах у женщин с узким тазом.

Роды через естественные родовые пути ведут при сужении таза I степени, небольших размерах плода (до 2800-3000 г) и затылочном предлежании плода.

При данных условиях исход родов через естественные родовые пути определяется способностью головки к конфигурации и силой родовой деятельности.

При ведении родов необходимо контролировать:

- функцию жизненно важных органов;
- характер родовой деятельности;
- конфигурацию и механизм рождения головки;
- скорость продвижения головки по родовым путям;
- сердечную деятельность плода;
- состояние родовых путей, матки и в первую очередь ее нижнего сегмента, расположение контракционного кольца.

Особое значение в родах имеет определение *соответствия размеров головки плода и таза роженицы*.

Оценка общего состояния и функции органов проводится по общепринятым тестам: окраска кожных покровов, пульс, АД, частота дыхания, температура тела. Переполнение мочевого пузыря, невозможность самостоятельного мочеиспускания могут определяться как механическим сдавлением мочеиспускательного канала, так и рефлекторными нарушениями, нередко обусловленными перерастяжением нижнего сегмента матки. Обе причины могут указывать на несоответствие размеров головки и таза. Во время родов роженица должна регулярно мочиться или мочевой пузырь опорожняют с помощью катетера. Возможность катетеризации исключает элемент прижатия мочеиспускательного канала головкой.

Характер родовой деятельности. Для современной диагностики слабости или дискоординации родовой деятельности роды при узком тазе целесообразно вести с использованием партограмм и тонзилметрических датчиков, позволяющих измерять частоту и интенсивность схваток и создавая партограмму.

Для контроля раскрытия шейки матки проводится влагалищное исследование, которое обязательно после излития околоплодных вод и каждые 3-4 ч на протяжении родов.

При выявлении слабости родовой деятельности и отсутствии несоответствия между головкой и тазом возможно дозированное использование окситоцина с помощью инфузоматов. При введении окситоцина роды целесообразно обезболить при помощи анальгетиков, спазмолитиков, эпидуральной анестезии.

Оценка состояния плода. В родах при узком тазе очень важно оценить способность головки к конфигурации и ее продвижение по родовым путям, а также контролировать сердечную деятельность плода.

О способности головки к конфигурации можно судить по плотности и подвижности костей относительно друг друга, зависящих от ширины и эластичности родничков и швов.

При влагалищном исследовании необходимо определить, соответствует ли механизм родов имеющейся форме и степени сужения таза. Об этом можно судить на основании расположения большого и малого родничков, стреловидного шва, его отклонения от мыса, величины и локализации родовой опухоли.

При выраженной конфигурации головки и большой родовой опухоли иногда сложно, особенно при недостаточном опыте, определить расположение большого сегмента головки в той или иной плоскости малого таза. Результаты наружного

акушерского (3-й и 4-й приемы Леопольда) и влагалищного исследования помогают составить истинную картину нахождения головки и ее продвижения.

Выраженная конфигурация головки способствует ее продвижению по родовым путям, но не безразлична для плода, так как связана с опасностью внутричерепных кровоизлияний.

В родах при узком тазе, особенно во втором периоде, необходимо постоянно оценивать состояние плода, проводя кардиотокографию для своевременной диагностики гипоксии. Появление признаков гипоксии служит показанием к экстренному родоразрешению, чаще путем кесарева сечения.

Состояние мягких родовых путей должно находиться под тщательным наблюдением. Обращают внимание на особенности шейки и нижнего сегмента матки, наружных половых органов, которые при длительном стоянии головки в одной плоскости становятся отечными.

Плотное соприкосновение головки с костями таза может приводить к ущемлению между ними шейки матки, которая представляет собой отечный валик, иногда больших размеров, что выявляется при влагалищном исследовании. При раскрытии шейки на 8 см и более и расположении головки малым сегментом в плоскости входа шейки можно заправить за головку без особого усилия. Если заправить шейку матки не удастся, особенно при затрудненном мочеиспускании, роды следует заканчивать путем кесарева сечения.

Значительное перерастяжение и истончение нижнего сегмента матки, о чем свидетельствует высокое и косое расположение концентрационного кольца, говорит об угрозе разрыва матки и является показанием к экстренному кесареву сечению.

Соответствие размеров головки плода и таза роженицы. При ведении родов через естественные родовые пути выявления соответствия размеров головки и таза является ключевой задачей. Для его определения используют следующие признаки.

Симптом Вастена (рис. 13.12) дает истинную картину при регулярной родовой деятельности; излитии околоплодных вод; полном или почти полном раскрытии шейки матки; головке, прижатой ко входу в таз или малым сегментом в плоскости входа в таз.

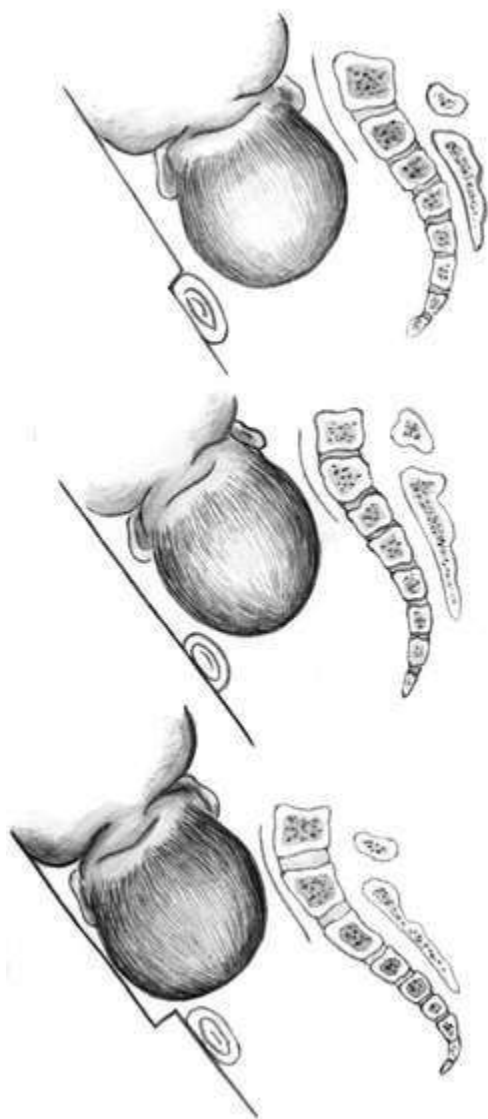


Рис. 13.12. Признак Вастена (схема). А - отрицательный; Б - вровень; В - положительный

Акушер кладет ладонь на наружную поверхность симфиза и перемещает ее на предлежащую головку. При этом:

- симптом Вастена отрицательный - передняя поверхность головки находится ниже плоскости симфиза. Возможны роды через естественные родовые пути;

- симптом Вастена вровень - передняя стенка головки находится на одном уровне с симфизом - незначительное несоответствие. Возможность родов через естественные родовые пути определяется способностью головки к конфигурации и силой родовой деятельности. При слабости родовой деятельности, неправильных вставлениях головки, плотных костях черепа, узких швах и родничках прогноз родов через естественные родовые пути сомнителен;

- симптом Вастена положительный. Если передняя поверхность головки находится над плоскостью симфиза, то это является однозначным признаком несоответствия размеров головки и таза. Роды через естественные родовые пути невозможным - необходимо кесарево сечение.

При оценке признака Вастена необходимо учитывать характер вставления головки. При переднем асинклитизме или заднем виде затылочного предлежания он может быть вровень или даже отрицательным при наличии несоответствия размеров головки и таза.

Размер Цангемейстера является цифровым выражением соответствия размеров таза и головки. Для определения соразмерности таза и головки сопоставляют величину наружной конъюгаты с расстоянием от надкрестцовой ямки до передней поверхности головки, измеренный тазомером. При соответствии размеров головки и таза наружная конъюгата должна быть больше на 2-3 см, чем размер от надкрестцовой ямки до головки. При их одинаковых значениях или превышении размера Цангемейстера над размером наружной конъюгаты можно предполагать несоответствие таза и головки.

Соразмерность таза и головки чаще всего приходится определять в конце первого - начале второго периода родов. Наиболее ответственным является второй период родов, во время которого головка продвигается по плоскостям малого таза. Резкая конфигурация головки еще в плоскости входа в таз, несоответствие ее продвижения раскрытию шейки матки должны насторожить врача. В этой ситуации необходимо своевременно решить вопрос об родоразрешении путем кесарева сечения, пока не упущена такая возможность.

При низко стоящей головке большим сегментом в узкой части, в выходе таза, отсутствии ее продвижения, вторичной слабости родовой деятельности или острой гипоксии плода роды приходится заканчивать вакуум-экстракцией плода, что чревато травматическими повреждениями матери и плода.

В конце второго периода родов производится перинеоили эпизиотомия. При этом необходимо рассчитать силу потуг таким образом, чтобы окончание рождения головки пришлось на начало потуги, чтобы вслед за головкой к концу ее родился плечевой пояс. Иначе тракции за головку, производимые для рождения плечевого пояса, вне потуг чреваты дополнительными травмами, в первую очередь, шейного отдела позвоночника плода.

В последовом и раннем послеродовом периодах для профилактики кровотечения используют окситоцин.

В послеродовом периоде осуществляется контроль инволюции матки, функции мочевого пузыря, состояния лонного сочленения. Может развиваться

КЛИНИЧЕСКИ УЗКИЙ ТАЗ

Клинически узкий таз подразумевает несоответствие таза и головки плода.

Причины клинически узкого таза:

- анатомически узкий таз;
- крупный плод;
- неспособность головки к конфигурации;
- неправильные вставления головки: разгибательные предлежания (лобное, передний вид лицевого предлежания, переднеголовное при массе плода 3800 г и более); асинклитические вставления (заднетеменное, высокое прямое стояние стреловидного шва).

Несоответствие между размерами таза и головки можно заподозрить в начале родовой деятельности. О возможности развития клинически узкого таза свидетельствует подвижная головка над входом в малый таз, особенно у первородящих.

В первом периоде родов о развивающемся несоответствии таза и головки свидетельствует отсутствие синхронности между степенью раскрытия шейки матки и продвижением головки.

Окончательно клинически узкий таз формируется в конце первого и во втором периоде родов. Симптомы клинически узкого таза:

- положительные симптом Вастена и данные измерения по Цангемейстеру;
- выраженная конфигурация головки;
- большая родовая опухоль;
- замедление или отсутствие продвижения головки при хорошей родовой деятельности.

Несоответствие размеров таза и головки в родах нередко сопровождается вторичной слабостью или дискоординацией родовой деятельности.

При запоздалой диагностике клинически узкого таза и продолжении родов через естественные родовые пути появляются симптомы угрожающего разрыва матки, связанные с перерастяжением нижнего сегмента матки.

Ведение родов у рожениц с риском развития клинически узкого таза. При крупном плоде или узком тазе роды следует вести с функциональной оценкой таза.

Для функциональной оценки таза определяют:

- наружные и внутренние размеры, форму и степень его сужения;
- индекс Соловьева;
- предполагаемую массу плода;
- при фиксированной головке ко входу в малый таз - признаки Вастена и Цангемейстера,
- при влагалищном исследовании - особенности вставления головки и механизм родов, свойственные имеющейся форме сужения таза.

Появление симптомов клинически узкого таза является показанием для кесарева сечения.

При ведении родов нередко приходится проводить дифференциальную диагностику клинически узкого таза и вторичной слабости родовой деятельности. Они имеют общий симптом - медленное продвижение головки по плоскостям малого таза. Использование окситоцина в данной ситуации возможно только при отсутствии признаков несоответствия размеров таза и головки.

При несвоевременном родоразрешении рожениц с функционально узким тазом могут появиться симптомы угрожающего разрыва матки, а в последующем может произойти разрыв матки. Его вероятность особенно высока при использовании окситоцина у многорожавших.

Запоздалое оперативное родоразрешение при вколоченной в таз головке чревато затруднением ее извлечения во время кесарева сечения и риском травмы матки и внутричерепных кровоизлияний у ребенка.

В настоящее время выжидательная тактика при затрудненном продвижении головки считается нецелесообразной.

ГЛАВА 14. РАЗГИБАТЕЛЬНЫЕ ПРЕДЛЕЖАНИЯ ГОЛОВКИ ПЛОДА

Разгибательные предлежания головки встречаются в 0,5-1% родов - головка во вход в таз вставляется разогнутой.

Различают 3 варианта разгибания: переднеголовное, лобное и лицевое. Вариант разгибательного предлежания определяется ведущей точкой и размером, которым головка проходит все плоскости таза (табл. 14.1).

Таблица 14.1. Варианты разгибательных предлежаний головки.

Варианты разгибательного предлежания	Ведущая точка	Наибольший размер головки	диаметр, см	окружность, см
переднеголовное	большой родничок	прямой	12	34-35
лобное	надпереносье (<i>glabella</i>)	большой косой	13,5	41-42
лицевое	подбородок	вертикальный	9,5	32

Разгибательные предлежания головки возникают как до родов, так и в процессе их. Практического значения во время беременности они обычно не имеют, так как с началом родов самопроизвольно устраняются. Лишь в крайне редких случаях при большом зобе или обширной кистозной гигроне шеи плода, равно как и при крупных подслизистых миомах матки, разгибательное предлежание плода бывает и во время беременности, и во время родов.

В процессе родов каждый вариант разгибательного предлежания не является стабильным. Он может изменяться, переходить, сгибаясь или разгибаясь, в другие предшествующие, а также последующие варианты предлежаний. Например, переднеголовное при сгибании головки становится затылочным, лобное - при разгибании - лицевым и т.д.

Самым неблагоприятным вариантом является лобное предлежание, так как головка проходит плоскость таза большим косым размером, что даже при небольшом плоде приводит к существенным затруднениям родов. Роды возможны только при очень малой массе плода.

Принцип механизма родов при разгибательных предлежаниях заключается в следующем.

Первый момент - в плоскости входа в таз происходит разгибание, в плоскости широкой части осуществляется внутренний поворот головки с образованием *заднего вида* (роды в переднем виде невозможны, так как затылочная часть головки должна использовать крестцовую впадину). В плоскости узкой части полости таза и выходе поворот заканчивается и стреловидный шов (переднеголовное предлежание) или лицевая линия (лобное или лицевое предлежание) устанавливается в прямом размере. В последующем образуется сначала первая точка фиксации под лоном и головка сгибается, а затем вторая - головка разгибается.

ПЕРЕДНЕГОЛОВНОЕ ПРЕДЛЕЖАНИЕ

Переднеголовное предлежание заключается в разгибании I степени. По сравнению с затылочным предлежанием головка проходит большим размером (большой сегмент проходит через прямой размер головки - 12 см), ведущей точкой является большой родничок.

Диагностика осуществляется при влагалищном исследовании с начала вставления головки во вход в таз. В первом периоде родов при раскрытии шейки матки на 2 см и более можно выявить, что стреловидный (сагиттальный) шов располагается чаще в поперечном или слегка косом размере, а роднички, большой и малый, находятся на одном уровне. Если стреловидный шов расположен в косом размере, то большой родничок находится спереди. Нередко выявляется определенный асинклитизм - первой вступает во вход в таз теменная кость, обращенная кпереди, а стреловидный шов отклоняется кзади.

Если роды происходят через естественные родовые пути, то форма головки может подтвердить данный вариант предлежания - головка имеет брахиоцефалическую форму.

Механизм родов. *Первый момент родов - умеренное разгибание головки* происходит во входе в таз. *Второй момент родов - внутренний поворот* головки осуществляется в широкой части полости малого таза с образованием заднего вида. Поворот заканчивается в полости выхода таза, стреловидный шов устанавливается в прямой размер. После этого начинается *третий момент родов - сгибание головки* после образования точки фиксации - область надпереносья подходит под нижний край лона, из-за промежности рождаются теменные бугры. Затылок образует вторую точку фиксации, упираясь в копчик. *Разгибание головки* происходит после образования второй точки фиксации - *четвертый момент родов*. Из-под лона рождается лицевая часть. *Пятый момент родов - внутренний поворот плечиков и наружный поворот головки*, совершается так же, как и при затылочном предлежании.

Течение и ведение родов. Из-за отсутствия пояса прилегания нередко происходит дородовое излитие околоплодных вод. Затяжное течение первого и второго периодов родов может приводить к гипоксии и травматизации плода.

Переднеголовное предлежание требует индивидуального подхода к выбору способа родоразрешения. Следует тщательно оценить соотношение размеров таза и головки. При сомнении в их соразмерности следует произвести кесарево сечение, особенно если при полном открытии шейки матки появляется тенденция к образованию переднего вида или продвижение головки отсутствует. Кесарево сечение показано также при перенашивании. В случае слабой родовой деятельности или гипоксии плода при расположении головки в узкой части полости малого таза показана вакуум-экстракция, а при расположении в выходе таза - эпизиотомия.

ЛОБНОЕ ПРЕДЛЕЖАНИЕ

Лобное предлежание встречается очень редко (0,021-0,026%). Большой сегмент головки при лобном предлежании проходит через большой косой размер (13,5 см), который является наибольшим при разгибательных предлежаниях. Лобное предлежание (II степень разгибания) нередко является переходным состоянием от переднеголового в лицевое.

Диагностика лобного предлежания наружными приемами затруднительна. Можно лишь предполагать лобное предлежание по высокому стоянию дна матки и углу между затылком и спинкой плода. Сердцебиение плода лучше выслушивается со стороны грудной клетки, а не спинки. При влагалищном исследовании определяется лобная часть головки плода: пальпируется лобный шов, который заканчивается с одной стороны

переносицей (определяются также надбровные дуги и глазницы), с другой - большим родничком.

После рождения по конфигурации головки можно подтвердить лобное вставление. Родовая опухоль, расположенная в области лба, придает головке своеобразный вид пирамиды или башни (рис. 14.1).

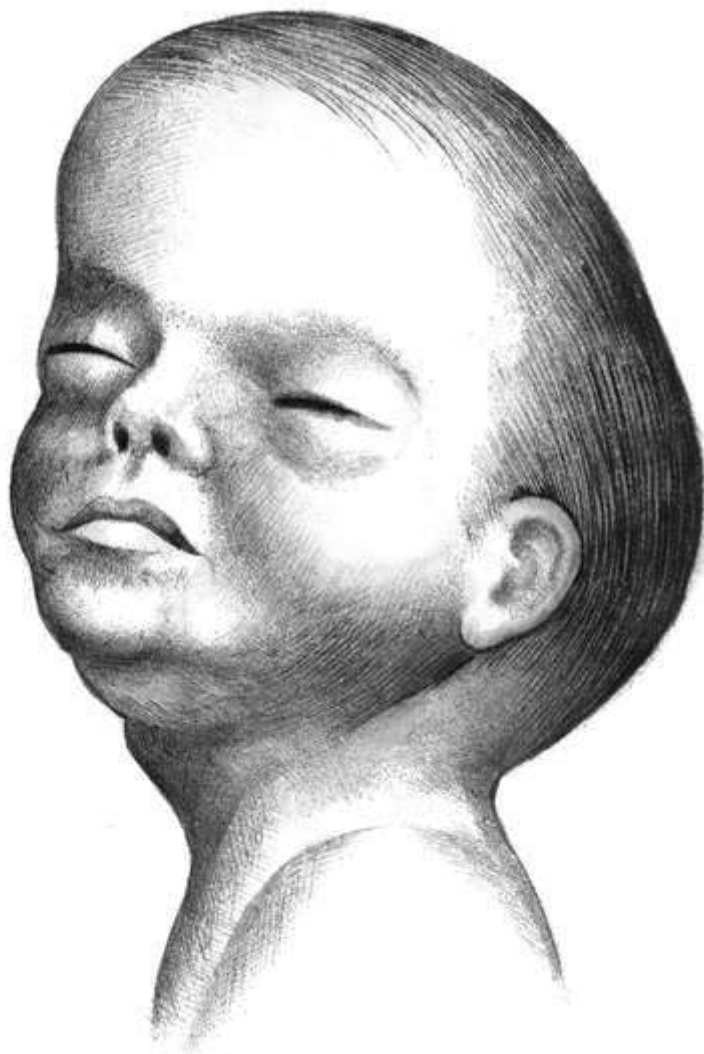

Рис. 14.1. Форма головки новорожденного, родившегося при лобном предлежании

Механизм родов (рис. 14.2). *Первый момент родов* - разгибание в плоскости входа в малый таз. Лобный шов располагается, как правило, в поперечном размере. Ведущей точкой являются лобные кости, на которых в процессе родов образуется выраженная родовая опухоль. По мере дальнейшего продвижения головки начинается *второй момент родов* - *внутренний поворот головки*, который заканчивается в плоскости выхода. При этом плод поворачивается спинкой кзади, лобный шов располагается в прямом размере. *Третий момент родов* - *сгибание головки*. Верхняя челюсть прижимается к нижнему краю лонного сочленения, образуя первую точку фиксации. Происходит сгибание, головки и рождении темя и затылка плода. *Четвертый момент* - *разгибание головки* - начинается после образования второй точки фиксации - подзатылочной ямки, упирающейся в вершину копчика. Вокруг этой точки фиксации происходит разгибание головки, в результате чего головка рождается полностью. *Пятый момент* - *внутренний поворот плечиков* (и наружный поворот головки) происходит так же, как и при других вариантах головного предлежания.

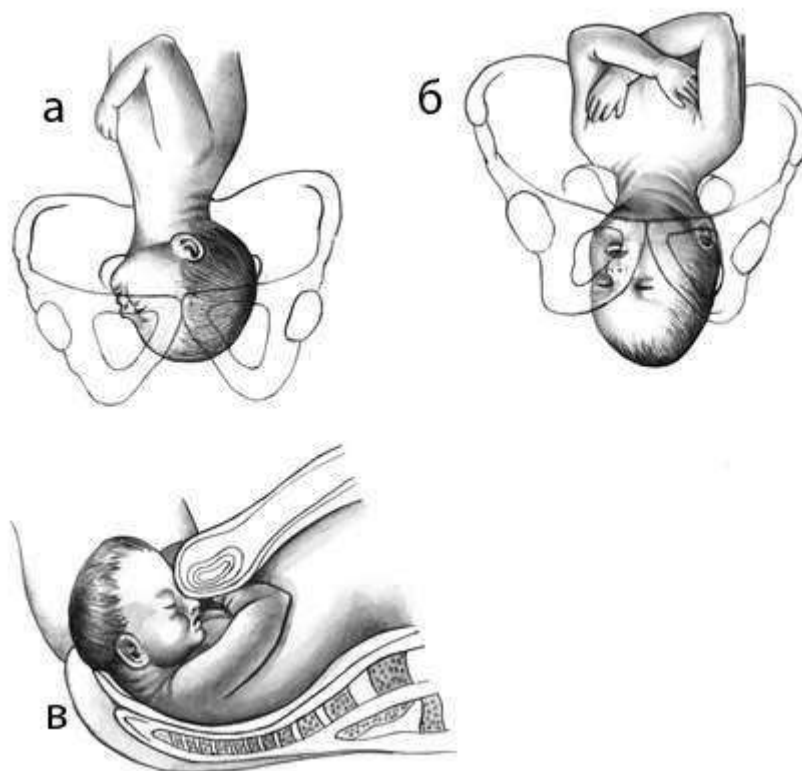


Рис. 14.2. Механизм родов при лобном предлежании плода. А - разгибание головки; Б - внутренний поворот головки; В - сгибание головки

Течение и ведение родов. При лобном предлежании нередко происходит несвоевременное излитие околоплодных вод ввиду отсутствия внутреннего пояса прилегания.

Роды при лобном предлежании могут произойти в заднем виде только при очень малых размерах плода и больших размерах таза. Роды также возможны, если лобное предлежание во входе в таз переходит в лицевое. При нормальных размерах таза и средней величине плода роды через естественные родовые пути невозможны, следует произвести кесарево сечение. Промедление с операцией может привести к разрыву матки из-за возникающего клинически узкого таза. В случае гибели плода во время родов показана перфорация головки.

ЛИЦЕВОЕ ПРЕДЛЕЖАНИЕ

Лицевое предлежание, как правило, возникает в процессе родов и является результатом максимального разгибания головки. Из всех разгибательных предлежаний лицевое (III степень разгибания) является самым благоприятным, так как большой сегмент проходит через вертикальный размер, равный 9,5 см. Ведущей точкой является подбородок. При опухолях шеи, многократном обвитии пуповины лицевое предлежание образуется во время беременности. Лицевое предлежание может образовываться из лобного при увеличении разгибания во время родов.

Диагностика. Лицевое предлежание можно заподозрить при проведении четвертого приема наружного акушерского обследования, когда головка расположена в плоскости входа в таз. Между стенкой и затылком определяется выраженное углубление, а с противоположной стороны может пальпироваться острая выступающая часть - подбородок.

Сердцебиение плода лучше прослушивается со стороны грудки. При УЗИ четко видно разгибательное предлежание. При влагалищном исследовании и раскрытии шейки матки на 2-3 см определяются подбородок, рот, нос, надбровные дуги. Иногда лицевое предлежание дифференцируют с чисто ягодичным, когда анус принимают за рот, а копчик, седалищные бугры - за лицевые кости. При лицевом предлежании, так же как и при тазовом, исследование должно быть осторожным, так как при лицевом предлежании можно повредить глаза, а при тазовом - половые органы плода. Позицию и вид плода легче определять по подбородку, который направлен в противоположную спинке сторону. Если подбородок определяется слева и спереди, то у плода задний вид, вторая позиция.

Механизм родов (рис. 14.3). *Первый момент* - максимальное разгибание головки - происходит в плоскости входа в малый таз. В результате ведущей точкой становится подбородок. Лицевая линия, проходящая через лобный шов и нос, устанавливается в одном из косых размеров таза или в поперечном. При лицевом предлежании головка идет самым малым размером (9,5 см) из всех разгибательных предлежаний. *Второй момент* - *внутренний поворот головки*, который начинается при переходе в широкую часть плоскости таза с образованием заднего вида. Только при рождении в заднем виде затылок может размещаться в крестцовой впадине. В переднем виде роды невозможны! Внутренний поворот заканчивается в плоскости выхода из таза. *Третий момент* механизма родов при заднем виде лицевого предлежания - *сгибание головки* происходит после образования точки фиксации - подъязычная кость находится под лоном. Сначала из половой щели появляются отечные подбородок и губы, а затем рождается затылочная часть. *Четвертый момент* - *внутренний поворот плечиков* (и наружный поворот головки) происходит так же, как и при других видах головных предлежаний.

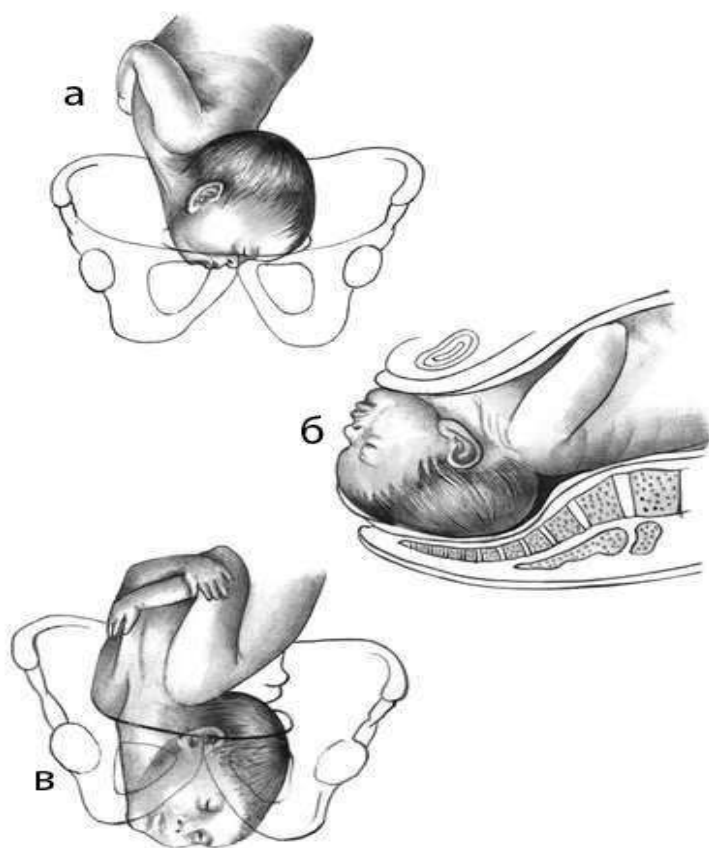


Рис. 14.3. Механизм родов при лицевом предлежании плода. А - максимальное разгибание головки; Б - внутренний поворот головки; В - внутренний поворот головки завершился

Течение и ведение родов. Роды нередко осложняются преждевременным излитием околоплодных вод (отсутствие пояса прилегания) и становятся затяжными. При нормальных размерах таза и средних размерах плода роды заканчиваются для плода благоприятно, но протекают более длительно, чем при затылочном предлежании, так как для максимального разгибания требуется больше времени, чем для сгибания. Разрывы промежности встречаются чаще, чем при затылочном предлежании, так как затылочная часть головки не конфигурируется.

Ведение родов при лицевом предлежании при нормальном тазе и некрупном плоде должно быть выжидательным. Необходимо постоянно следить за родовой деятельностью и сердцебиением плода.

В первом периоде родов обязательно тщательное наблюдение за сохранением заднего вида, так как в случае возникновения переднего вида роды через естественные пути невозможны и необходимо произвести кесарево сечение.

Кесарево сечение показано также при появлении признаков клинически узкого таза, гипоксии плода, слабости родовой деятельности, выпадении пуповины.

При родах через естественные родовые пути и угрозе разрыва промежности производится эпизиотомия.

ГЛАВА 15. ПОПЕРЕЧНОЕ И КОСОЕ ПОЛОЖЕНИЕ ПЛОДА

Поперечное (*situs transverses*) и косое (*situs obliquus*) положение плода относится к неправильным.

Косое или поперечное положение плода определяют по отношению крупной части плода к линии, соединяющей гребни подвздошных костей. При косом положении плода одна из крупных его частей (головка или тазовый конец) располагается ниже гребня подвздошной кости. При поперечном положении и головка, и тазовый конец плода находятся выше линии, соединяющей гребни подвздошных костей.

При поперечном положении ось плода образует прямой угол с продольной осью матки, при косом - острый.

При большой подвижности плод может принимать продольное, а затем снова располагаться косо или поперечно. Такое состояние называется неустойчивым положением плода.

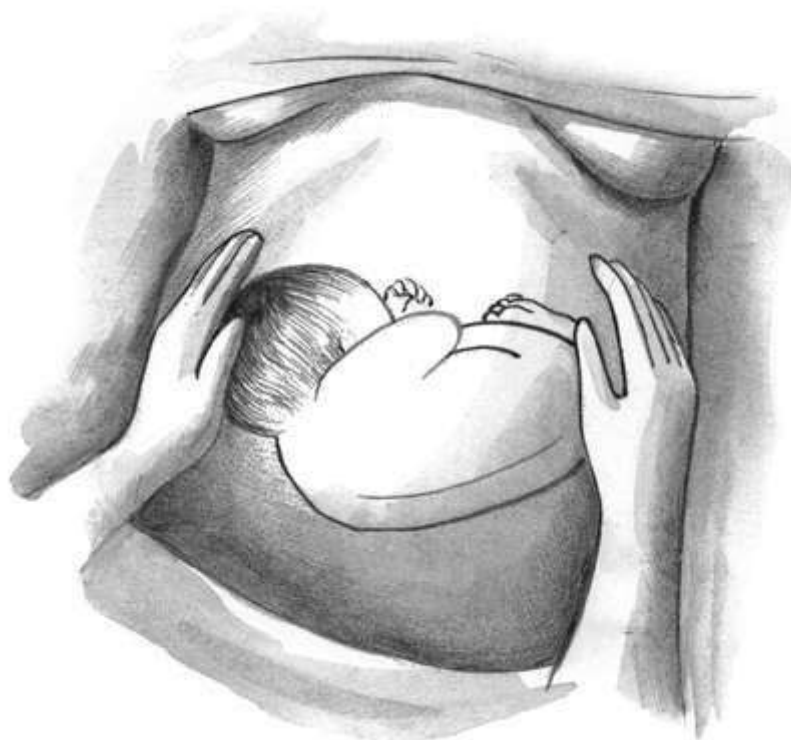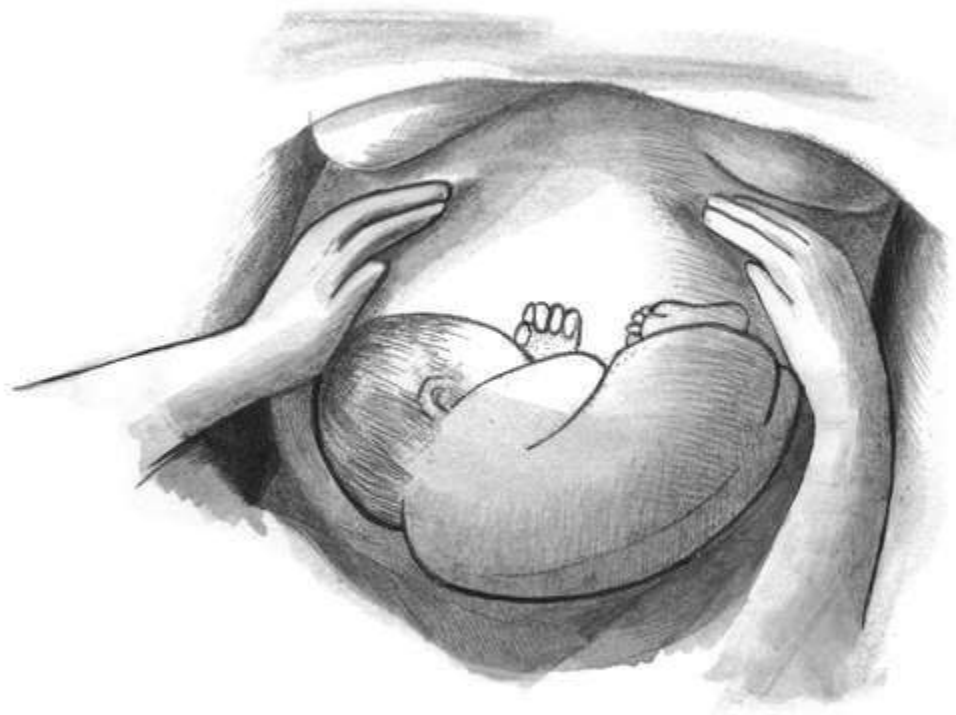Причины образования неправильных положений плода:

- чрезмерная подвижность плода (при многоводии, гипотрофии плода, дряблости мышц передней брюшной стенки у повторнородящих);
- ограниченная подвижность плода (при маловодии, крупном плоде, многоплодии, миоме матки, повышенном тонеусе матки при угрозе прерывания беременности);
- препятствия вставлению головки (предлежание плаценты, узкий таз, миома в области нижнего сегмента матки);
- аномалии развития матки (двурогая, седловидная матка, перегородка в ней);
- аномалии развития плода (гидроцефалия, анэнцефалия).

Диагностика. Одним из признаков неправильного положения плода является поперечно-овальная или косо-овальная форма живота беременной, низкое стояние дна матки.

При наружном акушерском обследовании предлежащая часть плода не определяется. Крупные части пальпируются в боковых отделах матки (рис. 15.1). Позиция

плода при поперечном и косом положениях определяется по головке: при расположении головки плода слева - первая позиция, справа - вторая позиция. Вид плода определяется так же, как и при продольном положении: по отношению спинки к передней (передний вид) или задней (задний вид) стенке матки. Сердцебиение плода лучше прослушивается в области пупка.



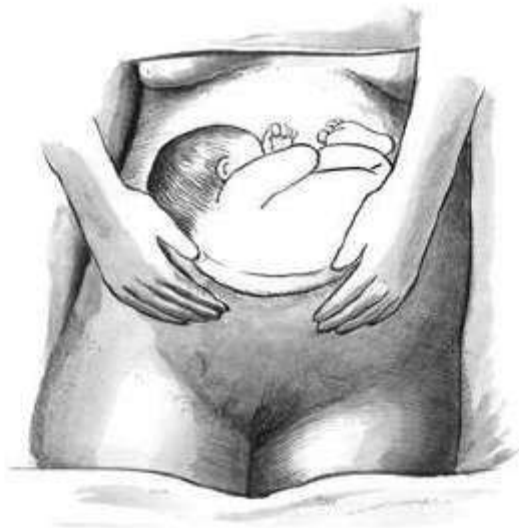
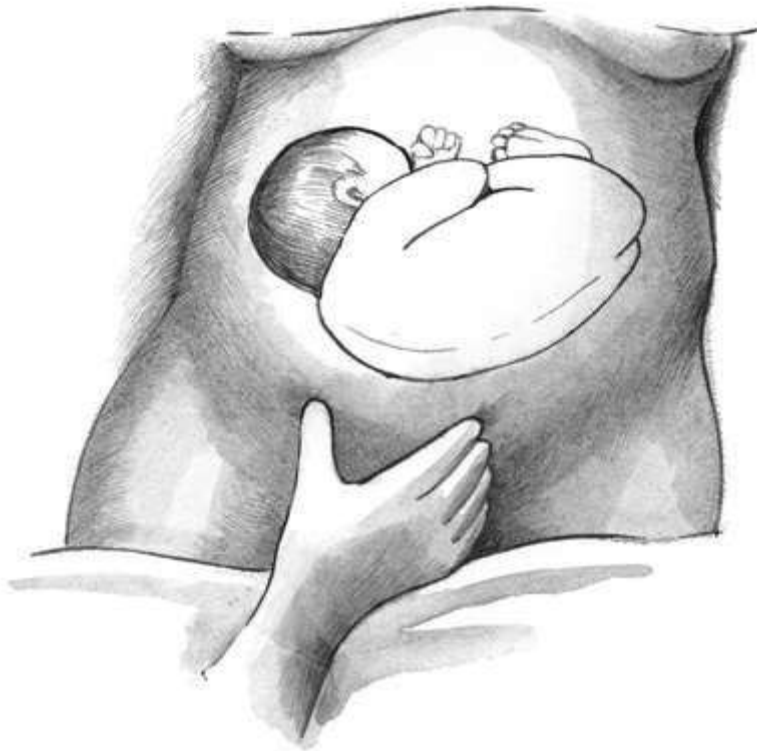
Рис. 15.1. Поперечное положение плода. Наружное акушерское исследование. А - первый прием; Б - второй прием; В - третий прием; Г - четвертый прием

При влагалищном исследовании предлежащая часть плода не определяется.

После излития околоплодных вод можно определить плечо или ручку плода, петлю пуповины, иногда пальпируются ребра, позвоночник плода.

Большую помощь в диагностике положения плода оказывает УЗИ.

Течение беременности и родов. Беременность при неправильных положениях плода может протекать без осложнений. При неправильном положении плода одним из частых осложнений (до 30%) являются преждевременные роды.

Следующим частым осложнением во время беременности и родов является несвоевременное (преждевременное или раннее) излитие околоплодных вод, которое может сопровождаться выпадением пуповины, мелких частей (ручки, ножки), что способствует гипоксии плода и инфицированию. Самым грозным осложнением при поперечном положении является *потеря подвижности* плода - *запущенное поперечное положение*. Оно формируется после излития околоплодных вод и плотного обхватывания плода маткой. При запущенном поперечном положении плода одно из плечиков может вколочиваться в малый таз, а ручка выпадает из шейки матки (рис. 15.2). В результате родовой деятельности нижний сегмент перерастягивается. При этом сначала возникает угроза разрыва матки, а затем наступает ее разрыв, если своевременно не произвести кесарево сечение. Плод, как правило, погибает от острой гипоксии.

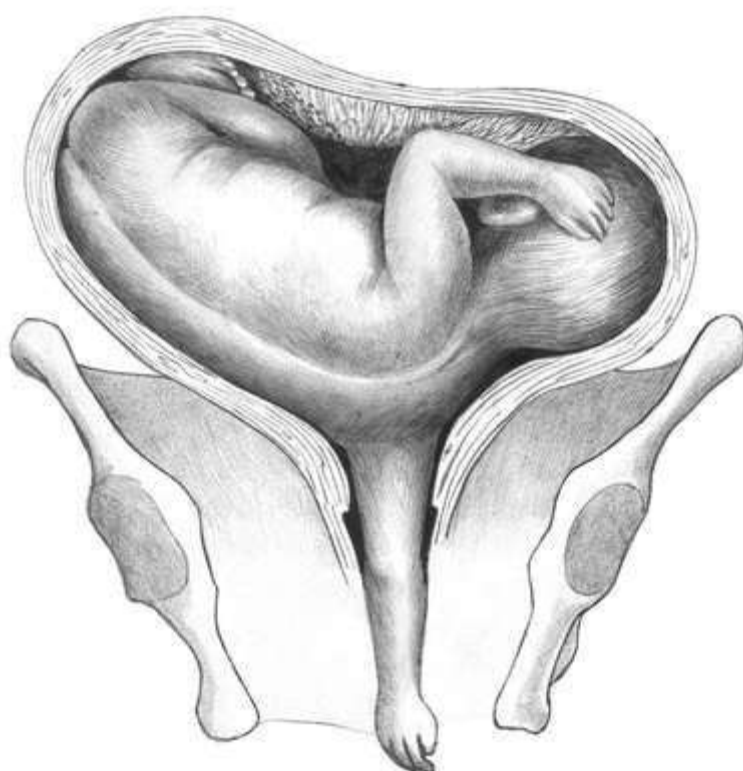


Рис 15.2. Поперечное положение плода. Первая позиция, передний вид. Выпадение правой ручки

При малых размерах плода (недоношенность, гипотрофия) и больших размерах таза редко может произойти самоповорот плода в продольное положение или самоизворот. Еще реже происходят роды сдвоенным телом, когда плод складывается в позвоночнике вдвое и в таком состоянии рождается (рис. 15.3). При этом плод часто погибает.

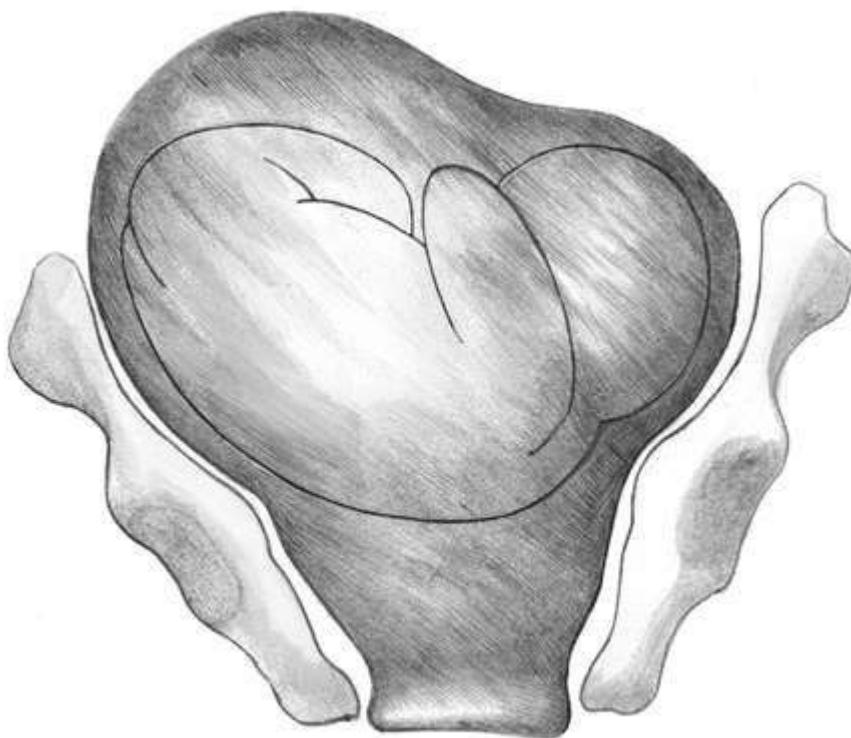


Рис. 15.3. Запущенное поперечное положение плода

Ведение беременности и родов. При выявлении поперечного или косого положения плода врач амбулаторного звена должен более тщательно следить за пациенткой, рекомендовав ей избегать чрезмерной физической нагрузки. При поперечном положении плода женщина в течение дня должна лежать несколько раз на том боку, где расположена головка, а при косом - на стороне ниже расположенной крупной части. Женщину предупреждают о необходимости немедленной госпитализации в случае излития околоплодных вод. В срок 38-39 нед пациентку госпитализируют в акушерский стационар. При отсутствии противопоказаний делают попытку произвести наружный акушерский поворот плода в продольное положение. При сохранении поперечного положения плода вне зависимости от паритета родов единственным методом родоразрешения становится кесарево сечение.

Наиболее благоприятен для оперативного родоразрешения первый период родов. При появлении первых схваток иногда происходит изменение положения плода на продольное (самоповорот). До начала родовой деятельности кесарево сечение проводят при тенденции к перенашиванию, предлежании плаценты, дородовом излитии околоплодных вод, гипоксии плода, рубце на матке, опухолях гениталий (с последующим их удалением).

При выпадении мелких частей плода (пуповина, ручка) попытка вправления их в матку не только бесполезна, но и опасна, так как способствует инфицированию и увеличивает время до оперативного родоразрешения. Ведение родов при выпадении мелких частей плода через естественные родовые пути возможно лишь при глубоко недоношенном плоде, жизнеспособность которого вызывает большие сомнения.

Комбинированный поворот жизнеспособного плода на ножку с последующим извлечением используется крайне редко, так как он небезопасен для плода. Такой поворот производят в основном при поперечном положении второго плода у роженицы с двойней.

При запущенном поперечном положении плода вне зависимости от его состояния производится кесарево сечение. Если выражены симптомы инфицирования (высокая

температура тела, гнойные выделения из матки), после извлечения плода производят промывание матки с последующим дренированием брюшной полости.

В прошлом при запущенном поперечном положении плода и его гибели производили эмбриотомию, но эта операция даже при малых размерах плода нередко приводит к разрыву матки и в настоящее время ее применяют крайне редко.

ГЛАВА 16. МНОГОПЛОДНАЯ БЕРЕМЕННОСТЬ

Многоплодной называется беременность, при которой в организме женщины развиваются два плода и более. В зависимости от числа плодов при многоплодной беременности говорят о двойне, тройне, четверне и т.д. Роды двумя плодами и более называются многоплодными.

Частота многоплодной беременности в большинстве европейских стран колеблется от 0,7 до 1,5%. Внедрение вспомогательных репродуктивных технологий привело к изменению соотношения спонтанной и индуцированной многоплодной беременности: 70 и 30% в 1980-е годы против 50 и 50% в конце 90-х годов.

Многоплодной беременности способствуют возраст матери старше 30-35 лет, наследственный фактор (по материнской линии), высокий паритет, аномалии развития матки (удвоение), наступление беременности сразу после прекращения использования оральных контрацептивов, при применении средств для стимуляции овуляции, при ЭКО.

Двойни бывают двуяйцевыми (дизиготными) и однойяйцевыми (монозиготными). Дети из двуяйцевой двойни называются двойняшками (в зарубежной литературе - "fraternal или not identical"), а дети из однойяйцевой двойни - близнецами (в зарубежной литературе - "identical"). "Двойняшки" могут быть как одно-, так и разнополыми, а "близнецы" бывают только однополыми.

Дваяйцевая двойня является результатом оплодотворения двух яйцеклеток, созревание которых, как правило, происходит в течение одного овуляторного цикла как в одном, так и в обоих яичниках. В литературе описываются случаи "superfetation" (интервал между оплодотворениями двух яйцеклеток составляет более одного менструального цикла) и "superfecundation" (оплодотворение яйцеклеток происходит в течение одного овуляторного цикла, но в результате различных половых актов). При дизиготной двойне у каждого эмбриона/плода формируется собственная плацента, каждый из них окружен собственной амниотической и хориальной оболочками. Межплодовая перегородка состоит из четырех слоев (рис. 16.1). Такая двуяйцевая двойня называется бихориальной биамниотической. Дваяйцевые двойни среди общего количества двоен составляют 70%.

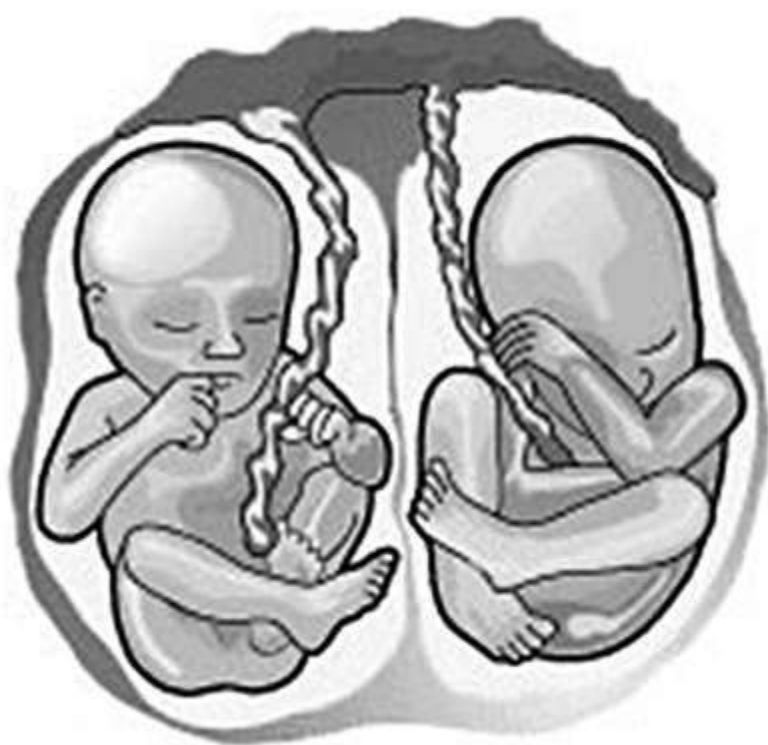
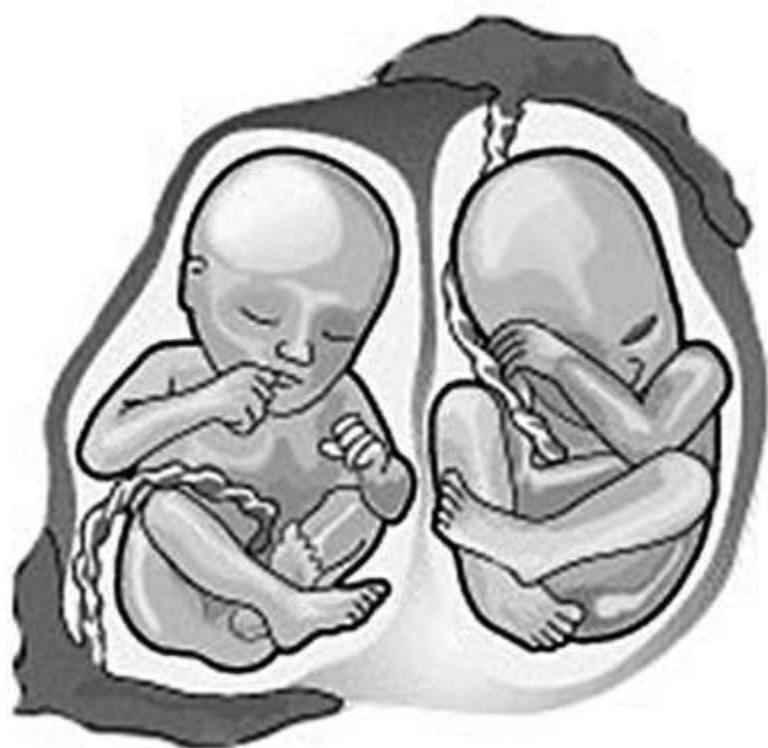


Рис. 16.1. Типы плацентации при многоплодной беременности. А - бихориальная биамниотическая двойня; Б - монохориальная биамниотическая двойня; В - монохориальная моноамниотическая двойня

При однойяцевой двойне оплодотворяется одна яйцеклетка. Число формирующихся плацент при этом типе двойни зависит от срока деления единственной оплодотворенной яйцеклетки (см. табл. 16.1). Если деление происходит в течение первых 3 сут после оплодотворения (до стадии морулы), то формируются два эмбриона, два амниона, два хориона/плаценты. Межплодовая перегородка, как и при двуяцевой двойне, состоит из четырех слоев. Такая однойяцевая двойня также называется бихориальной биамниотической.

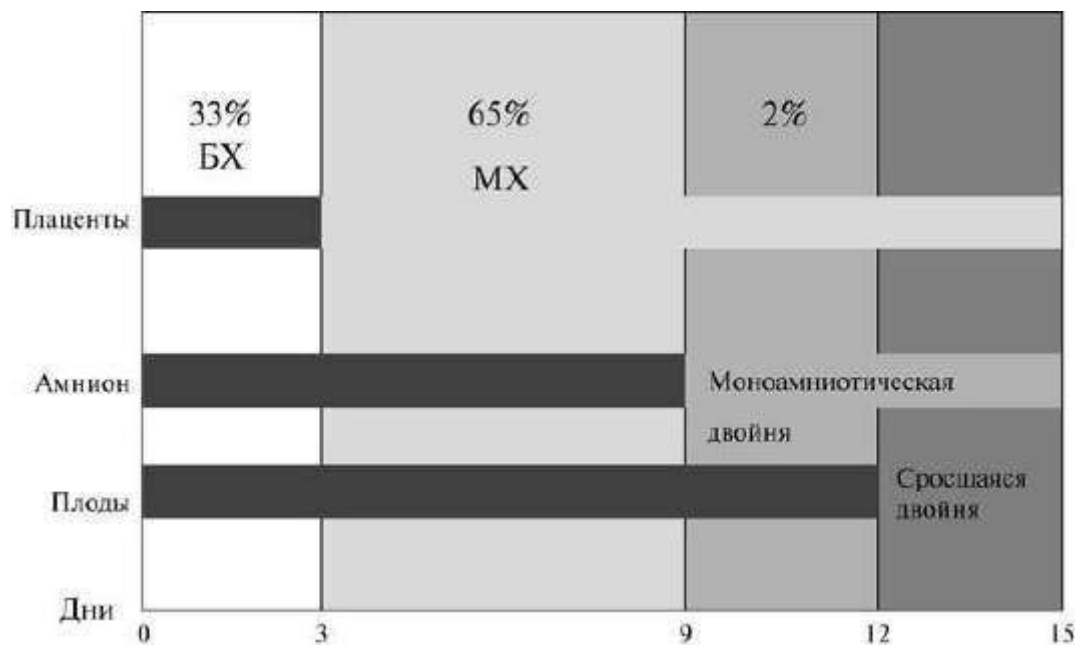


Таблица 16.1. Тип плацентации в зависимости от срока деления оплодотворенной яйцеклетки при монозиготной двойне

Когда деление яйцеклетки происходит в интервале 3-8 сут после оплодотворения (на стадии бластоцисты), то формируются два эмбриона, два амниона, но один хорион/плацента. Межплодовая перегородка при этом состоит из двух слоев амниона. Такой тип однойяцевой двойни называется монохориальным биамниотическим.

При делении яйцеклетки в интервале 8-13 дней после оплодотворения формируются один хорион и два эмбриона, окруженные единой амниотической оболочкой, т.е. межплодовая перегородка отсутствует. Такая однойяцевая двойня является монохориальной моноамниотической.

Результатом деления оплодотворенной яйцеклетки в более поздние сроки (после 13-го дня), когда уже сформированы зародышевые (эмбриональные) диски, являются сросшиеся двойни.

Таким образом, бихориальной может быть как двуяйцевая, так и однойяцевая двойня, а монохориальной бывает только однойяцевая. Исследование плаценты/плацент и межплодовых оболочек после рождения не всегда дает возможность точно установить зиготность. При четырех межплодовых оболочках (что возможно и при моно-, и при дизиготной двойне) только различный пол детей указывает на дизиготность. Две межплодовые оболочки свидетельствуют о монозиготной двойне.

При однополых детях установить зиготность можно при дополнительном исследовании крови (в том числе при HLA-типировании) или исследовании биоптатов кожи детей.

ДИАГНОСТИКА

До внедрения УЗИ в акушерскую практику диагноз многоплодной беременности нередко устанавливали на поздних сроках или даже во время родов.

Предположить многоплодную беременность можно тогда, когда размеры матки превышают гестационную норму как при влагалищном исследовании (на ранних сроках), так и при наружном акушерском исследовании (на поздних сроках). Во второй половине беременности иногда удается пальпировать много мелких частей плода и две (или более) крупные баллотирующие части (головки плодов). Аускультативными признаками многоплодия могут служить выслушиваемые в разных отделах матки сердечные тоны плодов. Сердечную деятельность плодов при многоплодии можно регистрировать одновременно при использовании специальных кардиомониторов для двойни (снабженных двумя датчиками).

Основой диагностики многоплодной беременности в современном акушерстве является УЗИ. Ультразвуковая диагностика многоплодия возможна начиная с ранних сроков беременности (4-5 нед), и основывается она на визуализации в полости матки нескольких плодных яиц и эмбрионов.

Для ведения беременности и родов при многоплодии решающее значение имеет раннее (в I триместре) определение хориальности (числа плацент).

Именно хориальность, а не зиготность определяет течение беременности, ее исходы, перинатальную заболеваемость и смертность. Наиболее неблагоприятна в плане перинатальных осложнений монохориальная многоплодная беременность, которая наблюдается в 65% случаев однойяцевой двойни. Перинатальная смертность при монохориальной двойне, независимо от зиготности, в 3-4 раза превышает таковую при бихориальной.

Две отдельно расположенные плаценты, толстая межплодовая перегородка (более 2 мм) являются достоверным критерием бихориальной двойни (рис. 16.2). При выявлении единой "плацитарной массы" нужно отличать единственную плаценту (монокориальная двойня) от двух слившихся (бихориальная двойня). Специфические ультразвуковые критерии - Т- и I-признаков (рис. 16.3), формирующиеся у основания межплодовой перегородки, с высокой достоверностью позволяют установить диагноз моноили бихориальной двойни. Выявление I-признака при УЗИ на любом сроке беременности свидетельствует о бихориальном типе плацентации, Т-признак указывает на монокориальность. Следует учитывать, что после 16 нед беременности I-признак становится менее доступным для исследования.

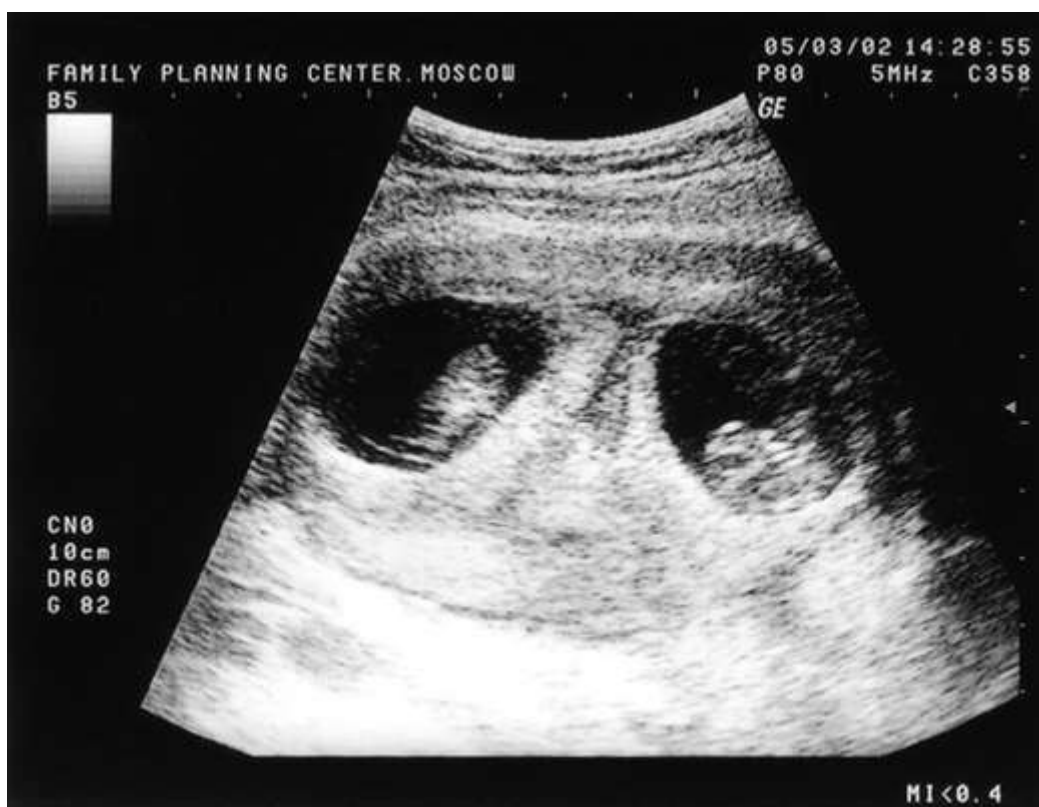

Рис. 16.2. Бихориальная двойня, 7-8 недель беременности

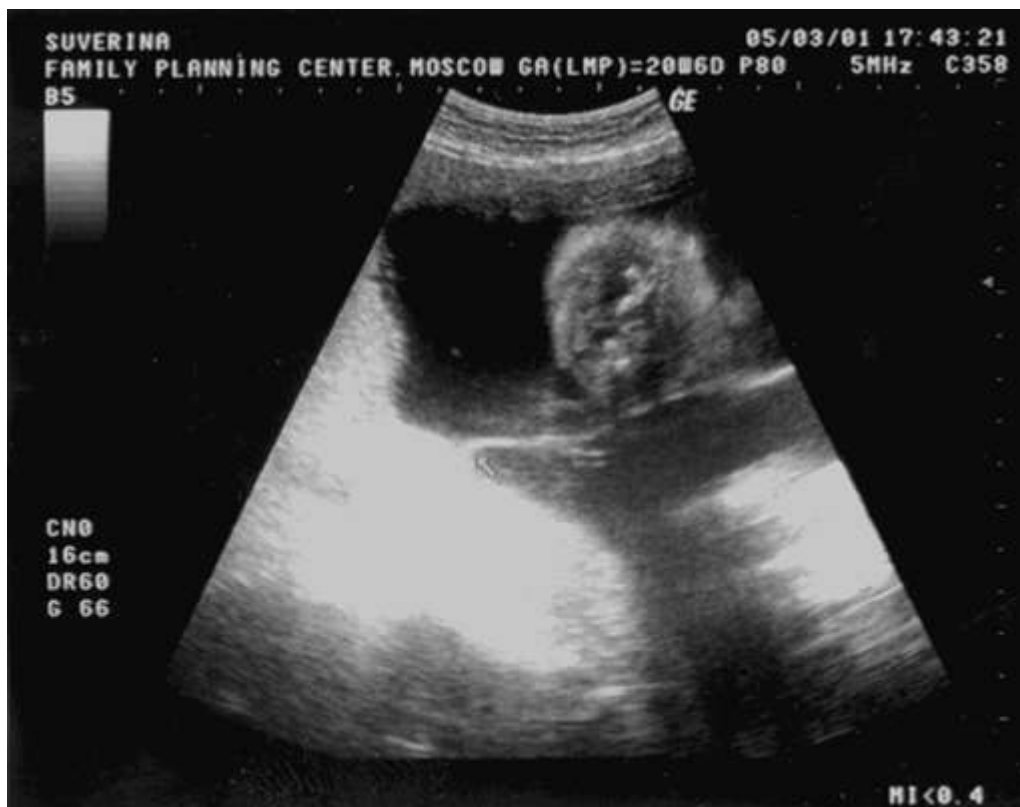
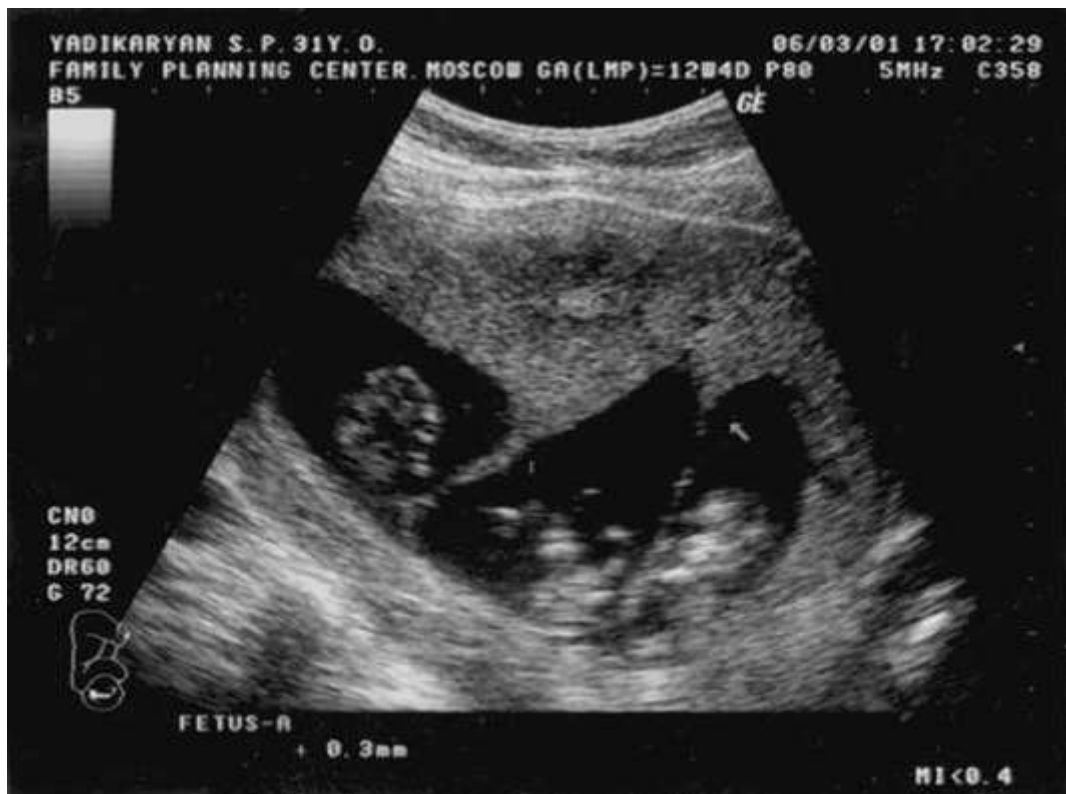
Рис. 16.3. Ультразвуковые критерии хориальности (А - I-признак, Б - Т-признак)

На более поздних сроках беременности (II-III триместры) точная диагностика хориальности возможна только при двух отдельно расположенных плацентах.

Начиная с ранних сроков необходимо проводить сравнительную ультразвуковую фетометрию для прогнозирования задержки роста плода/плодов в более поздние сроки беременности. По данным ультразвуковой фетометрии при многоплодной беременности

выделяют физиологическое развитие обоих плодов; диссоциированное (дискордантное) развитие плодов (разница в массе 20% и более); задержку роста обоих плодов.

Как и при одноплодной беременности, уделяют внимание структуре, зрелости плаценты/плацент, количеству околоплодных вод в обоих амнионах, месту выхода пуповин с плодовой поверхности плаценты/плацент. При многоплодной беременности часто наблюдаются оболочечное прикрепление пуповины и другие аномалии ее развития.

Оценивают анатомию плодов для исключения врожденных аномалий, а при моноамниотической двойне - для исключения сросшихся близнецов. Особое значение имеет выявление ультразвуковых маркеров врожденных аномалий развития, включая исследование воротникового пространства у плодов.

Биохимический пренатальный скрининг при многоплодии неэффективен, что объясняется более высокими показателями α -фетопротеина, β -ХГ, плацентарного лактогена, эстриола по сравнению с одноплодной беременностью.

При многоплодной беременности нужно определить положение и предлежание плодов к концу беременности. Чаще всего оба плода находятся в продольном положении (80%): головное-головное, тазовое-тазовое, головное-тазовое, тазовое-головное. Реже бывает один плод в продольном положении, второй - в поперечном или оба - в поперечном положении (рис. 16.4).

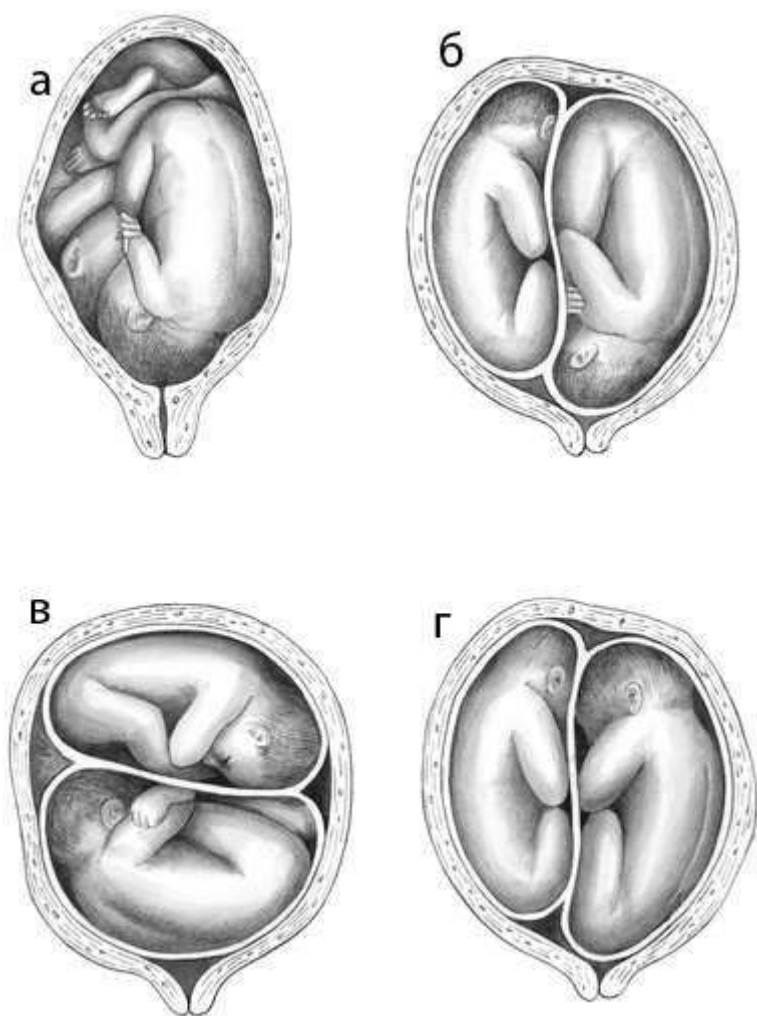


Рис. 16.4. Варианты положения плодов при двойне (А - головное-головное, Б - головное-тазовое, В - поперечное-поперечное, Г - тазовое-тазовое)

ТЕЧЕНИЕ БЕРЕМЕННОСТИ

При многоплодной беременности к организму женщины предъявляются повышенные требования: сердечно-сосудистая система, легкие, печень, почки и другие органы функционируют с большим напряжением. Материнская заболеваемость и смертность при многоплодной беременности возрастают в 3-7 раз по сравнению с одноплодной; при этом, чем выше порядок многоплодия, тем выше риск материнских осложнений. Соматические заболевания у женщин обостряются практически всегда.

Частота развития *гестоза* у женщин при многоплодии достигает 45%. При многоплодной беременности гестоз, как правило, возникает раньше и протекает тяжелее, чем при одноплодной, что объясняется увеличением объема плацентарной массы ("гиперплацентоз").

У значительного числа беременных двойней гипертензия и отеки развиваются вследствие избыточного увеличения внутрисосудистого объема и у них ошибочно диагностируют гестоз. В таких случаях скорость клубочковой фильтрации повышена, протеинурия незначительна или отсутствует, а снижение величины гематокрита в динамике указывает на увеличенный объем плазмы. У этих беременных наступает значительное улучшение при соблюдении постельного режима.

Анемию, частота которой у беременных двойней достигает 50-100%, считают "обычным" осложнением и связывают с увеличением внутрисосудистого объема. В результате повышения объема плазмы (в большей степени, чем при одноплодной беременности) снижаются величина гематокрита и уровень гемоглобина, особенно во II триместре беременности; физиологическая анемия при многоплодии более выражена. Значительное увеличение эритропоэза во время беременности двойней может привести у некоторых пациенток к истощению ограниченных запасов железа и сыграть роль пускового механизма в развитии железодефицитной анемии. Физиологическую гидремию можно отличить от истинной железодефицитной анемии у беременных с многоплодием при исследовании мазков крови.

Многоплодная беременность нередко осложняется *задержкой роста* одного из плодов, частота которой в 10 раз выше таковой при одноплодной беременности и составляет 34 и 23% соответственно при моно- и бихориальной двойне. Более выражена зависимость частоты задержки роста обоих плодов от типа плацентации; при монохориальной 7,5%, при бихориальной двойне 1,7%.

Одним из наиболее частых осложнений многоплодной беременности являются *преждевременные роды* вследствие перерастяжения матки. Чем больше вынашиваемых плодов, тем чаще наблюдаются преждевременные роды. Так, при двойне роды, как правило, наступают в 36-37 нед, при тройне - в 33,5 нед, при четверне - в 31 нед.

ВЕДЕНИЕ БЕРЕМЕННОСТИ

Пациентки с многоплодием должны посещать женскую консультацию два раза в месяц до 28 нед (когда выдается листок нетрудоспособности по беременности и родам) и один раз в 7-10 дней после 28 нед. Терапевт должен осматривать женщину три раза в течение беременности.

Потребность в энергетических субстратах, белках, минералах, витаминах при многоплодной беременности повышена. В связи с этим беременную инструктируют о необходимости полноценного сбалансированного питания. При многоплодии масса тела увеличивается на 20-22 кг.

Беременным с многоплодием с 16-20 нед назначают противоанемическую терапию (железосодержащие препараты 60-100 мг/сут и фолиевую кислоту 1 мг/сут в течение 3 мес).

Для профилактики преждевременных родов беременным с многоплодием рекомендуют ограничение физической активности, увеличение продолжительности дневного отдыха (трижды по 1-2 ч). Показания к выдаче больничного листа расширяются.

Для прогнозирования преждевременных родов необходимо исследовать состояние шейки матки. Методом выбора является трансвагинальная цервикография, которая позволяет, помимо оценки длины шейки матки, определить состояние внутреннего зева, что невозможно при мануальном исследовании (рис. 16.5). Сроки беременности с 22-24 до 25-27 нед считают "критическими" при многоплодии в отношении прогнозирования преждевременных родов. При длине шейки матки менее 34 мм в 22-24 нед повышен риск преждевременных родов до 36 нед; критерием риска преждевременных родов в 32-35 нед является длина шейки матки менее 27 мм, а критерием риска "ранних" преждевременных родов (до 32 нед) - 19 мм (рис. 16.6).

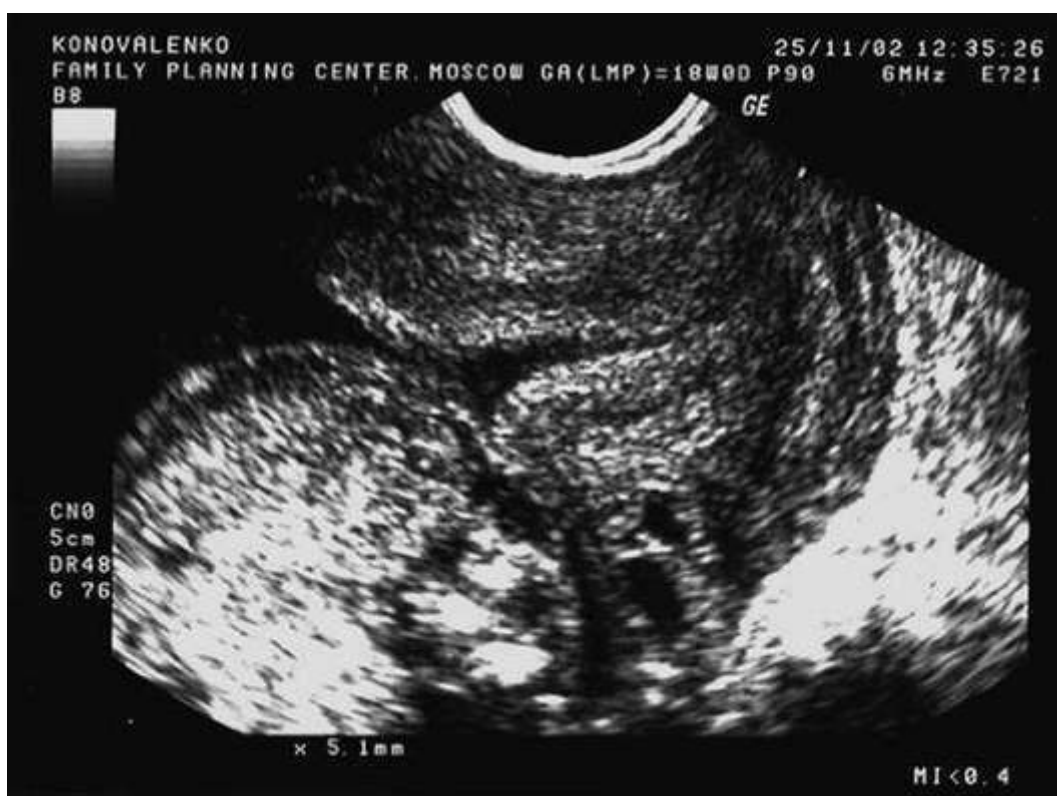

Рис. 16.5. Шейка матки при трансвагинальной эхографии

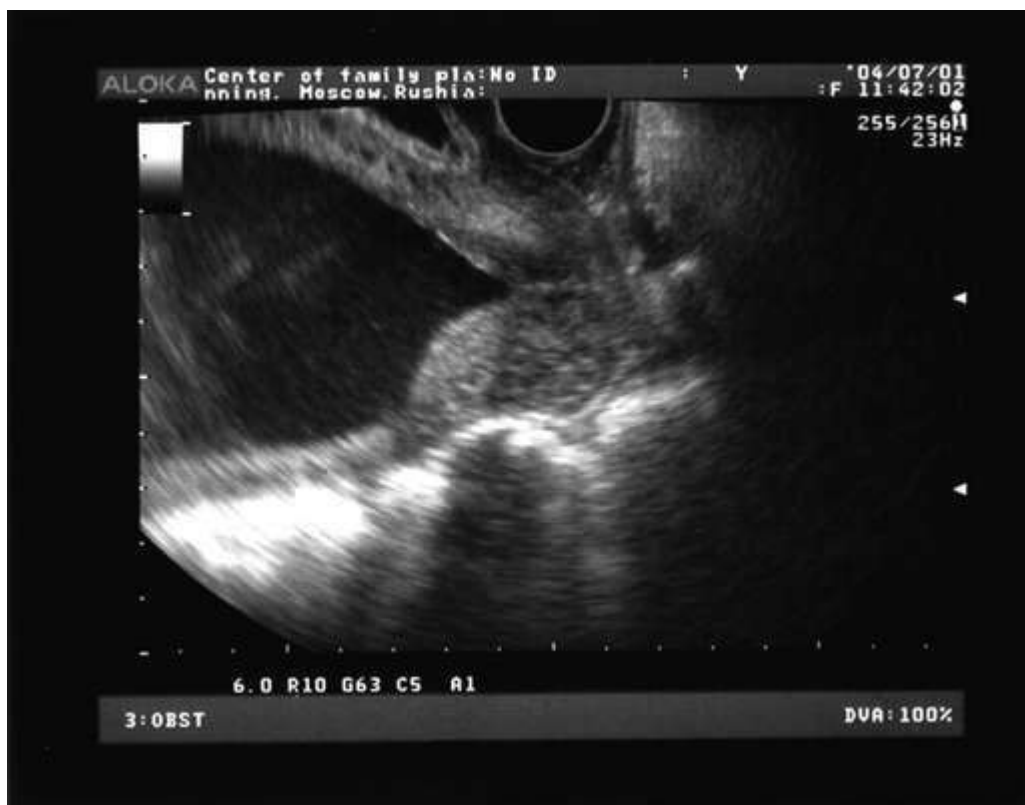

Рис. 16.6. Укорочение шейки матки и расширение внутреннего зева при угрозе преждевременных родов. Для ранней диагностики задержки роста плода/плодов необходим тщательный ультразвуковой мониторинг. Помимо фетометрии, при многоплодии, как и при одноплодной беременности, большое значение имеет оценка состояния плодов (кардиотокография, доплерометрия кровотока в системе мать-плацента-плод, биофизический профиль). Существенное значение приобретает определение количества околоплодных вод (много- и маловодие) в обоих амнионах.

СПЕЦИФИЧЕСКИЕ ОСЛОЖНЕНИЯ МНОГОПЛОДНОЙ БЕРЕМЕННОСТИ. ТАКТИКА ВЕДЕНИЯ

При многоплодной беременности возможно развитие специфических осложнений: синдрома фето-фетальной гемотрансфузии (СФФГ), обратной артериальной перфузии, внутриутробной гибели одного из плодов, врожденных аномалий развития одного из плодов, сросшихся близнецов, хромосомной патологии одного из плодов.

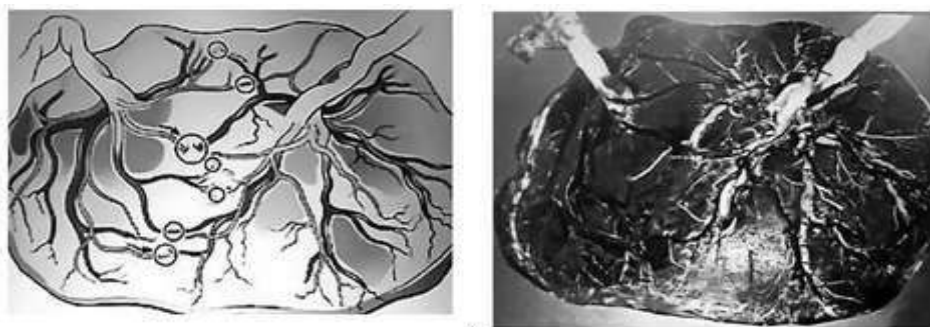
Синдром фето-фетальной гемотрансфузии, впервые описанный Schatz в 1982 г., осложняет 5-25% многоплодных однояйцевых беременностей. Перинатальная смертность при СФФГ достигает 60-100%.

СФФГ, морфологическим субстратом которого являются анастомозирующие сосуды между двумя фетальными системами кровообращения, - специфическое осложнение при однояйцевой двойне с монохориальным типом плацентации, который наблюдается в 63-74% однояйцевой многоплодной беременности. Вероятность возникновения анастомозов при однояйцевой двойне с бихориальным типом плацентации не больше, чем при двуяйцевых двойнях.

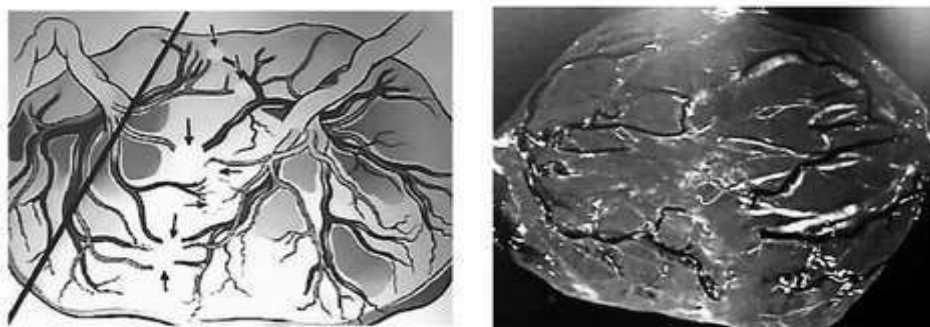
При СФФГ артериовенозные анастомозы располагаются не на поверхности, а в толще плаценты и практически всегда проходят через капиллярное ложе котиледона. Выраженность СФФГ (легкая, средняя, тяжелая) зависит от перераспределения крови через эти анастомозы, которые варьируют в размерах, числе и направлении.

Основным пусковым фактором развития СФФГ служит патология развития плаценты одного из плодов, который становится донором. Повышение периферической резистентности плацентарного кровотока приводит к шунтированию крови к плоду-реципиенту. Таким образом, состояние плода-донора нарушается в результате гиповолемии вследствие потери крови и гипоксии на фоне плацентарной недостаточности. Плод-реципиент компенсирует увеличение объема циркулирующей крови полиурией. Состояние плода-реципиента нарушается вследствие сердечной недостаточности, обусловленной гиперволемией.

Диагностика СФФГ. Традиционно в течение многих лет диагноз СФФГ устанавливали ретроспективно в неонатальном периоде на основании разницы в содержании гемоглобина (50 г/л и более) в периферической крови близнецов и различия в массе новорожденных (20% и более). Однако значительная разница в уровне гемоглобина и массе тела иногда бывает при бихориальной двойне, в связи с чем в последние годы эти показатели перестали рассматривать как признаки СФФГ. Патогномичными эхографическими признаками тяжелого СФФГ являются большой мочевой пузырь у плода-реципиента с полиурией на фоне выраженного многоводия и "отсутствие" мочевого пузыря у плода-донора с анурией. Его двигательная активность снижена при выраженном маловодии. Методом выбора в лечении *тяжелой СФФГ* является эндоскопическая лазерная коагуляция анастомозирующих сосудов плаценты под эхографическим контролем (так называемая соноэндоскопическая техника). Эффективность эндоскопической лазеркоагуляционной терапии СФФГ (рождение хотя бы одного живого ребенка) составляет 70%. Этот метод предполагает трансабдоминальное введение фетоскопа в амниотическую полость плода-реципиента. Комбинация ультразвукового наблюдения и непосредственного визуального осмотра через фетоскоп позволяет обследовать хорионическую пластину вдоль всей межплодовой перегородки, выявить анастомозирующие сосуды и произвести их коагуляцию (рис. 16.7). Оперативное вмешательство заканчивается дренированием околоплодных вод до нормализации их количества. С помощью эндоскопической лазерной коагуляции возможно пролонгирование беременности в среднем на 14 нед, что приводит к снижению внутриутробной гибели плодов с 90 до 29%.



А



Б

Рис. 16.7. Лазерная коагуляция анастомозирующих сосудов плаценты при СФФГ (А - до коагуляции, Б - после коагуляции) Альтернативной тактикой ведения беременных с выраженным СФФГ при отсутствии возможности лазерной коагуляции анастомозирующих сосудов плаценты является дренирование избыточного количества амниотической жидкости из амниотической полости плода-реципиента. Этот паллиативный метод лечения, который может применяться неоднократно в процессе беременности, не устраняет причину СФФГ, но способствует снижению внутриамниотического давления и тем самым компрессии, как правило, оболочечно прикрепленной пуповины и поверхностных сосудов плаценты. Это в определенной мере улучшает состояние как плода-донора, так и плода-реципиента (рис. 16.8). К положительным эффектам амниодренирования следует отнести и пролонгирование беременности в следствие снижения внутриматочного объема. Эффективность амниодренажа под ультразвуковым контролем составляет 30-83%. Основная и наиболее важная разница в перинатальных исходах при проведении эндоскопической лазеркоагуляции и повторных амниодренирований состоит в частоте неврологических нарушений у выживших детей (5 против 18-37%).

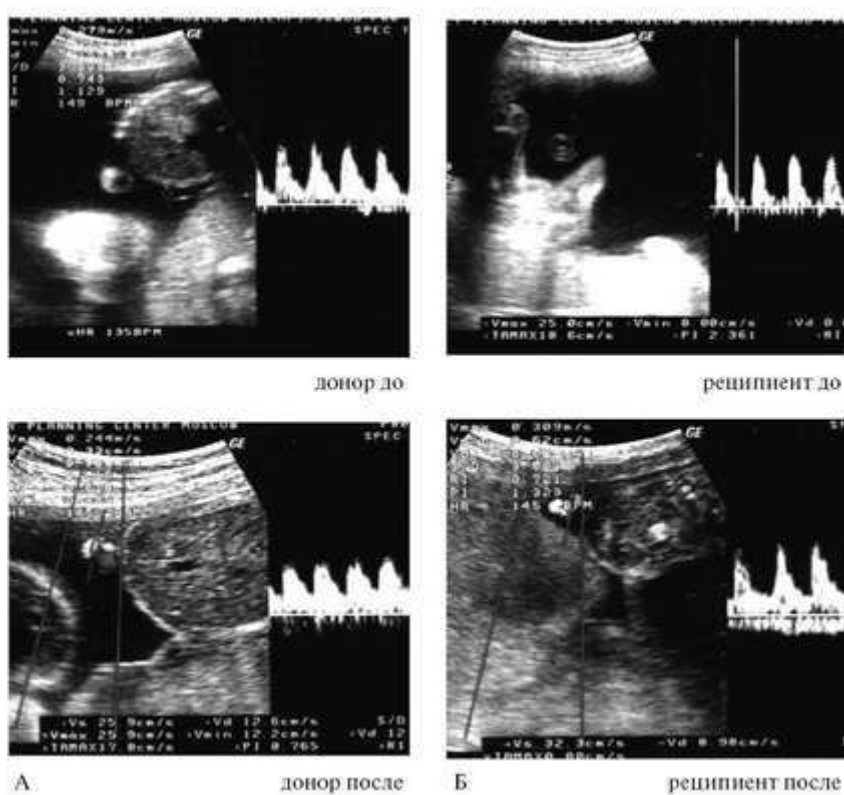


Рис. 16.8. Кровоток в артерии пуповины до и после амниодренирования. А - плод-донор; Б - плод-реципиент

Обратная артериальная перфузия у двоен возможна только при монохориальной беременности и представляет собой наиболее выраженное проявление СФФГ. В основе этой патологии лежит нарушение сосудистой перфузии, в результате чего один плод (реципиент) развивается за счет плода-донора вследствие пупочных артерио-артериальных анастомозов. У плода-донора ("насоса"), как правило, не бывает структурных аномалий, но обнаруживаются признаки водянки. Плод-реципиент ("паразитирующий") - всегда с множественными аномалиями, несовместимыми с жизнью: могут отсутствовать голова и сердце или выявляются значительные дефекты этих органов (рудиментарное сердце). Прогноз для плода-донора также неблагоприятен: без внутриутробной коррекции смертность достигает 50%. Единственная возможность сохранить жизнь плоду-донору - это фетоцид плода-реципиента (лигирование пуповины).

Внутриутробная гибель одного из плодов при многоплодной беременности возможна на любом сроке гестации. Результатом этого может быть "отмирание" одного плодного яйца в I триместре, что отмечается в 20% наблюдений, и "бумажный плод" во II триместре беременности.

Основными причинами поздней внутриутробной гибели при монохориальной плацентации является СФФГ, а при бихориальной - задержка роста плода/плодов и оболочечное прикрепление пуповины. Частота внутриутробной гибели плода при монохориальной двойне в два раза превышает таковую при бихориальной многоплодной беременности.

При гибели одного из плодов в I триместре беременности в 24% наблюдений может погибнуть и второй или происходит выкидыш. Однако в большинстве наблюдений каких-либо неблагоприятных последствий для развития второго плода не бывает.

При гибели одного из плодов во II-III триместрах беременности возможно преждевременное прерывание беременности вследствие выделения "мертвой" плацентой цитокинов и простагландинов. У оставшегося в живых плода имеется высокий риск повреждения головного мозга, что обусловлено выраженной гипотензией вследствие перераспределения крови ("кровотечения") от живого плода в фетоплацентарный комплекс погибшего.

При внутриутробной гибели одного из плодов при бихориальной двойне оптимальной считается пролонгирование беременности (рис. 16.9). При монохориальном типе плацентации единственный выход для спасения жизнеспособного плода - кесарево сечение, произведенное как можно быстрее после гибели одного из плодов, когда еще не произошло повреждения головного мозга оставшегося в живых плода. При внутриутробной гибели одного из плодов из монохориальной двойни на более ранних сроках (до достижения жизнеспособности) методом выбора является немедленная окклюзия пуповины мертвого плода.

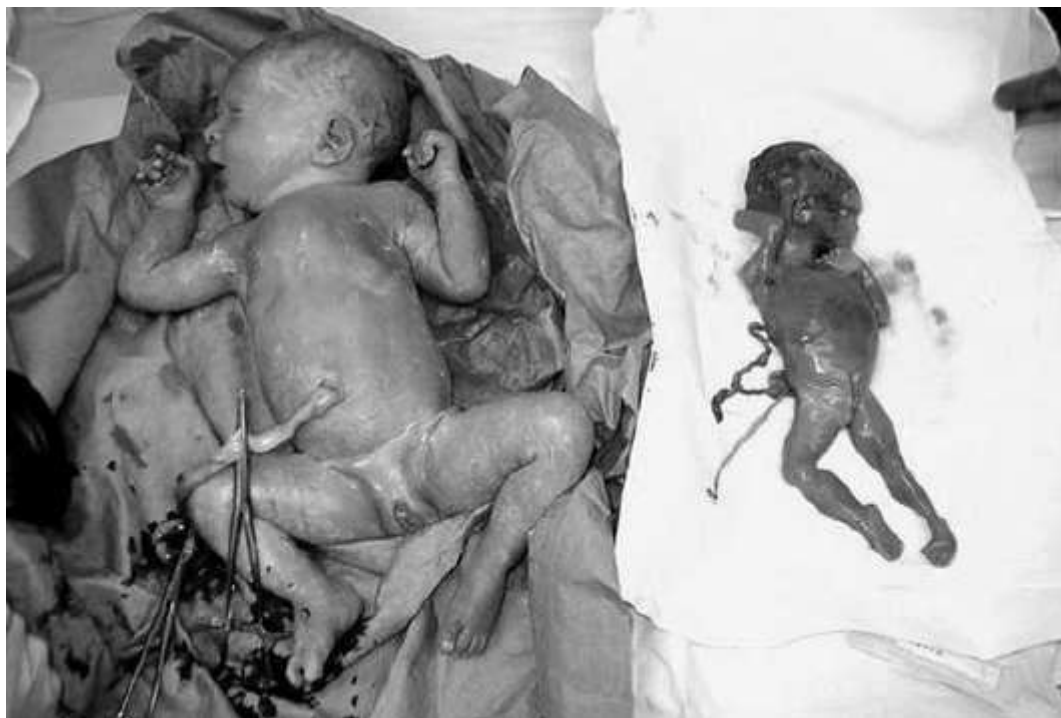

Рис. 16.9. Бихориальная двойня. Антенатальная гибель одного из плодов в 22 недели

Тактика ведения многоплодной беременности при врожденных аномалиях развития одного из плодов зависит от выраженности порока, срока беременности на момент диагностики и, что особенно важно, типа плацентации.

При бихориальной двойне возможен селективный фетоцид большого плода (внутрисердечное введение раствора хлорида калия под контролем УЗИ). При монохориальной плацентации межплодовые трансплацентарные анастомозы исключают возможность селективного фетоцида с использованием хлорида калия ввиду опасности его попадания из циркуляции большого плода или кровотечения в сосудистое русло живого плода.

При монохориальной двойне используются другие методы фетоцида большого плода: инъекция чистого алкоголя во внутрибрюшную часть пупочной артерии, перевязка пуповины при фетоскопии, эндоскопическая лазерная коагуляция (рис. 16.10), введение под эхографическим контролем тромбогенной спирали, эмболизация большого плода. При монохориальной двойне и дискордантности в отношении врожденных аномалий развития оптимальна окклюзия сосудов пуповины большого плода.

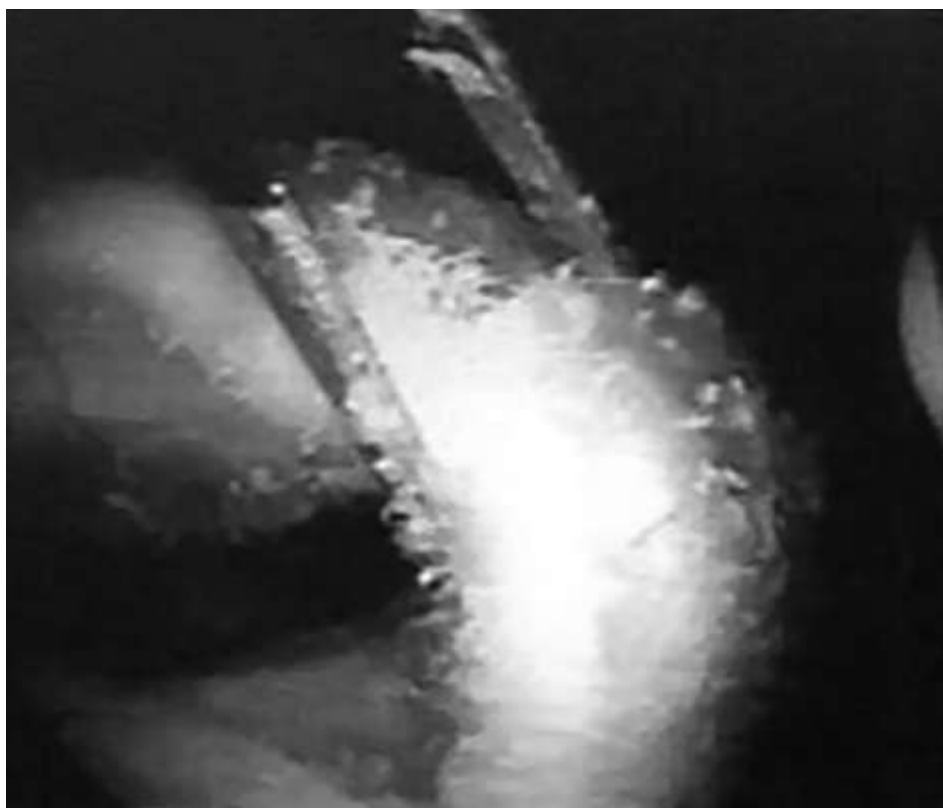




Рис. 16.10. Эндоскопическая окклюзия сосудов пуповины

Хромосомная патология при двуйцевой многоплодной беременности (у каждого плода) наблюдается с такой же частотой, как при одноплодной. Таким образом, возможность поражения по меньшей мере одного из плодов удваивается.

У однойцевых двоен риск хромосомной патологии такой же, как и при одноплодной беременности. В большинстве наблюдений поражаются оба плода.

При диагностированной трисомии обоих плодов показано прерывание беременности; при хромосомной патологии у одного из плодов возможен или селективный фетоцид больного плода, или пролонгирование беременности без какого-либо вмешательства. Тактика основывается на относительном риске селективного фетоцида, который может стать причиной выкидыша, преждевременных родов, а также гибели здорового плода. Пролонгирование беременности с вынашиванием заведомо больного ребенка возможно по желанию беременной и членов ее семьи.

Сросшиеся близнецы - специфический порок развития при монохориальной моноамниотической беременности. Эта редкая патология, ее частота составляет 1% монохориальных двоен.

Среди сросшихся близнецов бывают торакопаги (сращение в области грудной клетки), омфалопаги (сращение в области пупка и хряща мечевидного отростка), краниопаги (сращение гомологичными частями черепа), пигопаги и ишиопаги (соединение боковых и нижних отделов копчика и крестца). Возможно неполное расхождение: раздвоение только в одной части тела (рис. 16.11).

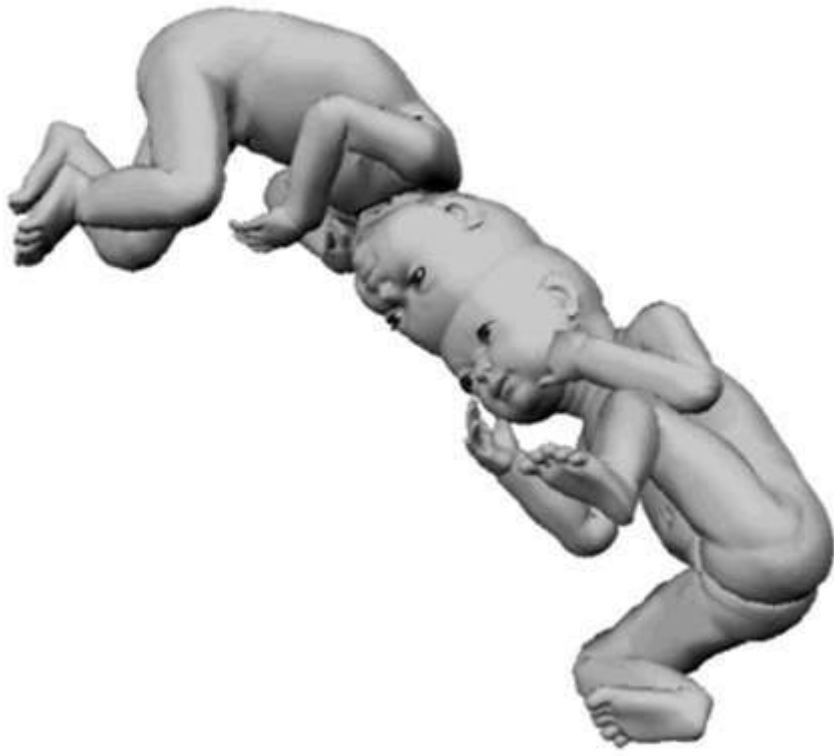



Рис. 16.11. Сросшиеся близнецы. (А - краниопаги, Б - ишиопаги, В - торакопаги)

Прогноз для сросшихся близнецов зависит от места и степени соединения и от сопутствующих пороков развития. Для более точного установления потенциальной возможности выживания детей и их разделения, помимо УЗИ, требуются дополнительные методы исследования (эхокардиография и ядерно-магнитный резонанс).

При внутриутробно диагностированной сросшейся двойне показано прерывание беременности, если диагноз установлен в ранние сроки. При возможности хирургического разделения новорожденных и согласия родителей придерживаются выжидательной тактики до достижения плодами жизнеспособности.

ТЕЧЕНИЕ И ВЕДЕНИЕ РОДОВ

Роды при многоплодии часто сопровождаются осложнениями. Это первичная и вторичная слабость родовой деятельности, преждевременное излитие околоплодных вод, выпадение петель пуповины, мелких частей плода. Одним из серьезных осложнений интранатального периода является преждевременная отслойка плаценты первого или второго плода. Причиной отслойки плаценты после рождения первого плода является быстрое уменьшение объема матки и понижение внутриматочного давления, что представляет особую опасность при монохориальной двойне.

Редким (1 на 800 беременностей двойней), но тяжелым интранатальным осложнением является коллизия плодов при тазовом предлежании первого плода и головном предлежании второго. При этом головка второго одного плода цепляется за головку второго, и они одновременно вступают во вход малого таза (рис. 16.12). При коллизии близнецов методом выбора является экстренное кесарево сечение.

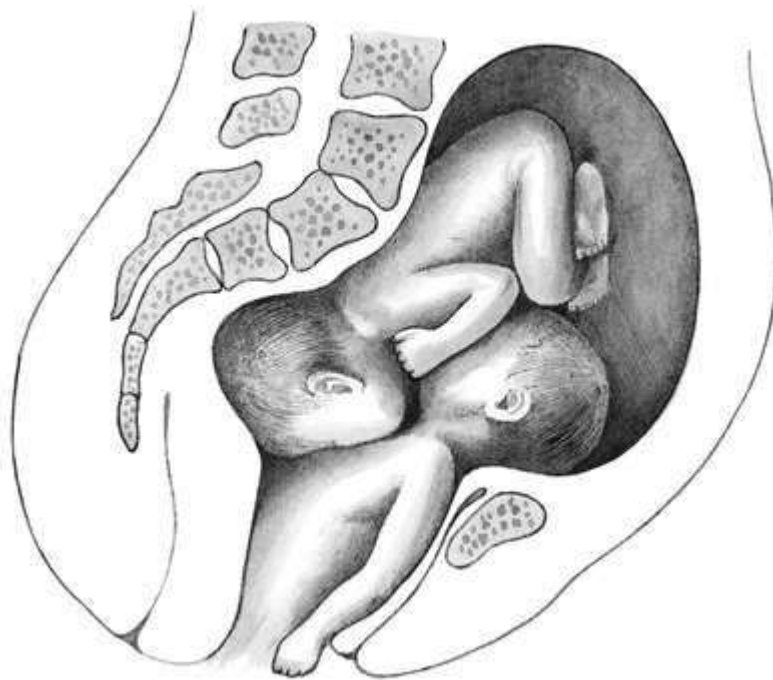

Рис. 16.12. Коллизия плодов при двойне

В послеродовом и раннем послеродовом периоде из-за перерастянутости матки возможно гипотоническое кровотечение.

Метод родоразрешения при двойне зависит от предлежания плодов. Оптимальным методом родоразрешения при головном/головном предлежании обоих плодов являются роды через естественные родовые пути, при поперечном положении первого плода - кесарево сечение. Тазовое предлежание первого плода у первородящих также является показанием к кесареву сечению.

При головном предлежании первого и тазовом предлежании второго плода методом выбора являются роды через естественные родовые пути. В родах возможен наружный поворот второго плода с переводом его в головное предлежание под контролем УЗИ.

Поперечное положение второго плода в настоящее время многие акушеры считают показанием к кесареву сечению на втором плоде, хотя при достаточной квалификации врача комбинированный поворот второго плода на ножку с последующим его извлечением не представляет трудности.

Важное значение для определения тактики ведения родов имеет четкое знание типа плацентации, так как при монохориальной двойне наряду с высокой частотой антенатальной фето-фетальной гемотрансфузии существует высокий риск острой интранатальной трансфузии, которая может оказаться фатальной для второго плода (выраженная острая гиповолемия с последующим повреждением головного мозга, анемия, интранатальная гибель). В связи с этим не исключается возможность родоразрешения пациенток с монохориальной двойней путем кесарева сечения.

Наибольший риск в отношении перинатальной гибели плода представляют роды при монохориальной моноамниотической двойне, которая требует особенно тщательного ультразвукового мониторинга за ростом и состоянием плодов и при которой, помимо специфических осложнений, присущих монохориальным двойням, часто наблюдается перекрут пуповин. Оптимальным методом родоразрешения при этом типе многоплодия

считается кесарево сечение в 33-34 нед беременности. Путем кесарева сечения проводится также родоразрешение при сросшихся близнецах при поздней диагностике этого осложнения.

Показанием к плановому кесареву сечению при двойне является также выраженное перерастяжение матки крупными плодами (суммарная масса плодов 6 кг и более) или в результате многоводия. При беременности тремя плодами и более также показано родоразрешение путем кесарева сечения в 34-35 нед.

При ведении родов через естественные родовые пути необходимы тщательное наблюдение за состоянием пациентки и постоянный контроль сердечной деятельности обоих плодов. Роды при многоплодии предпочтительно вести в положении роженицы на боку во избежание сдавления нижней полой вены.

После рождения первого плода производят наружное акушерское и влагалищное обследование для уточнения акушерской ситуации и положения второго плода. Целесообразно также использование УЗИ.

При продольном положении плода вскрывают плодный пузырь, медленно выпуская околоплодные воды; в дальнейшем роды ведут, как обычно.

Вопрос о кесаревом сечении во время родов при многоплодной беременности может встать и по другим причинам: стойкая слабость родовой деятельности, выпадение мелких частей плода, петель пуповины при головном предлежании, симптомы острой гипоксии одного из плодов, отслойка плаценты и др.

Во время многоплодных родов обязательно проводится профилактика кровотечения в послеродовом и послеродовом периодах.

ГЛАВА 17. НЕВЫНАШИВАНИЕ БЕРЕМЕННОСТИ

Невынашивание беременности - самопроизвольное прерывание беременности в сроки до 37 нед. Прерывание беременности в сроки до 22 нед называют самопроизвольным аборт (выкидышем), а в сроки 28-37 нед преждевременными родами. Особо выделяются сроки от 22 до 28 нед, прерывание беременности при которых за рубежом относят к родам, а в нашей стране - к поздним аборт, если рождается мертвый плод. Если родившийся в эти сроки гестации плод проживает 7 дней, его регистрируют как живорожденного ребенка.

Прерывание беременности может быть искусственным: до 28 нед - искусственный аборт, после 28 нед - искусственно вызванные преждевременные роды. В зависимости от срока беременности, различают аборт в ранние сроки (до 12 нед) и в поздние сроки (от 13 до 27 нед). Помимо самопроизвольного и искусственного аборта, бывает аборт несостоявшийся, криминальный и септический. Выделяют также понятие привычного невынашивания.

САМОПРОИЗВОЛЬНЫЙ АБОРТ

Самопроизвольный аборт (выкидыш) происходит в 15-20% всех желанных беременностей. Полагают, что в статистику не входит большое число прерываний беременности в очень ранние сроки.

Многие исследователи считают, что самопроизвольные выкидыши в I триместре служат проявлением естественного отбора, так как при исследовании абортного материала до 80% эмбрионов имеют хромосомные аномалии.

Причины самопроизвольных выкидышей не всегда удается выявить, поскольку нередко они смешанные. Основными причинами считают социальные факторы: вредные

привычки; воздействие неблагоприятных производственных факторов (химические агенты, нахождение в помещении с высокой температурой или вибрацией и т.д.); медицинские факторы: врожденная патология эмбриона/плода; пороки развития матки; эндокринные нарушения; инфекционные заболевания; предшествующие аборт; беременность после ЭКО и др.

Самопроизвольное прерывание беременности начинается либо с сокращения матки с последующей отслойкой плодного яйца, либо с началом отслойки плодного яйца от стенок матки, к которой затем присоединяется сокращение маточной мускулатуры. Иногда эти два механизма действуют одновременно.

Различают угрожающий аборт, начавшийся аборт, аборт в ходу, неполный аборт, несостоявшийся аборт, инфицированный аборт и привычный аборт.

Угрожающий аборт - повышение сократительной активности матки; плодное яйцо сохраняет связь со стенкой матки.

Клинически угрожающий аборт проявляется ощущением тяжести или тянущими болями внизу живота и в области крестца. Кровяные выделения отсутствуют. При влагалищном исследовании шейка матки сохранена, наружный зев может пропускать кончик пальца, внутренний - закрыт, тонус матки повышен. Величина матки соответствует сроку беременности.

Начавшийся аборт - отслойка плодного яйца от стенки матки. Появляются кровяные выделения при маточных сокращениях, схваткообразные болевые ощущения в нижних отделах живота, поясничной области. При влагалищном исследовании определяется, что шейка матки сохранена, ее наружный зев закрыт или слегка приоткрыт, величина матки соответствует сроку беременности.

При угрожающем и начавшемся аборте тест на беременность (b-ХГ) положительный. При УЗИ в полости матки обнаруживается плодное яйцо, видна отслойка хориальной оболочки.

Угрожающий и начавшийся аборт следует дифференцировать со злокачественными или доброкачественными заболеваниями шейки матки и влагалища, которые диагностируются при осторожном осмотре в зеркалах. При необходимости выполняют кольпоскопию или биопсию тканей. Кровяные выделения после задержки менструаций могут быть при нарушении менструального цикла, но при этом нет признаков беременности. Прервавшуюся трубную беременность не всегда просто отличить от начавшегося аборта в малые сроки беременности. Диагностике помогает УЗИ, при котором выявляется локализация плодного яйца. Иногда для диагностики приходится прибегать к лапароскопии (см. главу 19 "Внематочная беременность").

Лечение угрожающего и начавшегося аборта по согласованию с пациенткой может быть направлено на сохранение беременности. Лечение включает в себя постельный режим, седативные средства, спазмолитики, витамин Е. Можно использовать немедикаментозные и физиотерапевтические методы лечения: иглоукалывание, электроаналгезию, эндоназальную гальванизацию и др. При позднем угрожающем выкидыше (после 20 нед) применяют b-адреномиметики.

При начавшемся аборте лечение в основном такое же, как и при угрожающем. Дополнительно назначают этамзилат (дицинон), аскорутин. При гормональной дисфункции проводят соответствующую коррекцию под контролем содержания гормонов. У женщин с угрозой прерывания беременности при гиперандрогении используют кортикостероиды под контролем значений ДГА-S в крови и 17-КС в моче. В случае недостаточности желтого тела в I триместре назначают гестагены. При подтекании околоплодных вод в ранние сроки беременность сохранять ее нецелесообразно.

Аборт в ходу - плодное яйцо полностью отслаивается от стенки матки и опускается в ее нижние отделы, в том числе в цервикальный канал.

Пациентка предъявляет жалобы на схваткообразные боли внизу живота и выраженное кровотечение. В шейном канале определяется плодное яйцо, нижний полюс которого может выступать во влагалище. Аборт в ходу может завершиться неполным или полным абортом.

При неполном аборте после изгнания плодного яйца в полости матки находятся его остатки, обычно плодные оболочки и части плаценты (по данным УЗИ). Тест на беременность (b-ХГ) может быть положительным.

Двуручное исследование свидетельствует о раскрытии шейки матки, которая свободно пропускает палец. В шейке матки может обнаруживаться мягковатая ткань - остатки плодного яйца. Размеры матки меньше, чем таковые для определенного срока беременности. Кровяные выделения имеют различную интенсивность.

Лечение заключается в инструментальном удалении плодного яйца, выскабливании слизистой оболочки матки.

Остатки плодного яйца удаляют абортцангом и большой кюреткой без расширения шейного канала. Слизистую оболочку матки выскабливают сначала большой кюреткой, а потом более острой кюреткой малых размеров (№ 5-6). Эта часть операции соответствует оперативному вмешательству при искусственном прерывании беременности (см. главу 31 "Акушерские операции").

При небольшом кровотечении из матки можно использовать вакуум-аспиратор. Одновременно проводятся мероприятия, направленные на усиление сокращения матки и прекращение кровотечения (5-10 ЕД окситоцина внутривенно), а также на восстановление кровопотери (кристаллоиды, свежезамороженная плазма внутривенно). После окончания операции назначают антибиотики широкого спектра действия с целью профилактики инфекции. Пациенткам с резус-отрицательной кровью без антител необходимо введение антирезус-гамма-глобулина.

Полный аборт заключается в полном изгнании плодного яйца из матки. Практически подобное состояние возможно только после формирования плаценты - в 12-13 нед беременности. До этого срока уверенности в полном опорожнении матки нет. При влагалищном исследовании шейка сформирована, матка либо нормальных размеров, либо несколько увеличена. Выделения кровянистые. При УЗИ полость матки щелевидная. b-ХГ в крови не определяется. Никогда нельзя быть уверенным в самопроизвольном полном опорожнении матки, следует произвести инструментальное обследование (небольшой кюреткой) внутренней поверхности матки. После 14-15 недель гестации и уверенности в целости последа выскабливание матки не рекомендуется.

После аборта женщинам с резус-отрицательной кровью без антител необходимо введение антирезус-гамма-глобулина.

НЕСОСТОЯВШИЙСЯ ВЫКИДЫШ (НЕРАЗВИВАЮЩАЯСЯ БЕРЕМЕННОСТЬ)

Иногда беременность без видимых причин перестает развиваться, эмбрион или плод погибает без признаков прерывания беременности. Это несостоявшийся аборт (*missed abortion*).

Погибшее плодное яйцо может оставаться в матке иногда больше месяца, подвергаясь некрозу и мацерации. На ранних стадиях гестации иногда наблюдается его аутолиз. В некоторых случаях происходят мумификация и петрификация зародыша или плода. В связи с нарушением нейрогуморальной регуляции половой системы сокращения матки могут отсутствовать.

Клинические проявления: сомнительные признаки беременности исчезают; матка меньших размеров, чем должна быть соответственно сроку задержки менструаций; при УЗИ не определяется сердцебиение плода; возможны мажущие кровяные выделения.

При длительной задержке плодного яйца в полости матки необходимо исследовать систему гемостаза, определить группу крови и резус-принадлежность, а также иметь все необходимое для остановки коагулопатического кровотечения. При сроке беременности до 14 нед возможно одномоментное удаление плодного яйца (предпочтительно путем вакуум-аспирации). Для удаления погибшего плода во II триместре беременности могут быть использованы следующие методы: введение ламинариев в цервикальный канал, окситоцина внутривенно, простагландин F_{2a} (динопрост) внутривенно или интраамниально. Интравагинально целесообразно применять простагландиновый гель (динопростон).

КРИМИНАЛЬНЫЙ АБОРТ

Криминальным считается аборт, произведенный либо вне больничного учреждения, либо в больнице, но лицом, не имеющим врачебного диплома. Криминальные аборты чаще выполняют в сроки беременности более 12-13 нед. С целью прерывания беременности в шейчный канал вводят инородные тела или химические растворы. Подобные аборты чрезвычайно опасны для жизни женщины из-за инфицирования и возможного кровотечения.

СЕПТИЧЕСКИЙ АБОРТ

При любом аборте, но особенно криминальном, может быть инфицирование содержимого матки (лихорадочный или септический аборт).

Инфицированный аборт может сочетаться с воспалением придатков матки (аднексит), параметрия (параметрит) и генерализованным воспалением (сепсис).

Клиника септического аборта выражается в повышении температуры тела, ознобах. При гинекологическом осмотре шейка матки, как правило, пропускает кончик пальца, матка несколько увеличена, мягковата, болезненна. Выделения гнойные.

Септический аборт является показанием для аспирации тканей из матки и промывания ее. При отсутствии эффекта производят экстирпацию матки с трубами. Общее лечение осуществляется так же, как при сепсисе любого генеза (см. главу 31 "Послеродовые гнойно-септические заболевания").

ПРИВЫЧНОЕ НЕВЫНАШИВАНИЕ

Привычное невынашивание - два выкидыша или двое преждевременных родов и более в анамнезе.

Причины привычного невынашивания многофакторны. К ним относятся:

- эндокринные нарушения: различные формы гиперандрогении, гиперпролактинемия, недостаточность лютеиновой фазы;
- инфекции, возбудителем которых могут быть персистирующие вирусы (коксаки А, В, ВПГ I, II, ЦМВ), условно патогенные (микопlasма, хламидии, уреapлазма, стрептококки группы В), патогенные микроорганизмы (трихомонада, гонококки) или различные сочетания бактериальных и вирусных ассоциаций. Влияние инфекционного агента заключается в развитии не только внутриутробной инфекции, но и хронического эндометрита с поражением рецепторов матки;

- аутоиммунные нарушения, такие как антифосфолипидный синдром или наличие антител к ХГЧ, антиспермальных антител, совместимость супругов по системе HLA;
- маточная патология: пороки развития матки (седловидная, двурогая), внутриматочные синехии и перегородки, множественная миома матки, рубцы на матке после миомэктомии, особенно с расположением плаценты в области послеоперационного рубца, истмико-цервикальная недостаточность;
- генетические факторы (аномалии кариотипа);
- врожденные дефекты гемостаза (дефицит антитромбина III, протеина С, протеина S, мутация фактора V, мутация гена протромбина G20210A, гипергомоцистеинемия).

Большинство этиологических факторов невынашивания могут нарушать миграцию цитотрофобласта в спиральные артерии, препятствуя физиологическому формированию плаценты и способствовать повреждению эмбриона и плода с последующим прерыванием беременности.

Пациенток с привычным невынашиванием необходимо обследовать *до планируемой беременности*. При этом исследуют:

- содержание основных гормонов, ответственных за репродукцию (прогестерон, эстрадиол, пролактин, андрогены);
- бактериологический и вирусологический статус (посев на флору из цервикального канала, маркеры заболеваний, передающихся половым путем - ЗППП);
- антитела к фосфолипидам, волчаночный антикоагулянт, антиспермальные антитела;
- кариотип супругов, HLA-типирование;
- гемостаз с определением его врожденных дефектов.

С целью исключения анатомических изменений внутренних половых органов следует осуществлять ультразвуковое сканирование, гистероскопию, сальпингографию. По показаниям проводят биопсию эндометрия и лапароскопию.

Лечебные мероприятия при привычном невынашивании целесообразно проводить до беременности. При этом устраняют доминирующий этиологический фактор невынашивания.

При нарушении репродуктивной функции эндокринной этиологии проводят адекватную гормональную коррекцию.

Для определения тактики подготовки к беременности пациенток с гиперандрогенией уточняют источник экспрессии андрогенов.

При *гиперпродукции надпочечниковых андрогенов* проводят глюкокортикоидную терапию в индивидуально подобранных дозах (дексаметазон 0,25-0,5 мг/сут) под контролем 17-ОПК, ДГЭАС и тестов функциональной диагностики в течение 2-3 мес.

При *яичниковой* форме гиперандрогении применяют препараты, оказывающие антиандрогенное действие (Диане-35 с 5-го по 25-й день менструального цикла, андрокур по 10 мг с 1-го по 10-й день цикла) в течение 3 мес. При отсутствии эффекта применяют стимуляцию овуляции клостилбегидом или кломифенцитратом в дозе 50 мг с 5-го по 9-й день менструального цикла не более трех циклов подряд.

Подготовка к беременности у пациенток *со смешанной* формой гиперандрогении начинается со снижения массы тела, нормализации липидного и углеводного обменов. При нормальном уровне глюкозы, инсулина, липидов целесообразно назначение гестагенов (дюфастон, утрожестан) во вторую фазу цикла на фоне приема дексаметазона (0,25-0,5 мг/сутки) с последующей стимуляцией овуляции клостилбегидом.

Пациенткам с недостаточностью лютеиновой фазы в период подготовки к беременности проводят циклическую гормональную терапию комбинированными гестаген-эстрогенными препаратами (фемостон, регулон, силест с 5-го по 25-й день цикла в течение 2-3 мес). В период лечения тормозится овуляция, и при отмене препарата наблюдается ребаунд-эффект - овуляция и полноценное развитие желтого тела, что обеспечивает секреторную трансформацию эндометрия и его подготовку к имплантации эмбриона. При отсутствии эффекта применяют стимуляцию овуляции клостилбегидом или кломифенцитратом в дозе 50 мг с 5-го по 9-й день цикла не более трех циклов.

Гиперпролактинемия корректируется назначением парлодела или бромкриптина в индивидуально подобранных дозах (2,5-5 мг), контролируя уровень пролактина в сыворотке крови и проводя тесты функциональной диагностики в течение 3-6 мес.

При невынашивании *инфекционного генеза* с клиническими проявлениями смешанной урогенитальной инфекции необходимо комбинированное применение антибиотиков (с учетом чувствительности к ним), эубиотиков (последовательно бифидумбактерин и ацилакт внутрь и в свечах), противомикотических (дифлюкан, гино-певарил), иммуномодулирующих (иммуноглобулины, интерфероны, виферон) препаратов.

При вирусной инфекции (ВПГ, ЦМВ и т.д.) тактика лечения зависит от особенностей процесса (латентный, персистирующий, реактивация). В случаях активного, часто рецидивирующего процесса дополнительно используют химиотерапию: ацикловир по 0,5 г 2 раза в день в течение 10 дней, валацикловир по 0,5 г 2 раза в день в течение 5-10 дней.

При невынашивании *аутоиммунного генеза* возможно применение метипреда в малых дозах (4 мг/сут) во вторую фазу менструального цикла в течение 1-2 мес перед планированием беременности с целью снижения активности аутоиммунного процесса. Если при аутоиммунных нарушениях имеется персистирующая вирусная инфекция, то назначают противовирусную и иммуномодулирующую терапию. Если выявляется нарушение гемостаза проводится его коррекция.

При невынашивании *маточного генеза* до планируемой беременности проводится оперативное лечение (рассечение спаек, перегородок, миомы полипэктомия).

Ведение беременности при привычном невынашивании. Пациенток с привычным невынашиванием беременности тщательно обследуют по стандартной схеме. Дополнительно проводят:

- гормональные исследования (определение базальной температуры и уровня ХГ, прогестерона, эстрадиола, ДГЭАС, тестостерона, 17-ОП) в I триместре беременности;
- бактериологический посев из цервикального канала;
- вирусологическое обследование; исследование слизи цервикального канала методом ПЦР;
- контроль состояния шейки матки с 12 нед с помощью УЗИ;
- доплерометрию плодово-плацентарного кровотока с 28 нед беременности ежемесячно и по показаниям;
- кардиотокографию с 32 нед еженедельно.

Лечебные мероприятия у пациенток с привычным невынашиванием беременности проводятся по следующим направлениям:

- патогенетическая терапия с учетом этиологии невынашивания в анамнезе;
- симптоматическая терапия угрозы прерывания беременности;
- профилактика плацентарной недостаточности и хронической гипоксии.

Патогенетическая терапия при привычном невынашивании должна проводиться только по показаниям и при лабораторном подтверждении (!) дефицита или гиперпродукции того или иного гормона, а также при объективном подтверждении этиологии невынашивания в анамнезе.

Невынашивание эндокринного генеза является показанием к гормональной терапии.

Глюкокортикоидная терапия гиперандрогенных состояний осуществляется с учетом источника выработки андрогенов и критических сроков беременности - 13, 24 и 28 нед. Эти сроки связаны с функционированием плодовых эндокринных органов, что может провоцировать повышенную выработку андрогенов.

При *надпочечниковой гиперандрогении* с повышенным уровнем 17-ОП и/или ДГЭАС проводят терапию дексаметазоном.

При *яичниковой гиперандрогении* возможно назначение гестагенов до 12-16 нед (утрожестан).

При *смешанной гиперандрогении* терапию дексаметазоном проводят до 35-36 нед беременности, гестагенами - до 12-16 нед.

Пациенткам, получающим глюкокортикоидную терапию, проводят три курса внутривенного введения иммуноглобулина в дозе 25,0 мл через день № 3 с целью профилактики активации инфекционного процесса.

При недостаточности *лютеиновой фазы* с 6-й по 10-12-ю неделю беременности назначают утрожестан 100 мг по 1 капсуле 2-3 раза в день внутрь или вагинально.

При назначении глюкокортикоидов необходимо соизмерять их пользу и возможное отрицательное влияние на состояние плода, так как синтетические глюкокортикоиды (дексаметазон и метипред), в отличие от естественных, не инактивируются в плаценте и проникают через нее, оказывая продолжительное воздействие на плод. При этом не исключена активация гиппокампо-гипоталамо-гипофизарно-надпочечниковой системы плода с торможением синтеза белков и нуклеиновых кислот, а следовательно, снижением его роста. В результате назначение беременным глюкокортикоидов может привести к рождению маловесных детей с признаками морфофункциональной незрелости.

В литературе есть данные о том, что антенатальное проведенное лечение глюкокортикоидами программирует их высокую секрецию. Это вызывает у взрослых развитие артериальной гипертензии, сахарного диабета 2-го типа.

Длительное воздействие глюкокортикоидов во время беременности может приводить также к изменениям в структурах головного мозга у плода (уменьшение объема гиппокампа) с дефицитом памяти и изменениями поведения во взрослом состоянии.

Лечение урогенитальной *инфекции* у пациенток с привычным невынашиванием во время беременности проводят при ее клинических проявлениях. Оно включает антибактериальную, десенсибилизирующую терапию, мероприятия, направленные на повышение иммунореактивности (иммуноглобулин внутривенно капельно 25,0 мл 3 раза через день, 3 курса за беременность, виферон в свечах), эубиотики (лактобактерин, бифидумбактерин).

При невынашивании *аутоиммунного генеза* воздействуют на все звенья патогенеза невынашивания. Используют глюкокортикоидную, антиагрегантную, антикоагулянтную и иммуномоделирующую терапию.

При подтвержденных врожденных дефектах гемостаза у беременных проводится антикоагулянтная (ингаляционный гепарин, клексан) и/или дезагрегантная (курантил, трентал, аспирин) терапия в зависимости от показателей гемостаза. Антикоагулянтная или

дезагрегантная терапия проводится также при других причинах невынашивания, если изменены параметры гемостаза.

Симптоматическая терапия угрозы прерывания и профилактика плацентарной недостаточности не отличаются от общепринятых мероприятий при данной патологии.

Для профилактики невынашивания большое значение имеют своевременная диагностика и коррекция истмико-цервикальной недостаточности (ИЦН), представляющей собой неполноценность внутреннего зева и его неспособность удержать плод в матке. Точная диагностика ИЦН осуществляется при УЗИ. Необходимо учитывать как длину шейки матки, так и ее ширину на уровне внутреннего зева. Длину шейки матки измеряют от внутреннего зева до наружного, ширину - на уровне внутреннего зева. В норме внутренний зев сомкнут (рис. 17.1). При ИЦН внутренний зев расширен, длина шейки матки уменьшается (см. рис. 17.1). УЗИ шейки матки для диагностики ИЦН у беременных с привычным невынашиванием целесообразно проводить дополнительно в 16-18 нед беременности для того, чтобы своевременно провести хирургическую коррекцию - наложение швов.

Показаниями к наложению поддерживающего шва на шейку матки являются укорочение шейки матки до 2 см и расширение внутреннего зева более чем на 1 см при длине воронки более 1 см.

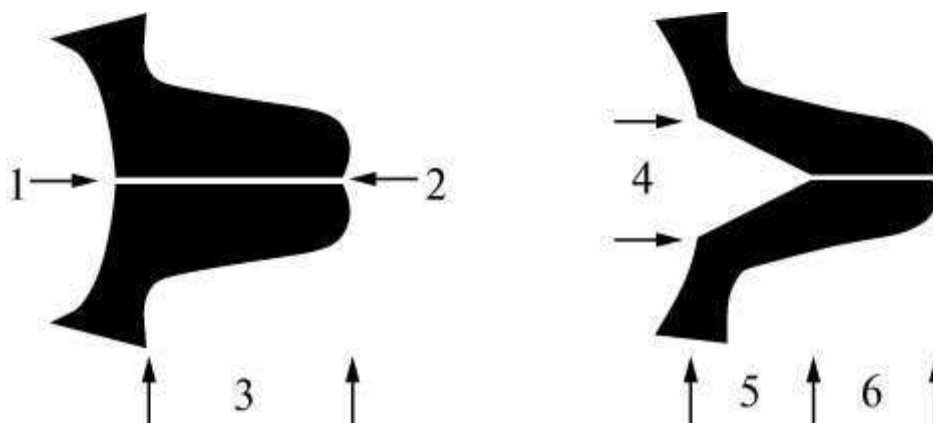


Рис. 17.1 Состояние шейки матки в норме (А) и при истмико-цервикальной недостаточности (Б). 1 - внутренний зев; 2 - наружный зев; 3 - длина цервикального канала; 4 - ширина V-образного расширения внутреннего зева; 5 - глубина V-образного расширения внутреннего зева; 6 - длина сохранившегося цервикального канала. Коррекцию ИЦН чаще всего осуществляют по методу Мак-Дональда. Шейку обнажают в зеркалах, фиксируют пулевыми щипцами и накладывают циркулярный шов на шейку в области внутреннего зева мерсисеновой нитью, хромированным кетгутом или шелком. Концы нити завязывают в области переднего свода (рис. 17.2).

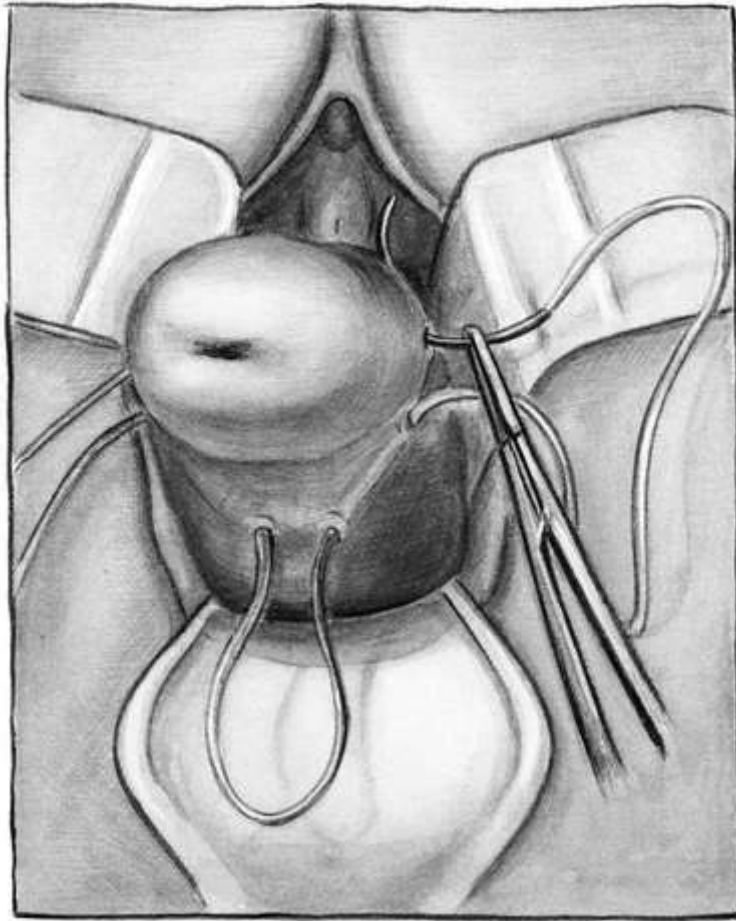


Рис. 17.2 Зашивание шейки матки по методу Мак-Дональда

При пролабировании плодного пузыря во влагалище можно наложить двойной П-образный шов по Любимовой-Мамедалиевой: после фиксации шейки матки пулевными щипцами плодный пузырь влажным тампоном заводят за внутренний зев, шейку слегка подтягивают и накладывают П-образные швы, нити берут на зажим, затем осторожно убирают тупфер, одновременно подтягивая нити, которые завязывают в переднем своде.

Швы с шейки матки снимают в 36-37 нед или с началом родовой деятельности при любом сроке беременности.

ПРЕЖДЕВРЕМЕННЫЕ РОДЫ

Преждевременными считаются роды, произошедшие в срок до 37 нед. Частота преждевременных родов варьирует от 6 до 15%.

Согласно рекомендациям ВОЗ, в развитых странах границей между выкидышами и родами считается срок 22 нед (154 дня) беременности. Роды, произошедшие с 22 до 28 нед беременности при массе новорожденного более 500 г, считаются ранними преждевременными. Показатели перинатальной смертности исчисляются с этого срока. В показатели перинатальной смертности до 28 нед не включаются плоды, погибшие от врожденных пороков, не совместимых с жизнью.

В России роды считаются преждевременными с 28 нед беременности при массе плода 1000 г и более. Спонтанное прерывание беременности в 22-27 нед относится к поздним выкидышам. Несмотря на это детям, родившимся в указанные сроки с массой более 500 г, оказывается реанимационная помощь в полном объеме в условиях акушерского стационара.

Согласно современной классификации, масса тела недоношенного новорожденного менее 2000 г считается низкой, менее 1500 г - очень низкой и менее 1000 г - экстремально низкой.

В развитых странах и перинатальных центрах нашей страны среди рожденных в 23 нед выживает 20%, в 26 нед - 60%, в 27-28 нед - 80%.

Выживаемость недоношенных детей обусловлена организацией отделений интенсивной терапии в перинатальных центрах, применением сурфактанта, использование специальной дыхательной аппаратуры для недоношенных.

Выживаемость недоношенных детей тесно связана с их последующим развитием. У 10-12% детей, родившихся с низкой и экстремально низкой массой тела, развиваются тяжелые церебральные поражения (ДЦП), ретинопатии, нередко бывает отставание в физическом и умственном развитии.

Причины преждевременных родов, как и привычного невынашивания, многочисленны. Преждевременным родам могут способствовать:

- социально-экономические факторы, к которым относятся неустроенность семейной жизни, низкий уровень образования, неквалифицированный труд, профессиональные вредности, неудовлетворительные материально-экономические условия, злоупотребление алкоголем, употребление наркотиков;

- инфекционные заболевания (пиелонефрит, цистит, пневмония, вагиноз и др.) в ассоциации с урогенитальной и внутриутробной инфекцией;

- репродуктивные потери, артефициальные аборт в анамнезе;

- гормональные нарушения;

- пороки развития матки;

- осложнения беременности: многоплодие, гестоз, кровотечения различной этиологии, истмико-цервикальная недостаточность и др.

В 31-50% преждевременные роды могут быть идиопатическими.

Преждевременные роды в 22-27 нед составляют 5% их общего числа. Чаще всего они обусловлены истмико-цервикальной недостаточностью, инфицированием нижнего полюса плодного пузыря и его преждевременным разрывом. Легкие плода незрелые, и добиться ускорения их созревания с помощью лекарственных средств, назначаемых матери, не всегда удается. Исход родов для плода при малом сроке гестации наиболее неблагоприятный - чрезвычайно высоки перинатальная заболеваемость и смертность.

Преждевременные роды в 28-33 нед обусловлены более разнообразными причинами, чем ранние преждевременные роды. Несмотря на то, что легкие плода еще незрелые, с помощью глюкокортикоидов или других медикаментозных средств удается ускорить их созревание. В связи с этим исход родов для плода при этом сроке гестации более благоприятный.

Исход для плода при преждевременных родах в сроке 34-37 нед, как правило, благоприятный.

По клинической картине выделяют угрожающие, начинающиеся и начавшиеся преждевременные роды.

Угрожающие преждевременные роды проявляются болями в нижней части живота, поясничной области. Объективно пальпаторно определяется повышенный тонус матки, который можно регистрировать при гистерографии. При влагалищном исследовании определяется сохраненная шейка, наружный зев может быть закрытым или пропускать кончик пальца.

Начинающиеся преждевременные роды проявляются схваткообразными болями внизу живота, шейка матки укорочена или сглажена. Возможно преждевременное излитие околоплодных вод.

О начавшихся преждевременных родах свидетельствуют появление регулярных схваток, сглаживание и раскрытие шейки матки до 4 см.

Преждевременные роды могут сопровождаться:

- преждевременным излитием околоплодных вод;
- внутриутробным инфицированием, хориоамнионитом, особенно при длительном безводном промежутке;
- аномалиями родовой деятельности. При этом одинаково часто наблюдается как слабая, так и чрезмерно сильная родовая деятельность;
- монотонностью частоты и интенсивности схваток;
- увеличенной относительно своевременных родов скоростью раскрытия шейки матки как в латентной, так и в активной фазе родов;

Диагностика угрожающих и начинающихся родов осуществляется по возбудимости тонуса мышц матки (наиболее объективную информацию дает гистеротокография, при которой имеется возможность одновременно с частотой сердечных сокращений определить схваткообразные сокращения матки) и изменениям шейки матки (шейка укорачивается, сглаживается, происходит ее раскрытие). Наиболее объективным критерием угрожающих родов является длина шейки матки, определяемая при УЗИ.

Тактика ведения угрожающих и начинающихся преждевременных родов. Целесообразно пролонгирование беременности, которое включает в себя следующие мероприятия:

- прогнозирование начала наступления преждевременных родов;
- повышение жизнеспособности плода (профилактика РДС плода);
- терапию направленную на сохранение беременности
- лечение плацентарной недостаточности;
- профилактику и лечение инфекционных осложнений при преждевременном излитии околоплодных вод.

Прогнозирование начала наступления преждевременных родов осуществляется у пациенток с угрозой прерывания беременности на основании:

- выявления фетального фибронектина: его отсутствие в цервикальной слизи прогностически благоприятно;
- определения длины шейки матки с использованием влагалищного датчика - длина шейки матки менее 2,5 см при целых плодных оболочках и сроках беременности менее 34 нед прогностически неблагоприятна;
- определения в цервикальной слизи с помощью теста актим ПАРТУС фосфорилированного инсулиноподобного фактора роста связывающего белка-1, выделяющегося при отделении плодной оболочки от децидуальной;
- оценка сократительной активности матки с помощью токографии.

Для профилактики респираторного дистресс-синдрома плода матери вводят кортикостероиды, которые стимулируют продукцию сурфактанта, повышают эластичность легочной ткани и максимальный объем легких.

Внутримышечно вводят бетаметазон по 12 мг через 24 ч или дексаметазон по 6 мг через 12 ч 4 раза или по 4 мг 3 раза в день в течение 2 сут. Оптимальный эффект гормонов надпочечников, введенных матери, наблюдается при рождении детей, начиная с 24 ч, и продолжается в течение 7 дней после начала их введения. Целесообразно вводить кортикостероиды беременным с риском преждевременных родов или преждевременного излития околоплодных вод до 34 нед беременности. Повторное введение дексаметазона не показано, поскольку это сопряжено с возможным развитием у ребенка некротического энтероколита, септического состояния, недостаточности надпочечников, нарушения толерантности к глюкозе, задержки развития мозга.

Терапия, направленная на сохранение беременности заключается в проведении токолиза. Для осуществления токолиза используют β -адреномиметики (партусистен, гинипрал, ритодрин), блокаторы рецепторов окситоцина (атосибан), кальциевых каналов (нифедипин), гормоны (утрожестан), ингибиторы простагландинсинтетазы (индометацин), сульфат магния.

Наибольшее распространение при угрозе прерывания беременности имеют β -миметики и блокаторы рецепторов окситоцина. β -адреномиметики вводят инфузоматом. Токолиз можно проводить длительно, с последующим назначением таблетированных форм. При введении β -адреномиметиков в качестве осложнений возможны сердцебиение, тремор, тошнота, рвота, озноб, гипергликемия. В связи с этим β -адреномиметики применяют в сочетании с финоптином.

Атосибан относится к числу токолитиков нового класса. Он вызывает меньше побочных явлений сердечно-сосудистой и дыхательной систем и метаболизма по сравнению с β -адреномиметиками. Атосибан реже вызывает гипергликемию.

Утрожестан (натуральный прогестерон) подавляет связывание эндогенного окситоцина с рецепторами в матке, увеличивает прогестероновые рецепторы в миометрии, снижает экспрессию рецепторов, ответственных за активацию маточных сокращений. Утрожестан оказывает положительный эффект при угрожающих преждевременных родах, особенно при противопоказаниях к назначению β -миметиков.

Нифедипин более эффективен при сроке беременности более 34 нед.

Индометацин после 14-15 нед является токолитиком выбора для беременных с заболеваниями сердца, гипертиреозом, сахарным диабетом или гипертензией. Однако при его применении возможны преждевременное закрытие боталлова протока, развитие легочной гипертензии, сохранение остальных фетальных коммуникаций, внутрижелудочковые кровоизлияния, некротический колит.

У беременных с гипертензией, легким гестозом для снижения сократительной активности матки применяют раствора сульфата магния. Имеются сообщения о повышении частоты внутрижелудочковых кровоизлияний у плода при его использовании. В связи с этим ряд акушеров не рекомендуют введение сульфата магния при угрозе преждевременных родов.

Лечение плацентарной недостаточности. Плацентарная недостаточность часто развивается при длительно сохраняющейся угрозе прерывания беременности. Меры ее профилактики и лечения не отличаются от мероприятий при других акушерских осложнениях с плацентарной недостаточностью.

Тактика при *преждевременном излитии околоплодных вод*. При преждевременном излитии околоплодных вод, особенно до 34 нед, придерживаются выжидательной тактики до самостоятельного начала родовой деятельности. При симптомах угрозы прерывания беременности показаны токолитики.

Профилактику септических осложнений при преждевременном разрыве плодных оболочек осуществляют антибактериальными препаратами. Антибиотики при преждевременных родах достоверно снижают инфекционную заболеваемость матерей и их детей.

Антибактериальную терапию проводят с учетом чувствительности микрофлоры и их влияния на организм плода.

Преждевременные роды целесообразно вести на фоне введения токолитиков.

При нормальной сократительной активности матки применяют обезболивание. Наиболее эффективна эпидуральная анестезия, которая устраняет возможное травматическое воздействие нераскрытой шейки матки на предлежащую головку, особенно при несвоевременном излитии околоплодных вод.

С целью замедления продвижения головки и уменьшения ее травматизации роды, особенно второй период, лучше вести в положении женщины на боку, во время прорезывания головки не применять защиту промежности и в конце второго периода родов производить эпизиоили перинеотомию.

При слабости родовой деятельности использовать утеротоники следует осторожно.

Решение о родоразрешении путем кесарева сечения при преждевременных родах в интересах плода принимается индивидуально, с учетом возможности выхаживания недоношенных детей в родовспомогательном учреждении.

Кесарево сечение при преждевременных родах в интересах плода целесообразно при:

- тазовом предлежании;
- многоплодии;
- дискоординации или слабости родовой деятельности;
- беременности после ЭКО;
- отягощенном акушерском анамнезе (отсутствие живых детей, невынашивание беременности, длительное бесплодие и т.д.).

Характеристика недоношенного ребенка. У недоношенного ребенка кожа розовая, на ней много сыровидной смазки и пушковых волос, подкожная жировая клетчатка развита недостаточно, волосы на голове небольшой длины, ушные и носовые хрящи мягкие, ногти не заходят за кончики пальцев, пупочное кольцо расположено ближе к лобку, у мальчиков яички не опущены в мошонку, у девочек клитор и малые половые губы не прикрыты большими. Крик ребенка слабый ("писклявый").

Наиболее частым и тяжелым осложнением у недоношенных детей, масса тела которых при рождении составляет 2000 г и менее, является синдром дыхательных расстройств, обусловленный незрелостью системы сурфактанта. В связи с этим после рождения оценивают не только общее состояние недоношенного ребенка по шкале Апгар, но и функцию дыхания по шкале Сильвермана, в которую входят пять клинических признаков нарушения дыхания: характер дыхательных движений верхней части грудной клетки; втяжение межреберных промежутков и нижнелатеральных отделов грудной клетки; втяжение в области мечевидного отростка; раздувание крыльев носа; звучность выдоха.

Каждый критерий оценивают по трехбалльной системе (0, 1, 2) с последующим подсчетом суммы баллов.

0 баллов - нарушения функции дыхания нет.

1 балл - асинхронные движения грудной клетки с небольшим втяжением передней грудной стенки на вдохе, втяжения межреберий и грудины, крылья носа участвуют в акте дыхания, нижняя челюсть западает, дыхание учащенное, шумное, иногда со стоном.

2 балла - асинхронные движения грудной клетки и передней брюшной стенки, значительное втяжение передней грудной стенки на вдохе, значительное втяжение межреберий и грудины, крылья носа раздуты, нижняя челюсть западает, дыхание шумное, со стоном, стридорозное.

Чем больше сумма баллов, тем более выражена легочная недостаточность у новорожденного.

Недоношенные дети легко подвергаются охлаждению, которое обуславливает развитие гипоксемии, метаболического ацидоза, быстрое истощение запасов гликогена и снижение уровня глюкозы в крови.

Поддержание оптимальной температуры окружающей среды является одним из самых важных аспектов выхаживания недоношенного ребенка. Анатомические особенности недоношенных предрасполагают к потере тепла. Тепловой баланс у недоношенных детей менее устойчив, чем у доношенных.

Частым осложнением у недоношенных является внутричерепное кровоизлияние, в первую очередь в желудочки мозга, в результате незрелости сосудистой системы.

При преждевременном излитии околоплодных вод возможно инфицирование с развитием внутриутробной пневмонии.

ГЛАВА 18. ВНЕМАТОЧНАЯ БЕРЕМЕННОСТЬ

Оплодотворенная яйцеклетка может прикрепляться и развиваться вне матки. Такая беременность называется внематочной, или эктопической.

Внематочная беременность в 99,5% случаев возникает в трубе (трубная беременность), реже (0,1-0,2%) - в яичнике (яичниковая беременность) или на органах брюшной полости (брюшная беременность). Кроме того, беременность может локализоваться в зачаточном роге матки при пороках ее развития и в шейке матки (шеечная беременность). Возможно сочетание трубной и маточной беременности.

Внематочная беременность является серьезной угрозой жизни женщины, так как ее прерывание нередко сопровождается кровотечением в брюшную полость, которое может приводить к геморрагическому шоку. Если своевременно не остановить кровотечение, то не исключен летальный исход. Врач любой специальности должен уметь диагностировать внематочную беременность и обеспечить госпитализацию пациентки.

ТРУБНАЯ БЕРЕМЕННОСТЬ

Этиология заключается в замедленном продвижении по трубе оплодотворенной яйцеклетки, в повышенной активности трофобласта, что способствует прикреплению морулы к стенке трубы. Замедлению продвижения оплодотворенной яйцеклетки способствуют:

- воспалительные заболевания половых органов;
- инфантилизм;
- реконструктивно-пластические операции на маточных трубах;
- ЭКО;
- гормональная контрацепция;

- опухоли и опухолевидные образования матки и ее придатков;
- эндометриоз;
- аномалии развития половых органов.

Роль *воспалительных заболеваний* заключаются в нарушении продвижения яйцеклетки в связи с образованием спаек; не прекращению или замедлению движения ресничек эпителия по направлению к телу матки; сниженной перистальтики трубы.

Инфантилизм половых органов нередко сопровождается длинными, извитыми трубами, что приводит к неидеации в них плодного яйца.

Реконструктивные пластические операции на трубах нередко нарушают анатомию и функцию труб.

ЭКО, гормональная контрацепция связаны с прямым или косвенным воздействием избытка прогестерона на маточные трубы, который замедляет их перистальтику.

Опухоли и опухолевидные образования придатков матки и матки так же, как и *эндометриоз, аномалии развития половых органов* приводят к анатомическим изменениям труб.

Описаны случаи наружной миграции яйцеклетки, при которой женская гамета из яичника попадает в маточную трубу с противоположной стороны, проходя при этом более длинный путь. Доказательством этому служит обнаружение во время операции желтого тела в яичнике со стороны, противоположной трубной беременности.

Некоторые исследователи связывают возникновение эктопической беременности с преждевременным проявлением протеолитической активности трофобласта, которая приводит к неидеации плодного яйца в стенку трубы.

Патогенез. Трубная беременность вызывает те же изменения в организме, что и маточная: в яичнике развивается истинное желтое тело, которое выделяет в большом количестве прогестерон, блокируя выделение ФСГ. Увеличивается выделение лютропина базофильными клетками гипофиза. На 8-й день после оплодотворения трофобласт выделяет ХГ. Эндометрий пролиферирует и подвергается выраженной децидуальной реакции.

Оплодотворенное плодное яйцо в трубе не имеет условий для длительного развития из-за недостаточной толщины слизистой оболочки трубы. Трофобласт проникает в мышечный слой. Трубная беременность, как правило, прерывается в сроки до 6-8 нед.

Беременность чаще локализуется в ампулярном отделе трубы, но может быть в истмическом и в интерстициальном (рис. 18.1; 18,2).

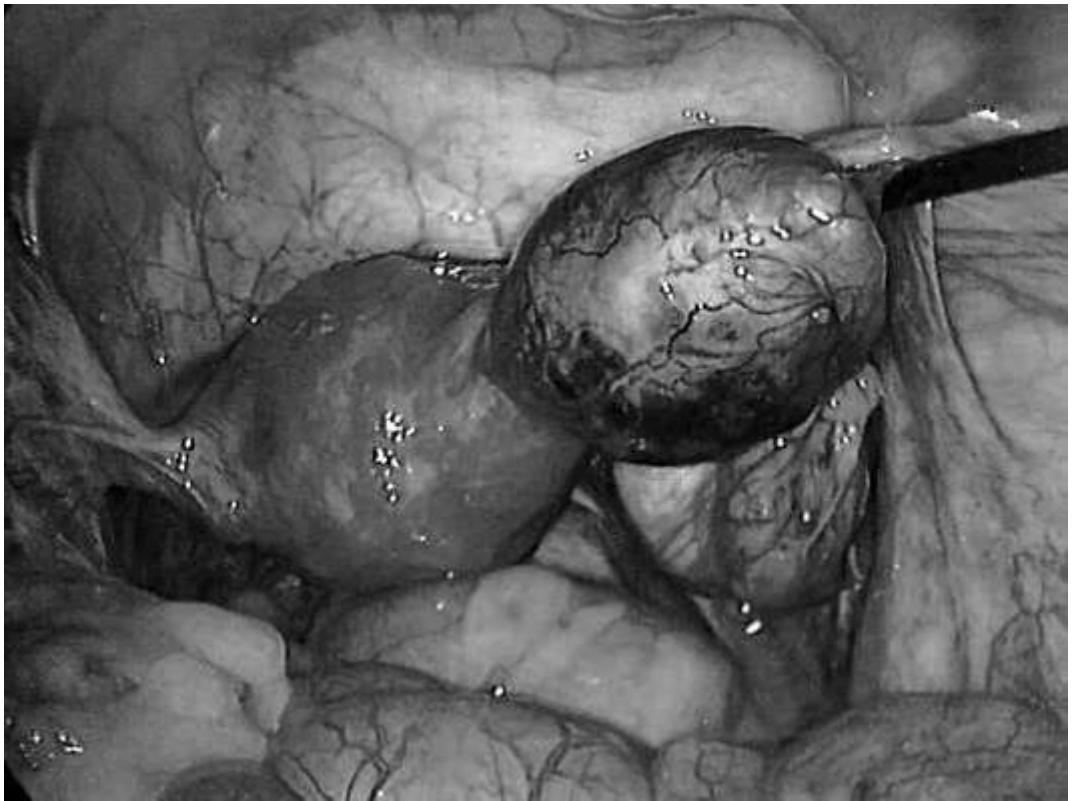

Рис. 18.1. Лапароскопия. Трубная беременность в интерстициально-истмический отделе (см. цветную вклейку)

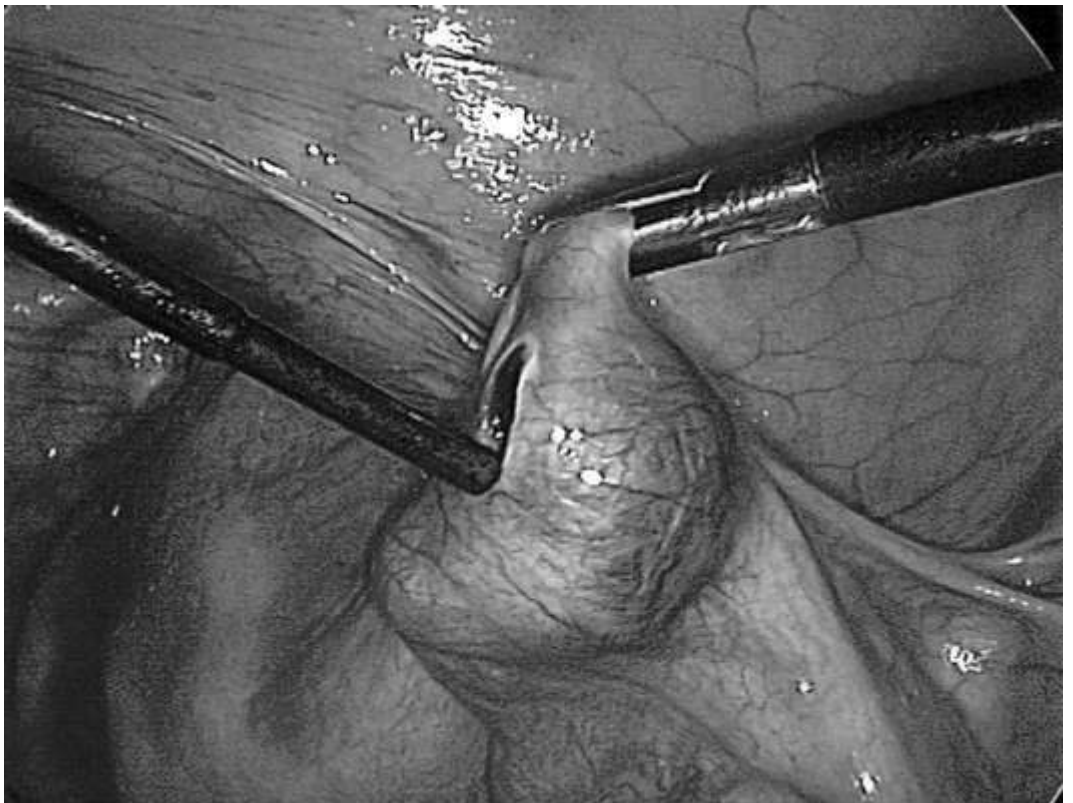


Рис. 18.2. Лапароскопия. Трубная беременность в ампулярном отделе. Туботомия (см. цветную вклейку)

При локализации плодного яйца в рудиментарном роге трубы до отслойки плодного яйца может пройти несколько больше времени (8-9 нед), а при его нахождении в истмическом отделе - меньше (до 5 нед).

Ворсины хориона, внедряясь в стенку маточной трубы и вырабатывая протеолитические ферменты, вызывают ее расплавление, истончение, а затем и разрушение со вскрытием стенок кровеносных сосудов (разрыв трубы). При разрыве трубы кровотечение в брюшную полость тем сильнее, чем ближе плодное яйцо к углу матки, где расположен анастомоз маточной и яичниковой артерий. В результате роста и развития плодного яйца в трубе беременность часто прерывается по типу трубного аборта, когда плодное яйцо сначала отслаивается от стенки трубы, а затем его элементы выталкиваются в брюшную полость.

При полном трубном аборте, когда плодное яйцо целиком изгоняется в брюшную полость, оно обычно погибает, а затем подвергается обызвествлению и мумификации. В некоторых случаях изгнание плодного яйца из трубы прекращается, вокруг нее скапливаются сгустки крови, которые формируют капсулу, иногда тесно примыкающую к висцеральной и париетальной брюшине ("старая" внематочная беременность).

Патогенетически оправдано выделение трех основных вариантов трубной беременности: прогрессирующая беременность, трубный аборт, разрыв трубы.

Клиника и диагностика прогрессирующей трубной беременности. Своевременная диагностика прогрессирующей трубной беременности очень важна, хотя представляет существенные трудности.

Прогрессирующая трубная беременность имеет те же симптомы, что и маточная: сомнительные, т. е. субъективные (задержка менструации, тошнота, рвота, изменение вкуса и обоняния) и вероятные (нагрубание молочных желез, появление отделяемого при надавливании на соски, который считается вероятным только у нерожавших) признаки беременности со стороны половых органов.

При гинекологическом осмотре выявляют цианоз малых половых губ, влагалища и шейки. Двуручное гинекологическое исследование может указывать на некоторое увеличение матки и размягчение перешейка. Однако матка меньше, чем должна быть в соответствии со сроком задержки менструации. При влагалищном исследовании движения за шейку матки безболезненны. Слева или справа в области придатков может определяться вытянутое овоидное образование, несколько болезненное при пальпации. Своды глубокие. Выделения слизистые. Тест на беременность положительный.

Для уточнения диагноза прибегают к дополнительным методам исследования: трансвагинальной эхографии; определению концентрации ХГ в крови в динамике; гидролапароскопии или лапароскопии.

УЗИ, как правило, позволяет исключить маточную беременность, так как плодное яйцо в матке не визуализируется. В проекции придатков матки при малых сроках беременности может, помимо яичника, определяться негетерогенное образование. Однако на ранних сроках беременности ошибки в диагностике прогрессирующей трубной беременности не исключены. В таких случаях прибегают к определению ХГ в крови, реже в моче. Количество ХГ в крови при внематочной беременности снижено по сравнению с таковым при маточной. Большое значение в диагностике прогрессирующей внематочной беременности имеет количественное выявление в крови b-субъединицы ХГ в динамике. При маточной беременности каждые два дня количество его в крови возрастает в два раза, а при внематочной увеличивается лишь незначительно. Диагноз прогрессирующей трубной беременности можно установить при лапароскопии: в одном из отделов трубы видно синеватое утолщение. Однако и при визуализации трубы возможны диагностические ошибки, которые определяются либо малым сроком беременности, либо ее локализацией в интерстициальном отделе.

Клиника и диагностика прерывания беременности по типу трубного аборта. При сомнительных и вероятных признаках беременности появляются боли внизу живота и

кроваые выделения из половых путей, что обусловлено отторжением децидуально измененной слизистой оболочки матки. Иногда задержки менструации нет, но в дни ее появляются не характерные для обычных менструаций мажущие кроваые выделения темного цвета. Боли внизу живота определяются сокращением трубы, выталкивающей отслаивающееся или отслоившееся плодное яйцо, а также попаданием крови в брюшную полость. В зависимости от количества крови и скорости кровотечения клинические проявления различны. Если немного крови поступает в брюшную полость, то общее состояние пациентки не нарушено, боли могут быть ноющими, незначительными. Иногда симптоматика настолько скудна, что выявить внематочную беременность прерывающуюся по типу трубного аборта трудно.

При поступлении в брюшную полость 500 мл крови и более появляются сильные боли в животе с иррадиацией в правое подреберье, межлопаточную область и ключицу справа (френикус-симптом). Нередко бывают слабость, головокружение, обморочное состояние, рвота.

Объективное обследование позволяет выявить бледность кожных покровов и слизистых оболочек, иногда с желтоватым оттенком, тахикардию. Пульс слабого наполнения, артериальное давление снижено.

Появляются симптомы раздражения брюшины: язык суховат, живот несколько вздут, болезнен при пальпации в нижних отделах, где симптом Щеткина, как правило, положительный. При значительной кровопотере определяется притупление перкуторного звука в отлогих местах живота. При гинекологическом исследовании выявляются цианоз наружных половых органов, слизистой оболочки влагалища и шейки матки, темные скудные кроваые выделения из цервикального канала. При двуручном исследовании шейка матки размягчена, наружный зев закрыт, движения за шейку болезненны. Тело матки размягчено и увеличено меньше, чем должно бы быть в соответствии со сроком задержки менструации. Определяются пастозность и болезненность придатков матки со стороны поражения. Перитубарная гематома или утолщенная труба пальпируется как болезненное образование овоидной или ретортообразной формы, без четких границ и контуров, ограничено подвижное, сбоку или кзади от матки. При скоплении крови в маточно-прямокишечном пространстве отмечается сглаженность или выбухание заднего свода влагалища, резко болезненного при пальпации.

В анализах крови могут обнаруживаться снижение уровня гемоглобина, картина гипохромной анемии, сдвиг лейкоцитарной формулы влево, повышение СОЭ.

Клиническая картина внутриутробного кровотечения является основанием для диагностики прервавшейся трубной беременности и оперативного вмешательства.

В случае небольшой кровопотери и неясности диагноза прибегают к дополнительным методам исследования: ультразвуковому сканированию, определению в крови β -субъединицы ХГ, выскабливанию слизистой матки. При УЗИ эндометрий утолщен (децидуальная реакция), в позадиматочном пространстве определяется кровь, в области придатков - гетерогенное образование без четких контуров. Абсолютным критерием является обнаружение плодного яйца вне матки.

В прошлом для уточнения диагноза трубной беременности производили пункцию брюшной полости через задний свод. Подтверждением диагноза служила вытекающая из иглы темная, не свертывающаяся кровь. Если поместить полученную из брюшной полости кровь в стакан с водой, то можно видеть плавающие ворсины хориона. Если есть возможность произвести лапароскопию, то от пункции брюшной полости через задний свод целесообразно отказаться, так как отсутствие крови при пункции не исключает внематочную беременность. Кроме того, результат пункции брюшной полости через задний свод может быть ложноположительным, если игла попадает в сосуд.

С целью дифференциальной диагностики внематочной беременности и неполного аборта при маточной производят выскабливание слизистой оболочки матки. Обнаружение во время гистологического исследования децидуальной ткани при отсутствии ворсин хориона, как правило, свидетельствует об эктопической беременности. Однако децидуальное превращение слизистой оболочки может быть при персистенции желтого тела, а также при текалютеиновых кистах яичника.

Наиболее точным методом диагностики трубного аборта, в том числе и "старой" внематочной беременности, является лапароскопия. Эндоскопия всегда визуализирует изменения в трубе (сине-багровое выбухание в месте плодного яйца, поступающая из фимбриального отдела в брюшную полость темная кровь, скапливающаяся в позадиматочном углублении). При "старой" внематочной беременности в области придатков обнаруживается образование, состоящее из темных кровяных сгустков, иногда окруженное спайками, что имитирует опухоль.

Клиническая картина и диагностика разрыва маточной трубы. Диагностика разрыва трубы со значительным внутрибрюшным кровотечением трудностей не представляет. Жалобы заключаются во внезапном появлении сильных болей в животе, иррадиирующих в прямую кишку (ложные позывы на дефекацию) и правую ключицу (френикуссимптом), резкой слабости вплоть до потери сознания. При массивной кровопотере развивается геморрагический шок: апатия, заторможенность, бледность кожных покровов и видимых слизистых оболочек, холодный пот, одышка. Пульс частый, слабого наполнения и напряжения, артериальное давление снижается. Живот вздут, напряжен в нижних отделах, при пальпации выявляются резкая болезненность и симптомы раздражения брюшины, притупление перкуторного звука в отлогих местах живота, граница которого перемещается с изменением положения тела. Гинекологическое исследование позволяет выявить цианоз слизистой оболочки влагалища. Кровяных выделений из цервикального канала может не быть. При бимануальном исследовании обнаруживаются чрезмерная подвижность увеличенной, размягченной матки (симптом "плавающей" матки), резкая болезненность при смещении шейки матки, нависание и выраженная болезненность заднего свода влагалища ("крик Дугласа"). Ввиду характерной клинической картины разрыва маточной трубы дополнительные методы исследования обычно не требуются.

Дифференциальная диагностика прервавшейся внематочной беременности. Прервавшуюся эктопическую беременность необходимо дифференцировать с самопроизвольным абортом при ранних сроках маточной беременности; с апоплексией яичника; с острым воспалением придатков матки; острым аппендицитом; перекрутом ножки яичникового образования.

Самопроизвольный аборт при маточной беременности, так же как и при трубной, сопровождается кровяными выделениями после задержки менструации, схваткообразными болями внизу живота и признаками беременности. Однако при прерывании маточной беременности нет симптомов внутрибрюшного кровотечения, кровяные выделения из половых путей появляются до возникновения болей, они более яркие, алые, из скудных чисто переходят в обильные со сгустками и наличием хориальной ткани, которая при помещении в сосуд с водой всплывает. Живот мягкий, безболезненный, симптомов раздражения брюшины нет. При гинекологическом исследовании шейный канал пропускает палец, матка увеличена соответственно сроку задержки менструации. Пальпация области матки и придатков безболезненна. УЗИ позволяет обнаружить плодное яйцо в полости матки. В соскобе из матки определяют эндометрий с децидуальным превращением и ворсинами хориона.

Апоплексия (разрыв желтого тела) яичника так же, как при нарушенной маточной беременности, сопровождается внутрибрюшным кровотечением, чаще в середине менструального цикла. Никаких признаков беременности при этом нет.

Острое воспаление придатков матки, острый аппендицит, перекрут ножки яичникового образования вызывают симптомы раздражения брюшины ("острый живот" без указаний на беременность и внутрибрюшное кровотечение). Уточнению диагноза способствуют УЗИ и лапароскопия.

Лечение трубной беременности осуществляется только в стационаре и заключается в остановке кровотечения оперативным путем; восстановлении нарушенной гемодинамики; реабилитации репродуктивной функции у заинтересованных в деторождении.

При установлении диагноза внематочной беременности или большой ее вероятности осуществляют либо лапаротомию, либо лапароскопию. Доступ определяется состоянием больной. При геморрагическом шоке следует производить чревосечение. Лапаротомия показана также, если предполагается выраженный спаечный процесс, а квалификация эндоскописта недостаточна. Во всех остальных случаях методом выбора является лапароскопия, которая обладает безусловным преимуществом перед чревосечением: малый разрез, меньшая продолжительность операции, незначительная частота осложнений, возможность органосохраняющих манипуляций, сокращение сроков пребывания пациентки в стационаре, ранняя физическая и социальная реабилитация.

При хирургическом вмешательстве по поводу прерывания внематочной беременности вне зависимости от доступа, прежде всего, выполняют гемостаз: зажимы накладывают при лапароскопии на маточный конец трубы и на мезосальпикс. После этого с помощью отсоса удаляют кровь из брюшной полости и приступают к удалению трубы. При локализации плодного яйца в интерстициальной части трубы кровоостанавливающий зажим накладывают на мезосальпикс так, чтобы пережать восходящие ветви маточной артерии, после чего иссекают угол матки. На разрез матки накладывают отдельные двухрядные швы. При прогрессирующей трубной беременности или трубном аборте с малой кровопотерей можно производить органосохраняющие операции (см. ниже).

Вид обезболивания зависит от хирургического доступа: при лапаротомии и отсутствии обильного внутрибрюшного кровотечения допустимо применять регионарную (эпидуральную или спинальную) анестезию, при геморрагическом шоке или при лапароскопии осуществляют общую анестезию.

Разрез передней брюшной стенки может быть как поперечным по Пфанненштилю, так и нижнесрединным. Нижнесрединный разрез предпочтителен при выраженном внутрибрюшном кровотечении, при ожирении, при имеющемся рубце после нижнесрединного разреза и при недостаточном опыте врача.

Техникой чревосечения при нарушенной внематочной беременности должен владеть каждый оперирующий врач. Послойно вскрывают брюшную стенку; после вскрытия брюшины иногда изливается значительное количество крови. Следует немедленно ввести руку в брюшную полость и постараться захватить тело матки, а затем поднять его к краю раны. Как можно скорее накладывают один кровоостанавливающий зажим на маточный угол трубы, второй - на мезосальпикс (рис. 18.3). Кровотечение остановлено. Можно приступать к внутривенному переливанию кровезаменителей по показаниям донорских эритроцитов. С целью восполнения кровопотери используют раствор Рингера-Локка, 5% раствор глюкозы, плазму крови, донорские эритроциты (из-за возможности трансфузионных осложнений применяют редко).

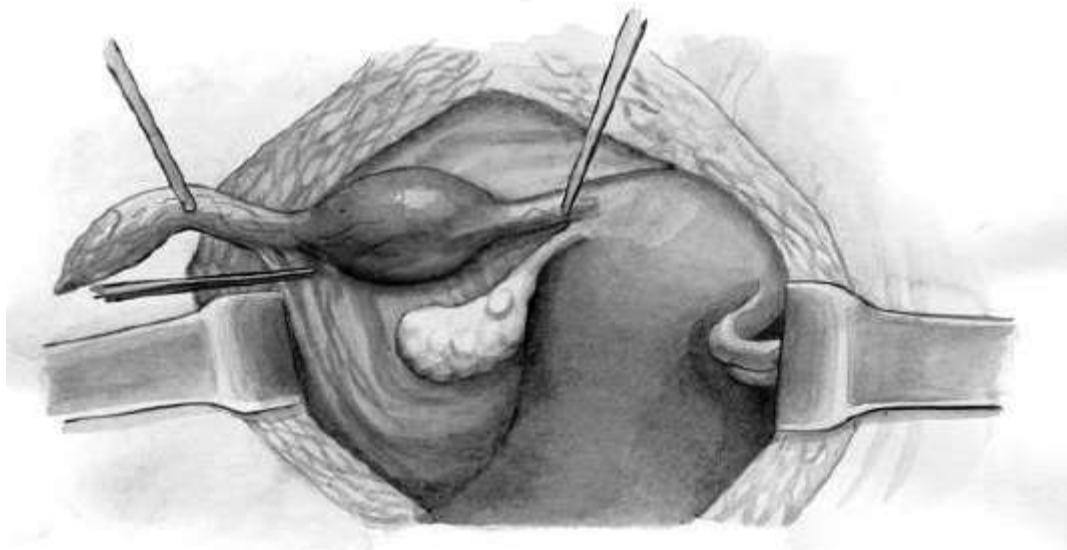


Рис. 18.3. Операция удаления трубы при трубной беременности (схема). Кровоостанавливающие зажимы наложены на маточный угол трубы и мезосальпинкс (см. цветную вклейку)

До остановки кровотечения введение препаратов, повышающих артериальное давление, нецелесообразно из-за риска усиления внутрибрюшного кровотечения. Во время операции можно проводить реинфузию собственной крови, излившейся в брюшную полость, если она не свернулась. С целью реинфузии используют только неинфицированную, негемолизированную кровь при давности заболевания не более 5 ч. Кровь вычерпывают из малого таза в емкость с цитратом или гепарином, процеживают через 8 слоев стерильной марли, а затем вводят в кровяное русло. Переливание собственной крови не сопряжено с гемотрансфузионными осложнениями.

В настоящее время для реинфузии эритроцитов аутокрови можно применять специальные аппараты (Cell saver, Haemolite). С их помощью излившуюся кровь отсасывают, собирают, антикоагулируют и отфильтровывают от сгустков и кусочков тканей. Из резервуара кровь поступает во вращающийся колокол, где под действием центробежных сил происходит концентрация эритроцитов, которые затем проходят очистку от свободного гемоглобина, факторов свертывания, тромбоцитов. После этого эритроциты можно возвращать в кровяное русло.

Одновременно с восстановлением гемодинамики продолжают операцию - отсекают от мезосальпинкса трубу с небольшим иссечением ее из угла матки, где затем накладывают отдельные швы. Для перитонизации используют листки широких и круглых связок. В некоторых случаях при соответствующих условиях для сохранения репродуктивной функции выполняют органосохраняющие (консервативно-пластические) операции: выдавливание плодного яйца - "milking" (при его локализации в ампулярном отделе); туботомию - разрез маточной трубы в месте расположения плодного яйца с последующим его удалением (см. рис. 18.2); резекцию сегмента маточной трубы. Показаниями к тубэктомии служат повторная беременность в маточной трубе, подвергавшейся ранее органосохраняющему вмешательству; рубцовые изменения в маточной трубе; нежелание иметь беременность в дальнейшем; разрыв маточной трубы; диаметр плодного яйца более 3,0 см; локализация плодного яйца в интрамуральном (интерстициальном) отделе маточной трубы.

При проведении консервативно-пластических операций возможны осложнения. Одним из осложнений является трансплантация частей хориона, оставшихся после его

неполного удаления, в сальник и органы брюшной полости, что может привести к возникновению в последующем хорионэпителиомы. В связи с этим после органосохраняющих операций по поводу внематочной беременности необходимо проводить контроль в отношении остающегося в организме пролиферирующего трофобласта. С этой целью определяют ХГ в крови каждые 2 дня (динамика снижения или повышения), начиная с 3-го дня после операции, до уровня ниже 10 мМЕ/мл. Если концентрация ХГ в крови через 2 дня после операции снижается в 2 раза и более по сравнению с дооперационной, то лечение можно считать эффективным. Если уровень ХГ превышает 50% от начального либо остается стабильной концентрация ХГ без снижения, то это является основанием для назначения цитостатика - метотрексата (50 мг внутримышечно), блокирующего пролиферацию клеточных элементов хориона. В некоторых случаях требуется повторное введение препарата в той же дозе. Для более полного контроля необходимо сочетать динамический мониторинг ХГ в крови с эхографией органов малого таза и цветовым доплеровским картированием, позволяющим объективно оценить полноценность элиминации хориона. Неэффективность лечения является показанием к радикальной операции (тубэктомии).

После органосохраняющих операций, в том числе при единственной маточной трубе, риск повторной эктопической беременности повышается. Однако частота маточной беременности после консервативно-пластических операций выше, чем после ЭКО.

Пациентки, перенесшие оперативное вмешательство в связи с внематочной беременностью, нуждаются в дальнейшем в восстановлении менструальной и генеративной функций. После операции почти у половины женщин наблюдаются нейроэндокринные и вегетососудистые расстройства, а в последующем возникает бесплодие и возрастает риск повторной внематочной беременности. Реабилитационные мероприятия заключаются в назначении физиотерапевтических процедур, уменьшающих возможность образования спаек в малом тазу, препаратов железа, витаминов.

Немаловажное значение после операции по поводу внематочной беременности придается контрацепции, предпочтительно комбинированными оральными контрацептивами. Длительность предохранения от беременности не менее 6 мес.

Для оценки состояния внутренних гениталий после операции по поводу внематочной беременности, прогноза репродуктивной функции и лизиса вновь образующихся спаек целесообразно производить повторную (second-look) лапароскопию через 6-10 нед после оперативного вмешательства. Повторные лапароскопии важны для пациенток со спаечным процессом в брюшной полости, после органосохраняющих операций, особенно у больных с единственной маточной трубой, так как позволяют выполнить лечебные манипуляции (разъединение спаек) и оценить проходимость маточных труб посредством хромосальпингоскопии, а также решить вопрос о возможности ЭКО.

РЕДКИЕ ФОРМЫ ВНЕМАТОЧНОЙ БЕРЕМЕННОСТИ

Яичниковая беременность чаще развивается вторично, когда оплодотворенное плодное яйцо из трубы попадает на яичник, но возможно и первичное прикрепление к нему оплодотворенного плодного яйца. При этом ворсины хориона проникают в ткань яичника. Амниальная и хориальная оболочки образуют как бы капсулу, в которой в течение 6-8 нед развивается эмбрион, а затем наступает разрыв плодместилища с кровотечением в брюшную полость. Клиническая картина прогрессирующей яичниковой беременности не отличается от таковой при трубной беременности. Чаще в таких случаях думают о трубной беременности и только при осмотре органов брюшной полости во время чревосечения или лапароскопии устанавливается точный диагноз. При яичниковой

беременности производят резекцию яичника в пределах здоровой ткани. Если таковую обнаружить не удастся, то яичник удаляют.

Беременность в рудиментарном роге встречается редко и представляет особую опасность в плане брюшного кровотечения, что сопряжено с особенностями кровоснабжения рога маточной артерией.

Клиническая картина прогрессирующей беременности в добавочном роге мало отличается от клинической картины маточной беременности. Иногда диагноз трудно установить как при пальпации, так и при УЗИ. Это объясняется тем, что определить плодное яйцо в маточном углу или дополнительном роге не всегда возможно. Точный диагноз устанавливают только при операции, во время которой отсекают рог.

Брюшная беременность встречается редко. Ворсины хориона при этом могут прикрепляться к любым внутренним органам: кишечнику, сальнику и даже печени. Брюшная беременность прерывается на ранних стадиях, но описаны наблюдения доношенной беременности с сохранением жизни плода. Диагноз прогрессирующей беременности установить непросто. Большую помощь оказывает УЗИ, при котором определяется интактная матка. Разрыв плодместилища сопровождается кровотечением в брюшную полость. В случае своевременного установления диагноза целесообразно произвести сначала эмболизацию соответствующих питающих плодное яйцо артерий, а затем чревосечение и удаление, как беременности, так и ворс хориона.

Шеечная беременность подразумевает локализацию плодного яйца в перешейке или шеечном канале матки (рис. 18.4). Шеечная беременность из-за недостаточного кровоснабжения ворсин хориона, которые часто прорастают в мышечную ткань, прерывается в ранние сроки. Прерывание шеечной беременности сопровождается обильным, трудно останавливаемым кровотечением.

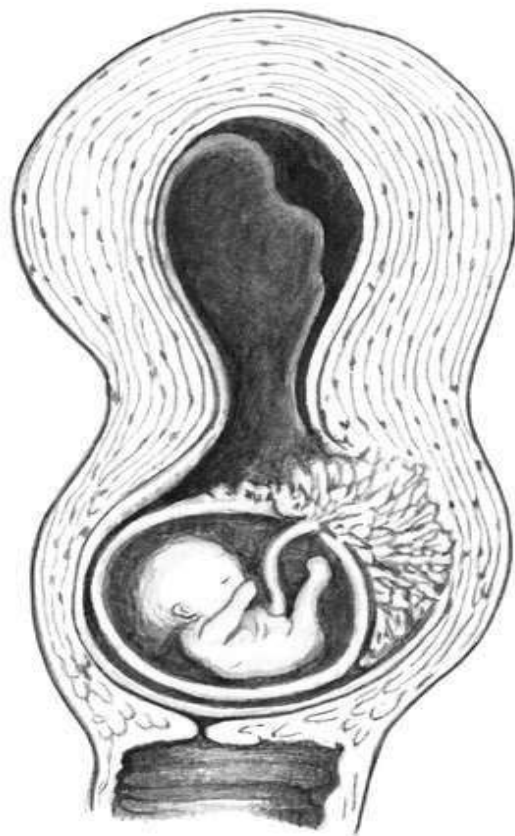

Рис. 18.4. Шеечная беременность

Развитию шеечной беременности способствуют либо отсутствие выраженного децидуального слоя (аборты или кесарево сечение в анамнезе, внутриматочные синехии, миома матки, ЭКО), либо пониженная ферментативная активность плодного яйца.

Диагностика основывается на следующих данных:

- при двуручном исследовании определяется растянутая шарообразная шейка, над которой пальпируется плотное тело матки, имитирующее миоматозный узел;
- с началом манипуляции - введения зонда, кюретки - появляется обильное кровотечение;
- при кровотечении из шеечного канала матка плотная;
- по данным УЗИ полость матки без плодного яйца - оно обнаруживается в шеечном канале.

Шеечную беременность дифференцируют с абортom в ходу (плодное яйцо переместилось в шеечный канал); с раком шейки матки и шеечным миоматозным узлом (отсутствуют признаки беременности).

Диагноз шеечной беременности нередко окончательно устанавливается только во время попытки удаления плодного яйца.

Как временное мероприятие для остановки кровотечения можно использовать тугую тампонаду или ввести в шеечный канал баллонный катетер с последующим его раздуванием. Далее возможны прошивание боковых сводов влагалища, наложение кругового шва на шейку матки. После остановки кровотечения следует удалить плодное яйцо, затем наложить поперечные швы на ложе. Эффективным методом остановки кровотечения является эмболизация маточных артерий, после чего плодное яйцо легко удаляется кюреткой. При отсутствии возможности эмболизации и продолжающемся кровотечении показана экстирпация матки без придатков.

ГЛАВА 19. ПЕРЕНОШЕННАЯ БЕРЕМЕННОСТЬ

Беременность, которая заканчивается рождением ребенка с признаками перзрелости, называется переношенной. Роды при переношенной беременности называются запоздалыми.

Признаки перенашивания чаще бывают при сроке беременности 42 недели и более, но могут быть и ранее - 40-41 неделя.

Кроме переношенной беременности выделяется пролонгированная, физиологически более продолжительная беременность (до 41-42 недели и более), при которой ребенок рождается без признаков перенашивания.

Перенашивание оказывает неблагоприятное влияние на состояние плода и новорожденного в связи со следующими неблагоприятными факторами:

- развитие плацентарной недостаточности за счет дистрофических изменений в плаценте и, как следствие, хроническая гипоксия плода;
- более зрелая ЦНС плода, повышающая чувствительность мозга к кислородной недостаточности;
- появление внутриутробных патологических дыхательных движений плода во время беременности и родов, способствующих аспирации околоплодными водами, содержащими меконий;
- повышенная плотность костей черепа, сужение швов и родничков затрудняющих конфигурацию головки при прохождении родового канала.

Этиология и патогенез перенашивания окончательно не установлены.

К этиологическим факторам, способствующим перенашиванию относятся:

- возраст беременной старше 30 лет;
- нейроэндокринные заболевания, сочетающиеся с нарушением жирового обмена;
- преобладание тонуса парасимпатической нервной системы, отсутствие рецептности между корой и подкорковыми структурами головного мозга;
- гормональная дисфункция, выражающаяся в снижении концентрации активных фракций эстрогенов, катехоламинов, прогестерона;
- отсутствие изменений в матке, необходимых для начала родовой деятельности: низкий уровень метаболических реакций, синтеза актина и миозина, рецепторов к утеротоническим соединениям (простагландинам E, F_{2a}, окситоцину);
- запоздалое или диссоциированное созревание плаценты с сохранением иммунной толерантности, препятствующей иммунологическому отторжению плода в срок родов;
- пороки развития плода, в первую очередь ЦНС и гипофизарно-надпочечниковой системы, ответственной за синтез кортикостероидов, активирующих синтез эстрогенов и простагландинов в плаценте.

При перенашивании в результате указанных особенностей нарушается формирование родовой доминанты. Наблюдаются регрессивные изменения в плаценте. В результате снижения кровотока изменяется ее толщина, появляются признаки инволютивных процессов: инфаркты, кальцификаты, участки жирового перерождения.

Изменяются прозрачность и состав околоплодных вод. При небольшом перенашивании воды становятся опалесцирующими, беловатыми вследствие растворения в них сыровидной смазки и поверхностных слоев кожи плода. При гипоксии плода и меконии в околоплодных водах они приобретают зеленый или даже желтый цвет (меконий из верхних отделов кишечника плода).

Фосфолипидный состав околоплодных вод изменен. Соотношение содержания лецитина и сфингомиелина, определяющего образование сурфактанта в легких плода, нарушено. У переносимого плода разрушается сурфактантная система легких, что вызывает синдром дыхательных расстройств и образование гиалиновых мембран в легких новорожденного.

С уменьшением количества и изменением физико-химических свойств околоплодных вод понижается их бактерицидность, увеличивается количество бактерий, повышающих риск развития внутриутробной пневмонии у плода.

Изменения в плаценте, количества и качества околоплодных вод, уменьшение количества вартонова студня в пуповине ("тощая пуповина") отражаются на состоянии плода и новорожденного.

Кожные покровы начинают терять первородную смазку. С утратой этого защитного слоя кожа непосредственно контактирует с околоплодными водами и сморщивается. Рост волос и ногтевых пластинок продолжается; по мере перенашивания беременности происходит потеря подкожной жировой клетчатки. При попадании мекония в амниотическую жидкость кожа плода приобретает зеленоватую или желтоватую окраску.

При перенашивании беременности плод нередко крупный, размеры головки приближаются к верхней границе нормы или превышают ее. Однако масса переносимого новорожденного может быть и небольшой вследствие развивающейся задержки роста. Длина плода при перенашивании часто превышает нормальные

показатели и составляет 54-56 см и более. Кости черепа по мере увеличения срок гестации становятся плотными, а швы и роднички узкими.

Клиническая картина и диагностика. Диагноз перенашивания устанавливают по совокупности данных анамнеза и дополнительных методов исследования.

Из данных анамнеза учитывают:

- характер менструальной функции;
- срок последней менструации;
- первое шевеление плода;
- срок беременности при первом посещении женской консультации;
- сроки беременности по данным УЗИ, производимого в 12-13 и 22-23 нед.

К дополнительным объективным методам, позволяющим уточнить диагноз перенашивания беременности, относятся:

- отсутствие биологической активности шейки матки при доношенной беременности (38-40 нед);

- уменьшение окружности живота после 40-й недели беременности (косвенное свидетельство уменьшения количества околоплодных вод);

- увеличение высоты дна матки из-за более крупных размеров плода, гипертонуса нижнего сегмента, высокого расположения предлежащей части плода;

- уменьшение содержания в крови эстрадиола, плацентарного лактогена, кортикостероидов, трофобластического b-глобулина;

- признаки хронической гипоксии по данным КТГ, биофизического профиля, доплерометрии кровотока в системе мать-плацента-плод;

- уменьшение толщины плаценты по данным УЗИ и структурные изменения в ней (петрификаты, кисты), отсутствие прироста биометрических параметров плода при динамической фетометрии, утолщение костей черепа, снижение двигательной активности, выраженное уменьшение количества амниотической жидкости (маловодие!), наибольший вертикальный размер кармана свободного от экоструктур плода участка околоплодных вод составляет менее 2 см;

- данные амниоскопии: уменьшение прозрачности и изменение цвета околоплодных вод; зеленый цвет вследствие присутствия мекония в околоплодных водах, нарушения биохимического состава (повышение концентрации общего белка и глюкозы, уровня креатинина, щелочной фосфатазы, изменение соотношения лецитин/сфингомиелин).

Важно дифференцировать переношенную и пролонгированную беременность. Следует учитывать клинические данные и результаты специальных исследований: электрокардиографии, УЗИ, амниоскопии, амниоцентеза и др.

При пролонгированной беременности плод нередко крупный, изменений сердечной деятельности плода на КТГ нет; при УЗИ не выявляют выраженных признаков "старения" плаценты и маловодия, контуры головки обычные; при амниоскопии обнаруживают достаточное количество вод обычного цвета.

У ребенка, рожденного от пролонгированной беременности, нет признаков переношенности.

Ведение беременности и запоздалых родов.

Вопрос о родоразрешении необходимо решать после 40-41 нед беременности (с учетом появления признаков перенашивания) (схема 19.1).

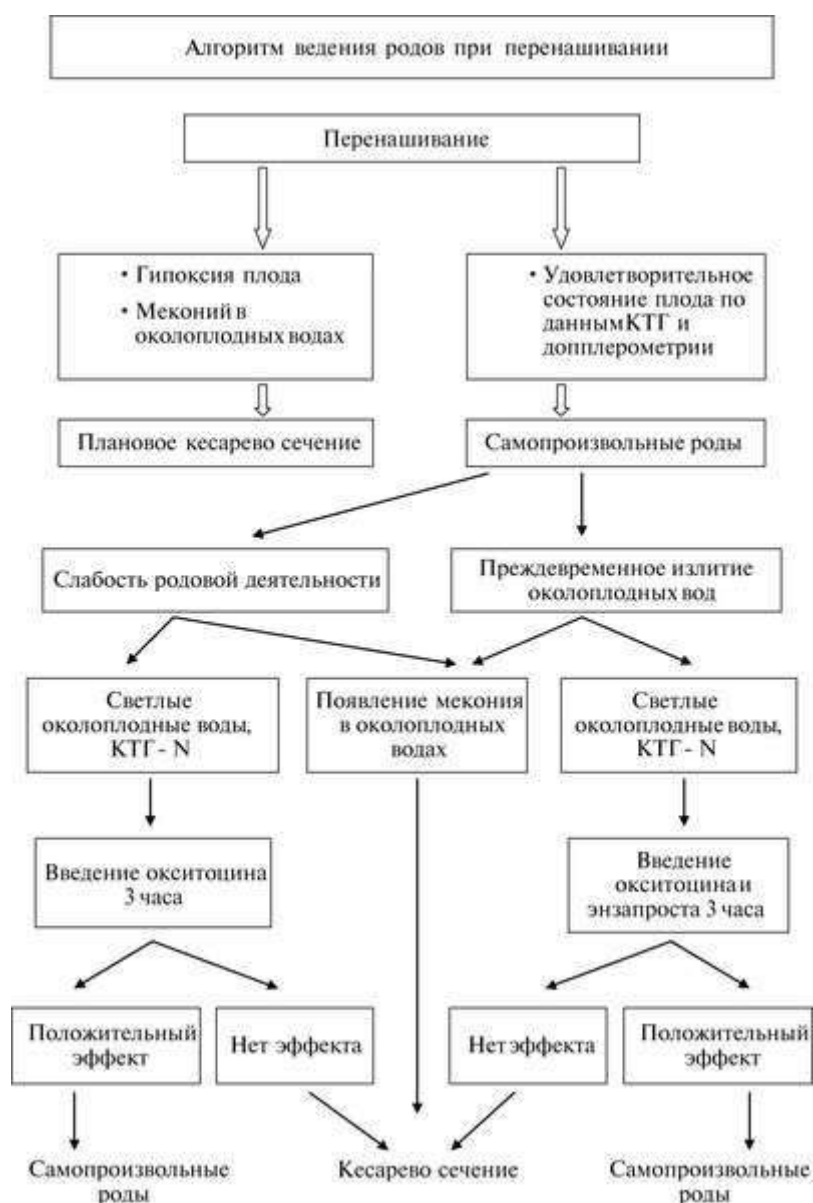


Схема 19.1.

При выявлении признаков перенашивания (маловодие, дистрофические изменения в плаценте), которые сочетаются с симптомами хронической гипоксии плода (нарушение кровотока в системе мать-плацента-плод по данным доплерометрии, изменение КТГ, зеленые околоплодные воды) или с другими акушерскими осложнениями (возраст первородящей 30 лет и более, крупный плод, задержка роста плода, тазовое предлежание и т.д.) производится плановое *кесарево сечение*.

При удовлетворительном состоянии плода и отсутствии отягощающих факторов, незрелой шейке матки необходимо подготовить ее к родоразрешению. Для подготовки шейки матки при ее зрелости 3 балла и менее по шкале Бишопа целесообразно сначала использовать ламинарию. Это водоросли, объем которых увеличивается во влажной среде цервикального канала и расширяет ее. При созревании шейки матки до 4 баллов и более по шкале Бишопа (или при исходном состоянии, соответствующем указанным значениям) применяют простагландины E₂ (препидил-гель, содержащий 0,6 мг динопростона). Как правило, через 6-24 ч достигается полное созревание шейки матки, что позволяет произвести амниотомию и последующее родовозбуждение; вводя внутривенно матери с начала энзапрост, а затем окситоцин).

При перенашивании роды могут осложняться:

- несвоевременным излитием околоплодных вод;
- патологическим прелиминарным периодом;
- слабостью или дискоординацией родовой деятельности;
- кровотечением в последовом или раннем послеродовом периоде.

При ведении родов наблюдают за родовой деятельностью (токография) и состоянием плода (КТГ, цвет околоплодных вод, их изменение на протяжении родов).

Указанные состояния определяют план ведения родов.

Запоздалые роды лучше вести с использованием эпидуральной анестезии.

В связи с плохой конфигурацией головки крупного переносенного плода необходимо в родах исключить клинически узкий таз.

Для профилактики ухудшения состояния плода в конце периода изгнания производится перинеоили эпизиотомия.

Диагноз перенашивания беременности уточняется после рождения ребенка по признакам Беллештайна - Рунге:

- отсутствие пушковых волос;
- отсутствие казеозной смазки;
- повышенная плотность костей черепа (затруднение конфигурации головки в родах);
- узость швов и родничков;
- удлинение ногтей;
- зеленоватый оттенок кожи;
- сухая "пергаментная" мацерированная кожа;
- "банные" ладони и стопы;
- снижение тургора кожи;
- слабая выраженность подкожной жировой клетчатки.

При осмотре последа видны жировое перерождение, кальцификаты в плаценте, желто-зеленое прокрашивание оболочек.

ГЛАВА 20. ТОКСИКОЗЫ И ГЕСТОЗ БЕРЕМЕННЫХ

Токсикозы и гестоз - патологические состояния беременности, которые проявляются только во время беременности и, как правило, исчезают после ее окончания или в раннем послеродовом периоде.

Осложнения, связанные с беременностью, могут проявляться в ее ранние сроки, чаще в первые 3 мес, тогда их называют токсикозами. Если клинические симптомы наиболее выражены во II и III триместрах, то чаще это гестоз.

Большинство форм токсикозов сопровождаются диспепсическими расстройствами и нарушениям всех видов обмена, гестоз - изменениями сосудистой системы и кровотока. К токсикозам относятся рвота беременных (легкая форма, умеренная, чрезмерная) и слюнотечение (птиализм), к гестозу - водянка беременных, гестоз различной тяжести, преэклампсия, эклампсия. Реже встречаются такие формы токсикоза, как дермопатия (дерматоз), тетания, бронхиальная астма, гепатоз, остеомаляция беременных и др.

ТОКСИКОЗЫ

Рвота беременных. Этиология до конца не выяснена. Наиболее распространена нервно-рефлекторная теория, согласно которой важную роль в развитии заболевания играют нарушения взаимоотношения ЦНС и внутренних органов. Существенное значение имеет преобладание возбуждения в подкорковых структурах ЦНС (ретикулярной формации, центрах регуляции продолговатого мозга). В указанных областях располагаются рвотный центр и хеморецепторная триггерная зона, регулирующие рвотный акт. Рядом с ними находятся дыхательный, вазомоторный, слюноотделительный центры, ядра обонятельной системы мозга. Близкое расположение указанных центров обуславливает одновременное появление тошноты и ряд сопутствующих вегетативных расстройств: усиление саливации, углубление дыхания, тахикардию, бледность кожных покровов вследствие спазма периферических сосудов.

Преобладание возбуждения в подкорковых структурах мозга с возникновением вегетативной реакции связывают с патологическими процессами в половых органах (перенесенные воспалительные заболевания), нарушающими рецепторный аппарат матки. Возможно также его повреждение плодным яйцом. Это наблюдается при нарушении физиологических взаимосвязей материнского организма и трофобласта в ранние сроки гестации.

Вегетативные расстройства в начале беременности могут быть обусловлены гормональными нарушениями, в частности повышением уровня ХГ. При многоплодии и пузырном заносе, когда выделяется большое количество ХГ, рвота беременных наблюдается особенно часто.

К развитию токсикозов предрасполагают хронические заболевания желудочно-кишечного тракта, печени, астенический синдром.

В патогенезе рвоты беременных определяющим звеном является нарушение нейроэндокринной регуляции всех видов обмена, которое ведет к частичному (или полному) голоданию и обезвоживанию. При прогрессировании заболевания постепенно нарушаются водно-солевой (гипокалиемия) баланс, углеводный, жировой и белковый обмен в организме матери на фоне нарастающего обезвоживания, истощения и похудения. Вследствие голодания первоначально расходуются запасы гликогена в печени и других тканях. Затем уменьшаются эндогенные ресурсы углеводов, активизируются катаболические реакции, повышается жировой и белковый обмен. На фоне угнетения активности ферментных систем, тканевого дыхания энергетические потребности организма матери удовлетворяются за счет анаэробного распада глюкозы и аминокислот. В этих условиях β -окисление жирных кислот невозможно, поэтому в организме накапливаются недоокисленные метаболиты жирового обмена - кетоновые тела (ацетон, ацетоуксусная и β -оксимасляная кислоты), которые выделяются с мочой. Помимо этого, кетоз поддерживается усиленным анаэробным распадом кетогенных аминокислот. На этом фоне развивается кетонурия, понижается оксигенация артериальной крови, происходит сдвиг КОС в сторону ацидоза.

Изменения в органах беременной сначала функциональные, затем, по мере нарастания обезвоживания, катаболических реакций, интоксикации недоокисленными продуктами, переходят в дистрофические - в печени, почках и других органах. Нарушаются белковообразовательная, антитоксическая, пигментная и другие функции печени, выделительная функция почек, в последующем дистрофические изменения наблюдаются в ЦНС, легких, сердце.

Клиническая картина. Рвота беременных часто (в 50-60%) наблюдается как проявление неосложненной беременности, а в 8-10% случаях является осложнением беременности (токсикоз). При нормальной беременности тошнота и рвота могут быть не

более 2-3 раз в сутки по утрам, чаще натощак. Это не нарушает общего состояния женщины, лечения не требуется. Как правило, по окончании плацентации к 12-13 нед тошнота и рвота прекращаются.

К токсикозам относят рвоту, которая независима от приема пищи, сопровождается снижением аппетита, изменением вкусовых и обонятельных ощущений, слабостью, иногда похуданием. Различают рвоту беременных *легкой, средней степени* и *чрезмерную*. Тяжесть рвоты определяется сочетанием рвоты с нарушениями в организме (обменные процессы, функции важнейших органов и систем).

Легкая рвота мало чем отличается от таковой при неосложненной беременности, но возникает до 4-5 раз в день, сопровождается почти постоянным ощущением тошноты. Несмотря на рвоту, часть пищи удерживается и значительного похудения беременных не происходит. Похудание составляет 1-3 кг (до 5% исходной массы). Общее состояние остается удовлетворительным, но возможны апатия и снижение работоспособности. Гемодинамические показатели (пульс, артериальное давление) у большинства беременных остаются в пределах нормы. Иногда бывает умеренная тахикардия (80-90 в минуту). Морфологический состав крови не изменен, диурез в норме. Ацетонурия отсутствует. Легкая рвота быстро поддается лечению или проходит самостоятельно, но у 10-15% беременных она усиливается и может переходить в следующую стадию.

Умеренная рвота (средней тяжести) возникает до 10 раз в сутки и более. Общее состояние ухудшается, развиваются нарушения метаболизма с кетоацидозом. Рвота нередко сопровождается слюнотечением, вследствие чего происходит дополнительная существенная потеря жидкости и питательных веществ. Прогрессирует обезвоживание, масса тела уменьшается до 3-5 кг (6% исходной массы). Общее состояние беременных ухудшается, возникают значительная слабость и апатия. Кожа бледная, сухая, язык обложен беловатым налетом, суховат. Температура тела субфебрильная (не выше 37,5 °С), наблюдаются тахикардия (до 100 в минуту) и гипотензия. При исследовании крови можно выявить легкую анемию, отмечается метаболический ацидоз. Диурез снижен, в моче может быть ацетон. Нередко наблюдается запор. Прогноз, как правило, благоприятный, но требуется лечение.

Чрезмерная рвота встречается редко и сопровождается нарушением функций жизненно важных органов и систем вплоть до развития в них дистрофических изменений вследствие выраженной интоксикации и обезвоживания. Рвота наблюдается до 20 раз в сутки, женщина страдает от обильного слюнотечения и постоянной тошноты. Общее состояние тяжелое. Отмечаются адинамия, головная боль, головокружение, масса тела быстро уменьшается (до 2-3 кг в неделю, свыше 10% исходной массы тела). Слой подкожной жировой клетчатки исчезает, кожа становится сухой и дряблой, язык и губы сухие, ощущается изо рта запах ацетона, температура тела субфебрильная, но может повышаться до 38 °С, возникают выраженная тахикардия, гипотензия. Резко снижается диурез.

В крови повышается остаточный азот, мочевины, билирубин, гематокрит, число лейкоцитов. Одновременно происходят уменьшение содержания альбуминов, холестерина, калия, хлоридов. При анализе мочи определяются протеин- и цилиндрурия, уробилин, выявляются желчные пигменты, эритроциты и лейкоциты. Реакция мочи на ацетон резко положительная.

Прогноз чрезмерной рвоты не всегда благоприятный. Показания к экстренному прерыванию беременности являются: нарастание слабости, адинамии, эйфории или бреда, тахикардия до 110-120 в минуту, гипотензия до 90-80 мм рт. ст, желтушность кожи и склер, боли в правом подреберье, снижение диуреза до 300-400 мл/сут, гипербилирубинемия в пределах 100 мкмоль/л, повышение уровня остаточного азота, мочевины, протеинурия, цилиндрурия.

Диагностика. Установить диагноз рвоты беременных несложно. Для выяснения тяжести рвоты беременных, помимо клинического обследования больной, общего анализа крови и мочи, определяют в крови содержание билирубина, остаточный азот и мочевины, гематокрит, количество электролитов (калий, натрий, хлориды), общий белок и белковые фракции, трансаминазы, показатели КОС, глюкозу, протромбин. В моче определяют уровень ацетона, уробилина, желчных пигментов, белка. При значительной дегидратации и сгущении крови могут быть ложнонормальные показатели содержания гемоглобина, эритроцитов, белка. Степень обезвоживания определяют по уровню гематокрита. Гематокрит более 40% свидетельствует о выраженном обезвоживании.

Лечение больных с легкой формой рвоты можно проводить амбулаторно, среднетяжелой и тяжелой рвоты - в стационаре. Большое значение имеет диета. В связи со снижением аппетита рекомендуют разнообразную пищу в соответствии с желанием женщины. Пища должна быть легкоусвояемой, содержать большое количество витаминов. Ее дают в охлажденном виде, небольшими порциями каждые 2-3 ч. Больная должна есть лежа в кровати. Назначают щелочную минеральную воду в небольших количествах 5-6 раз в день.

Медикаментозное лечение при рвоте беременных должно быть комплексным. Назначают препараты, регулирующие функцию ЦНС и блокирующие рвотный рефлекс, инфузионные средства для регидратации, дезинтоксикации и парентерального питания, препараты, нормализующие метаболизм.

Для нормализации функции ЦНС немаловажное значение имеют лечебно-охранительный режим и устранение отрицательных эмоций. При госпитализации больную целесообразно поместить в отдельную палату, чтобы исключить рефлекторную рвоту.

В начале лечения, при небольшом сроке беременности, для исключения отрицательного влияния лекарств на плодное яйцо целесообразно назначать немедикаментозные средства. Для восстановления функционального состояния коры головного мозга и устранения вегетативной дисфункции показаны центральная электроаналгезия, иглоукалывание, психо- и гипнотерапия. Немедикаментозные методы лечения достаточны при легкой форме рвоты беременных, а при средней и тяжелой они позволяют уменьшить дозы лекарственных препаратов.

При отсутствии эффекта используют средства, непосредственно блокирующие рвотный рефлекс: препараты, воздействующие на различные нейромедиаторные системы продолговатого мозга: м-холинолитики (атропин), антигистаминные препараты (тавегил), блокаторы дофаминовых рецепторов (нейролептики - галоперидол, дроперидол, производные фенотиазина - торекан), а также прямые антагонисты дофамина (релан, церукал).

Инфузионная терапия при рвоте включает использование в основном кристаллоидов для регидратации и средств для парентерального питания. Из кристаллоидов применяют раствор Рингера-Локка, трисоль, хлосоль. Для парентерального питания принимают растворы глюкозы и аминокислот (альвезин, гидролизин). С целью лучшего усвоения глюкозы целесообразно вводить инсулин в небольших дозах. Объем препаратов для парентерального питания должен составлять не менее 30-35% общего объема инфузии.

При снижении общего объема белка крови до 5,0-5,5 г/л показан 5-10% альбумин до 200 мл.

Общий объем инфузионной терапии составляет 1-3 л в зависимости от тяжести токсикоза и массы тела пациентки. Критериями достаточности инфузионной терапии являются уменьшение обезвоживания и повышение тургора кожи, нормализация гематокрита, увеличение диуреза.

На фоне инфузионной терапии назначают препараты, нормализующие метаболизм, преимущественно рибофлавин-мононуклеотид (1 мл 1% раствора внутримышечно); витамин С (до 5 мл 5% раствора внутримышечно), спленин 2 мл (внутримышечно).

Комплексную терапию продолжают до стойкого прекращения рвоты, нормализации общего состояния, постепенного увеличения массы тела. Лечение легкой и среднетяжелой рвоты беременных почти всегда бывает эффективным. Чрезмерная рвота беременных при неэффективности комплексной терапии в течение 3 сут является показанием к прерыванию беременности.

Слюнотечение. Слюнотечение (*ptyalism*) заключается в повышенной саливации и потере значительного количества жидкости - до 1 л/сут. Оно может быть самостоятельным проявлением токсикоза или сопровождать рвоту беременных. В развитии слюнотечения имеют значение не только изменения в ЦНС, но и местные нарушения в слюнных железах и протоках под влиянием гормональной перестройки. Эстрогены оказывают активирующее воздействие на эпителиальный покров полости рта, вызывая секрецию слюны. При выраженном слюнотечении понижается аппетит, ухудшается самочувствие, возникает мацерация кожи и слизистой оболочки губ, больная худеет, нарушается сон; вследствие значительной потери жидкости появляются признаки обезвоживания.

Лечение. При слюнотечении проводят в основном то же лечение, что и при рвоте (психотерапия, физиотерапевтические процедуры, инфузии растворов и др.). Рекомендуется лечение в стационаре. Назначают средства, регулирующие функцию нервной системы, метаболизм, при обезвоживании - инфузионные препараты. Одновременно рекомендуют полоскание рта настоем шалфея, ромашки, ментола. При сильном слюнотечении можно применять атропин подкожно по 0,0005 г 2 раза в день. Для предупреждения мацерации кожу лица смазывают вазелином. Слюнотечение обычно поддается лечению. После его устранения беременность развивается нормально.

Желтуха, связанная с беременностью, может быть обусловлена холестаазом, острым жировым гепатозом.

При *холестазе* беременная предъявляет жалобы на изжогу, периодическую тошноту, кожный зуд, иногда генерализованный. Желтуха легкая или умеренная, хотя этот симптом непостоянен. Лабораторные признаки холестаза: повышение активности АЛТ, АСТ, ЩФ, прямого билирубина. Для лечения холестаза назначают диету с ограничением жареного (стол № 5), желчегонные препараты, в том числе растительного происхождения, средства, содержащие незаменимые жирные кислоты, внутривенно вводят кристаллоиды.

Острый жировой гепатоз беременных чаще развивается у первобеременных. В течении заболевания различают два периода. Первый - безжелтушный может длиться от 2 до 6 нед. Отмечаются снижение или отсутствие аппетита, слабость, изжога, тошнота, рвота и боли в эпигастральной области, кожный зуд, снижение массы тела. Второй этап болезни - желтушный. Это заключительный этап выражен клинической картиной печеночно-почечной недостаточности: желтуха, олигоанурия, периферические отеки, скопление жидкости в серозных полостях, кровотечение, антенатальная гибель плода. Биохимическими маркерами острого жирового гепатоза являются гипербилируминемия за счет прямой фракции, гипопропротеинемия (ниже 6 г/л), гипофибриногенемия (ниже 200 г/л). Выраженная тромбоцитопения нехарактерна, повышение активности трансаминаз незначительно. При этом осложнении беременности часто развивается печеночная кома с нарушением функции головного мозга - от незначительных нарушений сознания до глубокой ее потери с угнетением рефлексов.

Острый жировой гепатоз беременных является показанием для экстренного родоразрешения. Проводится интенсивная предоперационная инфузионно-трансфузионная, гепатопротекторная подготовка (10% раствор глюкозы в сочетании с макродозами аскорбиновой кислоты - до 10 г/сут), заместительная терапия [свежезамороженная плазма не менее 20 мл/(кг/сут)].

ГЕСТОЗ

Гестоз является осложнением беременности, связанным с генерализованным ангиоспазмом, приводящим к глубоким расстройствам функции жизненно важных органов и систем. Частота гестоза составляет 13-18% всех родов.

К наиболее типичным клиническим проявлениям гестоза относится триада симптомов: повышение АД, протеинурия, отеки. Иногда имеется сочетание двух симптомов: гипертензия и протеинурия, гипертензия и отеки, отеки и протеинурия.

В настоящее время для обозначения гестоза в некоторых странах используют термин "гипертония, индуцированная беременностью", или большинстве стран, в том числе США - преэклампсия. Под преэклампсией различной степени тяжести понимают все вышеперечисленные состояния, которые предшествуют эклампсии.

Ранее общепринятым в нашей стране был поздний токсикоз беременных, стадии развития и формы проявления которого обозначены как отеки беременных, нефропатия, преэклампсия, эклампсия.

В настоящее время Российская ассоциация акушеров-гинекологов предлагает использовать термин "гестоз", следующую классификацию.

- водянка беременных; гестоз различной степени тяжести:
- легкой - степень тяжести гестоза определяют по шкале (табл. 20.1).
- средней 8-11 баллов,
- тяжелой 12 баллов и более;
- преэклампсия;
- эклампсия.

В соответствии с этим внесены некоторые изменения в классификацию, предлагаемую МКБ (табл. 20.2). Для своевременной диагностики заболеваний гестоза важно выявить доклиническую стадию ("прегестоз").

Таблица 20.1. Оценка тяжести гестоза беременных в баллах

Симптомы	Баллы			
	0	1	2	3
Отеки	Нет	На голенях или патологическая прибавка массы	На голенях, передней брюшной стенке	Генерализованные
Протеинурия мг/л	Нет	0,033-0,132	0,132-1,0	1,0 и более
Систолическое АД (мм рт. ст.)	Ниже 130	130-150	150-170	170 и выше
Диастолическое АД (мм рт. ст.)	До 85	85-95	90-110	110 и выше

Срок появления гестоза (нед)	Нет	36-40 нед или в родах	35-30 нед	24-30 нед и ранее
ВЗР	Нет	-	Отставание на 1-2 нед	На 3-4 нед. и более
Фоновые заболевания	Нет	Проявление заболевания до беременности	Проявление заболевания во время беременности	Проявление заболевания до и во время беременности

До 7 б - легкая ст., 8-11 б - средняя ст., 12 б и более - тяжелая ст.

Таблица 20.2. Классификация гестоза по МКБ и предлагаемая Российской ассоциацией акушеров-гинекологов

МКБ	Код	Российская ассоциация
Существовавшая ранее гипертензия с присоединившейся протеинурией	0.11	Гестоз*
Вызванные беременностью отеки с протеинурией	0.12.2	Гестоз*
Вызванная беременностью гипертензия без значительной протеинурии	0.13	Гестоз*
Преэклампсия (нефропатия) средней тяжести	0.14.0	Гестоз средней тяжести*
Тяжелая преэклампсия	0.14.1	Гестоз тяжелой степени*
Преэклампсия (нефропатия) неуточненная	0.14.9	Преэклампсия

* Степень тяжести гестоза определяется по прилагаемой шкале.

Для определения тяжести гестоза предлагается модифицированная шкала Г.М. Савельевой и соавт. В зависимости от наличия или отсутствия фоновых состояний гестоз делят на "чистый" и "сочетанный".

"Чистым" считают гестоз, который возникает у беременных с невыявленными экстрагенитальными заболеваниями. Такое разделение в определенной мере условно, так как экстрагенитальные заболевания нередко протекают скрыто (например, латентный пиелонефрит, вегетососудистая дистония, гормональные нарушения, врожденные дефекты гемостаза). "Чистый" гестоз встречается у 20-30% беременных. Чаще наблюдается сочетанный гестоз, который возникает у беременных на фоне предшествовавшего заболевания. Наиболее неблагоприятно протекает гестоз у беременных с гипертонией, заболеваниями почек, печени, эндокринопатиями, метаболическим синдромом.

Этиология гестоза не установлена. Предположительными причинами развития гестоза считают нейрогенные, гормональные, иммунные, плацентарные и генетические факторы.

Изменения, лежащие в основе развития гестоза, закладываются в ранние сроки беременности. При нарушении устойчивости механизмов, обеспечивающих толерантность материнского организма к антигенам плода, что чаще наблюдается при гомозиготности по системе HLA (чаще HLA-B), блокируется первоначальное звено реакций трансплацентарного иммунитета - процесс распознавания Т-клетками антигенных

различий между тканями матери и плаценты. В результате формируются факторы, способствующие торможению миграции трофобласта в сосуды матки. При этом извитые маточные артерии не подвергаются морфологическим изменениям, характерным для беременности. В них не происходит трансформации мышечного слоя. Указанные морфологические особенности спиральных сосудов матки по мере прогрессирования беременности predisполагают их к спазму, снижению межворсинчатого кровотока и гипоксии плацентарной ткани, которая способствует активизации факторов, приводящих к нарушению структуры и функции эндотелия или снижению соединений, защищающих эндотелий от повреждений (схема 20.1).

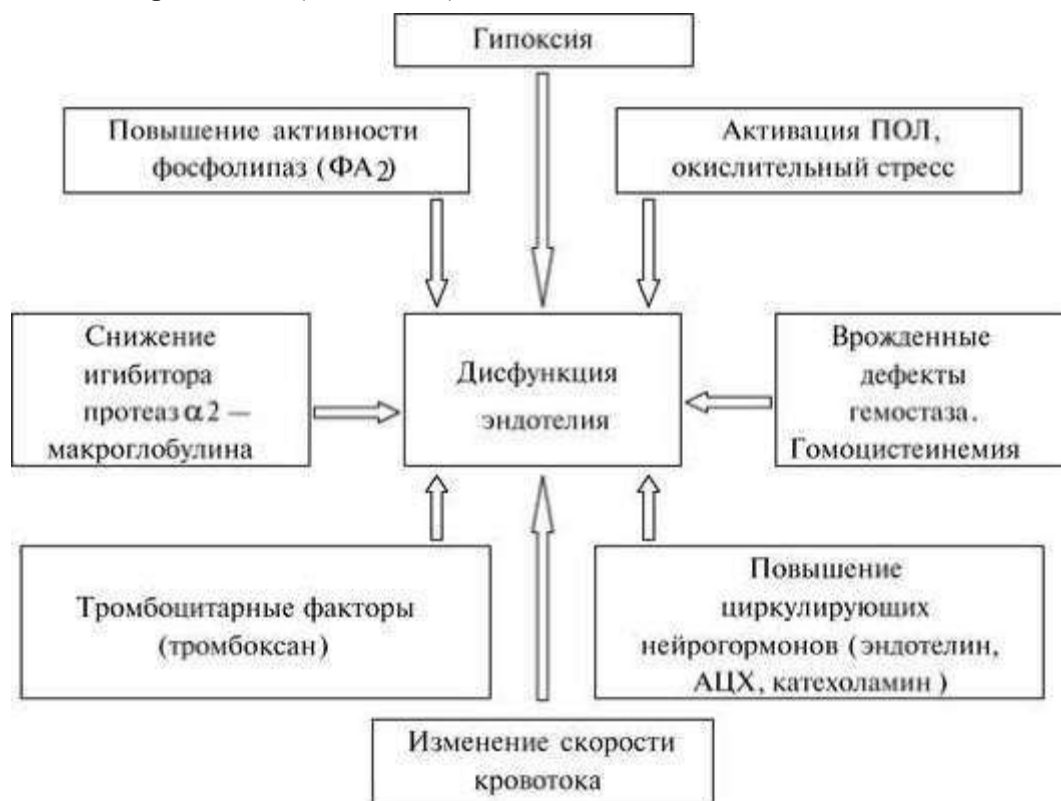

Схема 20.1. Факторы способствующие поражению эндотелия при гестозе

Изменения эндотелия при гестозе специфичны. Развивается своеобразный эндотелиоз, который выражается в набухании цитоплазмы с отложением фибрина вокруг базальной мембраны и внутри набухшей эндотелиальной цитоплазмы. Эндотелиоз сначала локальный, повреждает сосуды плаценты и матки, затем становится органным и распространяется на почки, печень и другие органы.

Эндотелиальная дисфункция приводит к ряду изменений, обуславливающих клиническую картину гестоза.

Нарушается эндотелийзависимая дилатация, так как в пораженном эндотелии блокируется синтез вазодилаторов: простаглицлина, эндотелиального релаксирующего фактора (оксид азота), брадикинина. В результате этого превалирует эффект вазоконстрикторов за счет тромбоксана, синтезирующегося в тромбоцитах. Преобладание вазоконстрикторов способствует вазоспазму и гипертензии.

Повышается чувствительность сосудов к вазоактивным веществам, так как при поражении эндотелия на ранних стадиях заболевания обнажается мышечно-эластичная мембрана сосудов с расположенными в ней рецепторами к вазоконстрикторам.

Снижаются тромборезистентные свойства сосудов. Повреждения эндотелия снижают его антитромботический потенциал в результате нарушения синтеза

тромбомодулина, тканевого активатора плазминогена, повышения агрегации тромбоцитов с последующим развитием хронического ДВС-синдрома.

Активируются факторы воспаления, в частности образование перекисных радикалов, факторов некроза опухоли, которые в свою очередь дополнительно нарушают морфологическую структуру эндотелия.

Повышается проницаемость сосудов. Поражение эндотелия наряду с изменением синтеза альдостерона и задержкой натрия и воды в клетках, развивающейся гипопротеемией способствует патологической проницаемости сосудистой стенки и выходу жидкости из сосудов. В итоге создаются дополнительные условия для генерализованного спазма, гипертензии, отечного синдрома.

Развивающаяся дисфункция эндотелия и изменения, вызванные ею, приводят к нарушению всех звеньев микроциркуляции при гестозе (схема 20.2).

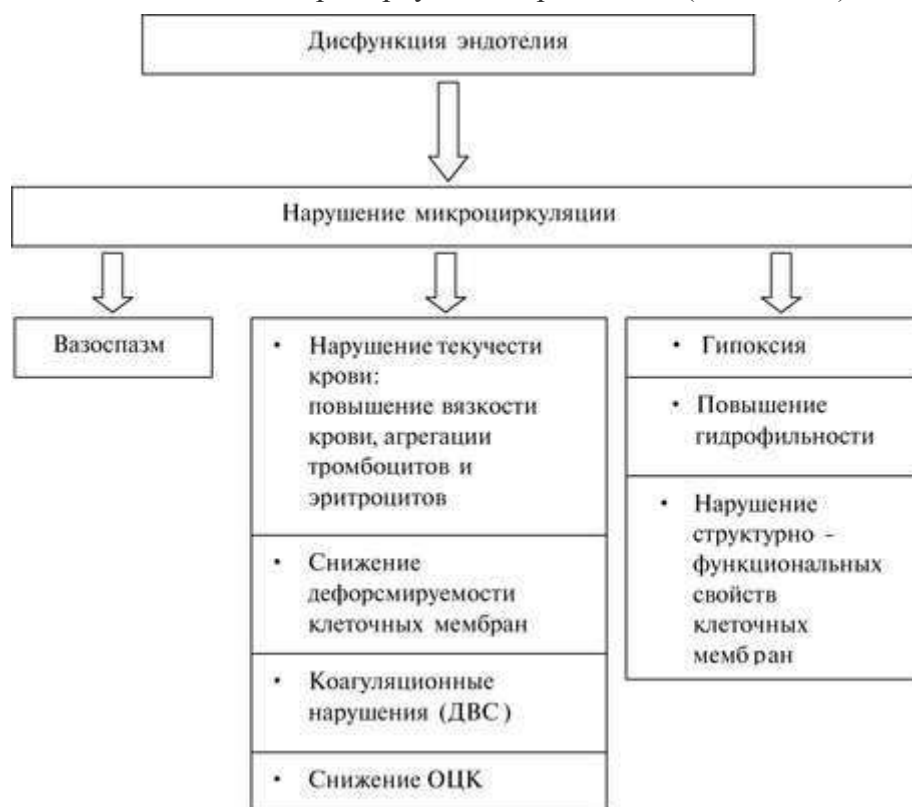

Схема 20.2. Нарушения микроциркуляции при гестозе

На фоне прогрессирования вазоспазма, гиперкоагуляции, повышения агрегации эритроцитов и тромбоцитов, вязкости крови формируется комплекс микроциркуляторных нарушений, приводящих к гипоперфузии жизненно важных органов: печени, почек, плаценты, мозга и др.

Наряду с вазоспазмом, нарушением реологических и коагуляционных свойств крови в развитии гипоперфузии органов важную роль играют изменения макрогемодинамики, снижение объемных показателей центральной гемодинамики: ударного объема, минутного объема сердца, объема циркулирующей крови (ОЦК), которые значительно меньше таковых при физиологическом течении беременности. Низкие значения ОЦК при гестозе обусловлены как генерализованной вазоконстрикцией и снижением сосудистого русла, так и повышенной проницаемостью сосудистой стенки и выходом жидкой части крови в ткани. Другой причиной увеличения количества интерстициальной жидкости при гестозе является дисбаланс коллоидно-осмотического давления плазмы и тканей, окружающих сосуды, что обуславливается гипопротеемией, с одной стороны, и задержкой натрия в тканях, а следовательно и повышением их

гидрофильности - с другой. В результате у беременных с гестозом формируется парадоксальное сочетание - гиповолемия на фоне задержки большого количества жидкости (до 15,8-16,6 л) в интерстиции, усугубляющее снижение микроциркуляции.

Развивающийся спазм сосудов, нарушение реологических и коагуляционных свойств крови, повышение общего периферического сосудистого сопротивления, гиповолемия формируют гипокинетический тип кровообращения, свойственный большинству беременных с тяжелым гестозом.

Дистрофические изменения в тканях жизненно важных органов во многом происходят из-за нарушения матричной и барьерной функции клеточных мембран.

Изменения матричной функции мембран заключаются в нарушении механизма действия различных мембранных белков (транспортных, ферментных, рецепторов гормонов антител и белков, связанных с иммунитетом), что приводит к изменению функции клеточных структур.

Нарушение барьерной функции липидного бислоя мембран сопряжено с изменением функционирования каналов для ионов, в первую очередь кальция, а также натрия, калия, магния. Массивный переход кальция в клетку приводит к необратимым изменениям в ней, к энергетическому голоду и гибели, с одной стороны, и дополнительно к мышечной контрактуре и вазоспазму - с другой. Возможно, эклампсия, представляющая собой контрактуру поперечнополосатой мускулатуры, обусловлена нарушением проницаемости мембран и массивным перемещением кальция в клетку ("кальциевый парадокс"). В эксперименте магний, являющийся антагонистом кальция, предотвращает развитие этого процесса.

По мере прогрессирования гестоза в тканях жизненно важных органов развиваются некрозы. Они обусловлены гипоксическими изменениями как финалом гипоперфузии.

Гестоз почти всегда сопровождается тяжелым нарушением функции *почек* - от протеинурии до острой почечной недостаточности. Патоморфологические изменения, связанные с гестозом, в наибольшей степени распространяются на канальцевый аппарат (картина гломерулярно-капиллярного эндотелиоза), что выражается в дистрофии извитых канальцев, в части случаев с десквамацией и распадом клеток почечного эпителия. Эту картину дополняют очаговые и мелкоочечные кровоизлияния под капсулу почек, в паренхиму - преимущественно в интермедиарную зону, редко в мозговой слой, а также в слизистую оболочку чашечек и лоханок.

Изменения в *печени* возникают в результате хронического расстройства кровообращения выражающего в паренхиматозной и жировой дистрофии гепатоцитов, некрозы печени и кровоизлияния. Некрозы могут быть как очаговыми, мелкими, так и обширными. Кровоизлияния чаще множественные, различной величины, сочетаются с субкапсулярными гематомами, перенапряжением фиброзной оболочки печени (глиссоновой капсулы) вплоть до ее разрыва.

Функциональные и структурные изменения *большого мозга* при гестозе варьируют в широких пределах. Как и в других органах, они обусловлены нарушением микроциркуляции, появлением тромбозов в сосудах с развитием дистрофических изменений нервных клеток, периваскулярных некрозов. Одновременно развиваются мелкоочечные или мелкоочаговые кровоизлияния. Характерен отек головного мозга с повышением внутричерепного давления, особенно при тяжелом гестозе. Комплекс ишемических изменений в конечном итоге может обуславливать приступ эклампсии.

При гестозе у беременных наблюдаются выраженные изменения в плаценте: облитерирующий эндартериит, отек стромы ворсин, тромбоз сосудов и межворсинчатого пространства, некроз отдельных ворсин, очаги кровоизлияния, жировое перерождение плацентарной ткани. Эти изменения приводят к снижению маточно-плацентарного

кровотока, инфузионной и трансфузионной недостаточности плаценты, задержке роста плода, хронической его гипоксии.

Клиническая картина и диагностика. *Доклиническая стадия* проявляется комплексом изменений, выявляемых лабораторными и дополнительными методами исследования до появления клинической картины заболевания. Изменения могут возникнуть с 13-15 нед. Объективные признаки включают в себя снижение числа тромбоцитов на протяжении беременности, гиперкоагуляцию в клеточном и плазменном звеньях гемостаза, снижение уровня антикоагулянтов (эндогенный гепарин, антитромбин III), лимфопению, повышение уровня плазменного фибронектина и снижение α_2 -микроглобулина - маркеров повреждения эндотелия. При доплерометрии определяют уменьшение кровотока в аркуатных артериях матки. О доклинической стадии гестоза свидетельствуют 2-3 измененных маркера.

Водянка беременных является самым ранним симптомом гестоза. Задержка жидкости в организме на первых этапах развития болезни связана в большей мере с расстройством водно-солевого баланса, задержкой солей натрия, повышенной проницаемостью сосудистой стенки в результате поражения эндотелия и гормональной дисфункции (увеличение активности альдостерона и антидиуретического гормона).

Различают скрытые и явные отеки. О скрытых отеках свидетельствуют:

- патологическая (300 г и более за неделю) или неравномерная еженедельная прибавка массы тела;

- снижение диуреза до 900 мл и менее при обычной водной нагрузке;

- никтурия;

- положительный "симптом кольца" (кольцо, которое обычно носят на среднем или безымянном пальце, приходится надевать на мизинец).

По распространенности различают степени явных отеков: I степень - отеки нижних конечностей; II степень - отеки нижних конечностей и живота; III степень - отеки ног, стенки живота и лица; IV степень - анасарка.

Отеки начинаются обычно с области лодыжек, затем постепенно распространяются вверх. У некоторых женщин одновременно с лодыжками начинает опухать и лицо, которое становится одутловатым. Черты лица грубеют, особенно заметны отеки на веках. При распространении отеков на живот над лобком образуется тестоватая подушка. Нередко отекают половые губы. Утром отеки менее заметны, потому что во время ночного отдыха жидкость равномерно распределяется по всему телу. За день (из-за вертикального положения) отеки спускаются на нижние конечности, низ живота. Возможно накопление жидкости в серозных полостях.

Даже при выраженных отеках общее состояние и самочувствие беременных остаются хорошими, жалоб они не предъявляют, а при клиническом и лабораторном исследовании не обнаруживается существенных отклонений от нормы. Ряд акушеров считают отеки физиологическим явлением, поскольку они не оказывают особого влияния на исход беременности, перинатальную заболеваемость и смертность, если у матери нет гипертензии и протеинурии. Однако только у 8-10% пациенток отечный синдром не переходит в следующую стадию заболевания, у остальных к отекам присоединяются гипертензия и протеинурия, поэтому отеки следует относить к патологическому явлению.

Диагностика водянки беременных основывается на обнаружении отеков, не зависящих от экстрагенитальных заболеваний. Для правильной оценки водянки беременных необходимо исключить заболевания сердечно-сосудистой системы и почек, при которых также возможна задержка жидкости в организме.

Гестоз включает в себя триаду симптомов: гипертензию, протеинурию, явные или скрытые отеки. Нередко отмечаются только два симптома.

Гипертензия является одним из важных клинических признаков гестоза, она отражает тяжесть ангиоспазма. Важное значение имеют исходные цифры артериального давления. О гипертензии беременных свидетельствует повышение систолического артериального давления на 30 мм рт. ст., а диастолического - на 15 мм рт. ст. и выше по отношению к исходному. При прогрессировании гестоза артериальное давление может быть чрезмерно выраженным - 190/100 мм рт. ст. Особое значение имеет нарастание диастолического давления и уменьшение пульсового, равного в норме в среднем 40 мм рт. ст. Значительное снижение пульсового давления свидетельствует о выраженном спазме артериол и является прогностически неблагоприятным. Повышение диастолического артериального давления прямо пропорционально снижению плацентарного кровотока частоте гипоксии плода вплоть до его гибели. Даже незначительное повышение систолического давления при высоком диастолическом и низком пульсовом могут способствовать преэклампсии и эклампсии. Тяжелые последствия гестоза (кровотечение, преждевременная отслойка нормально расположенной плаценты, антенатальная гибель плода) иногда обусловлены не высоким артериальным давлением, а его резкими колебаниями.

Для правильной оценки гипертензии учитывают среднее артериальное давление (САД), которое рассчитывается по формуле:

$$\text{САД} = (\text{АД сист} + 2 \text{ АД дист}) / 3$$

В норме САД составляет 90-100 мм рт. ст. Артериальная гипертензия диагностируется при САД 105 мм рт. ст. или выше.

Протеинурия (появление белка в моче) - важный диагностический и прогностический признак гестоза. Прогрессирующее нарастание протеинурии свидетельствует об ухудшении течения заболевания. При гестозе в моче обычно не появляется осадок, как при заболеваниях почек (эритроциты, восковидные цилиндры, лейкоциты).

Одновременно с развитием триады симптомов у беременных уменьшается диурез. Суточное количество мочи снижается до 400-600 мл и менее. Чем меньше выделяется мочи, тем хуже прогноз заболевания. Некорригируемая олигурия может свидетельствовать о почечной недостаточности.

Кроме указанных симптомов, состояние беременных и исход беременности определяются дополнительными факторами, в частности длительностью заболевания. Длительный гестоз, симптомы которого появляются до 20-й недели, почти в 80% случаев резистентен к терапии. Раннее начало и длительное течение заболевания в 65% случаев приводят к задержке роста плода, которая также влияет на течение, прогрессирование и тяжесть заболевания.

Тяжесть состояния беременных при гестозе зависит также от экстрагенитальной патологии, при которой он принимает затяжное течение с частыми рецидивами, несмотря на проводимую терапию. Состояние беременных при гестозе оценивают в баллах по шкале, представленной в табл. 1. Легкий гестоз оценивается 7 баллами и менее, среднетяжелый - 8-11 баллами, тяжелый - 12 баллами и более. Балльная оценка может меняться на фоне терапии.

Преэклампсия является кратковременным промежутком перед развитием судорог (эклампсии) и сопровождается нарушением функции жизненно важных органов с преимущественным поражением ЦНС.

На фоне симптомов гестоза при преэклампсии появляются 1-2 из следующих симптомов:

- тяжесть в затылке и /или головная боль;
- нарушение зрения: его ослабление, появление "пелены" или "тумана" перед глазами, мелькание мушек или искр;
- тошнота, рвота, боли в эпигастральной области или в правом подреберье;
- бессонница или сонливость; расстройство памяти; раздражительность, вялость, безразличие к окружающему.

Указанные симптомы могут быть как центрального генеза, так и результатом поражения органа, обуславливающего клиническую картину заболевания.

Расстройство зрения связано с нарушением кровообращения в затылочной части коры мозга или с появлением "экламптической" ретинопатии, т.е. поражением сетчатки в виде ретинита, кровоизлияния в нее, отслойки.

Боли в эпигастральной области могут определяться кровоизлиянием в стенки желудка, гастралгией вследствие нарушения нервной регуляции.

Боли в правом подреберье свидетельствуют о перерастяжении глиссоновой капсулы печени в результате ее отека, а в тяжелых случаях - кровоизлиянии в печень.

При преэклампсии существует постоянная опасность припадков эклампсии. Через несколько дней или несколько часов и даже минут под влиянием различных раздражителей начинаются припадки.

Критериями тяжести состояния беременных при гестозе и большой вероятности развития эклампсии считают систолическое артериальное давление 160 мм рт.ст. и выше; диастолическое артериальное давление 110 мм рт.ст. и выше; протеинурию (содержание белка до 5 г/сут и более); олигурию (мочи менее 400 мл/сут); мозговые и зрительные нарушения, диспепсические явления; тромбоцитопению, гипокоагуляцию; нарушение функции печени.

Эклампсия (от греч. *eklampsis* - вспышка, воспламенение, возгорание) -тяжелая стадия гестоза со сложным симптомокомплексом. Самым характерным симптомом являются приступы судорог поперечнополосатой мускулатуры всего тела. Эклампсия представляет собой наиболее тяжелое проявление гестоза. Относительно редко судороги появляются без предвестников. Различают эклампсию беременных, эклампсию рожениц, эклампсию родильниц.

Судороги развиваются на фоне симптомов тяжелого гестоза и преэклампсии. Появление первого судорожного припадка эклампсии нередко провоцируется каким-либо внешним раздражителем: ярким светом, резким стуком, болью (при инъекциях, влагалищных исследованиях), сильными отрицательными эмоциями и т.д. Типичный припадок судорог продолжается в среднем 1-2 мин и состоит из четырех последовательно сменяющихся периодов.

Первый период - вводный: мелкие фибриллярные подергивания мышц лица, век. Взгляд становится неподвижным, глаза фиксируются, зрачки расширяются, отклоняясь кверху или в сторону. Через секунду глаза при частом подергивании век закрываются, так что зрачки уходят под верхнее веко, становится виден белок. Углы рта оттягиваются книзу; быстрые фибриллярные подергивания мимических мышц лица, в том числе век, быстро распространяются сверху вниз, с лица на верхние конечности. Кисти рук сжимаются в кулаки. Вводный период продолжается около 30 с.

Второй период - период тонических судорог - тетанус всех мышц тела, в том числе дыхательной мускулатуры. Вслед за подергиванием верхних конечностей голова больной

откидывается назад. Тело вытягивается и напрягается, позвоночник изгибается, лицо бледнеет, челюсти плотно сжимаются. Больная во время припадка не дышит, быстро нарастает цианоз. Продолжительность этого периода 10-20 с. Несмотря на кратковременность, этот период самый опасный. Может наступить внезапная смерть, чаще всего от кровоизлияния в мозг.

Третий период - клонические судороги. Неподвижно лежавшая до этого, вытянувшись в струнку, больная начинает биться в непрерывно следующих друг за другом клонических судорогах, распространяющихся по телу сверху вниз, вследствие чего она как бы подпрыгивает в кровати, резко двигая руками и ногами. Больная не дышит, пульс неощутим. Постепенно судороги становятся более редкими и слабыми и, наконец, прекращаются. Больная делает глубокий шумный вдох, сопровождающийся храпом и переходящий в глубокое редкое дыхание. Продолжительность этого периода от 30 с до 1,5 мин, иногда больше.

Четвертый период - разрешение припадка. Из рта выделяется пена, окрашенная кровью, лицо постепенно розовеет. Начинает прощупываться пульс. Зрачки постепенно сужаются.

После припадка следует коматозное состояние. Больная без сознания, громко дышит. Это состояние может скоро пройти. Женщина приходит в сознание, ничего не помнит о случившемся, жалуется на головную боль и общую разбитость. Иногда коматозное состояние без пробуждения через некоторое время переходит в следующий припадок. Число припадков может быть разным. В конце XIX - начале XX века описывали случаи эклампсии до 50-100 припадками. В настоящее время редко приходится наблюдать 3-4 припадков. Полное восстановление сознания в паузах между припадками имеет благоприятное значение, а глубокая кома знаменует тяжелое течение болезни. Если глубокая кома продолжается часами, сутками, то прогноз плохой даже при прекращении припадков.

Кома определяется в большей мере отеком мозга (результат нарушения авторегуляции церебрального кровотока на фоне острой гипертензии). При внутримозговых кровоизлияниях в результате разрыва мозговых сосудов прогноз ухудшается.

Усугубляют прогноз гипертермия, тахикардия, особенно при нормальной температуре тела, моторное беспокойство, желтуха, некоординированные движения глазных яблок, олигурия.

Встречается и бессудорожная эклампсия - это весьма редкая и чрезвычайно тяжелая форма. Картина заболевания при этом своеобразная: беременная жалуется на сильную головную боль, потемнение в глазах. Неожиданно может наступить полная слепота (амавроз), больная впадает в коматозное состояние при высоком артериальном давлении. Очень часто бессудорожная форма эклампсии связана с кровоизлиянием в мозг. При этом возможен летальный исход в связи с кровоизлиянием в ствол мозга.

Как правило, распознавание эклампсии трудностей не представляет. Необходимо проводить дифференциальную диагностику с эпилепсией и уреимией, некоторыми мозговыми заболеваниями (менингит, опухоли мозга, тромбозы синусов, кровоизлияния). Об эпилепсии свидетельствуют анамнестические данные, отсутствие патологии в анализах мочи, нормальное артериальное давление, эпилептическая аура и эпилептический крик перед припадком.

Диагноз гестоза устанавливают на основании клинических и лабораторных данных. Для своевременной диагностики заболевания необходимо исследование коагуляционных свойств крови, количества клеток крови, гематокрита, печеночных ферментов, биохимического анализа крови, общего и биохимического анализа мочи, диуреза,

измерение артериального давления в динамике на обеих руках, контроль за массой тела, концентрационной функцией почек, состоянием глазного дна. Целесообразно проводить УЗИ, включая доплерографию кровотока в сосудах системы мать-плацента-плод. Необходимы консультативные осмотры терапевтом, нефрологом, невропатологом, офтальмологом. Нарушение мозгового кровообращения при гестозе обычно рано находит отражение в форме спазма артерий сетчатки (ангиопатия) на глазном дне, приводящего к расстройству ретинального кровообращения и перекапиллярному отеку. Если наряду со значительным и стойким спазмом сосудов сетчатки на ее периферии определяются отечность и темные полосы, то высок риск отслойки сетчатки.

У беременных с проявившимся гестозом ранее 20 нед беременности, особенно при наличии в анамнезе перинатальных потерь или тяжелого гестоза, необходимо исследовать кровь на врожденные дефекты гемостаза.

Осложнения гестоза. К осложнениям гестоза относятся:

- отек легкого как результат шокового легкого или неправильно проводимой инфузионной терапии;
- острая почечная недостаточность из-за канальцевого и кортикального некроза, кровоизлияний;
- мозговая кома;
- кровоизлияния в надпочечники и другие жизненно важные органы;
- преждевременная отслойка нормально расположенной плаценты;
- плацентарная недостаточность, хроническая гипоксия, антенатальная гибель плода.

В последние годы увеличилась частота осложнений, связанных с нарушением функций печени. При гестозе развиваются специфические изменения печени, объединенные в HELLP-синдром [H (*hemolysis*) - гемолиз; EL (*elevated liver enzymes*) - повышение уровня ферментов печени; LP (*lowplatelet count*) - тромбоцитопения]. При тяжелой нефропатии и эклампсии HELLP-синдром развивается в 4-12% случаев и сопровождается высокой материнской и перинатальной смертностью.

Один из кардинальных симптомов HELLP-синдрома - гемолиз эритроцитов (микроангиопатическая гемолитическая анемия). В мазке крови определяют сморщенные и деформированные эритроциты, их фрагменты (шистоциты) и полихромазию. При разрушении эритроцитов освобождаются фосфолипиды, приводящие к постоянной внутрисосудистой коагуляции (хронический ДВС-синдром). Повышение уровня печеночных ферментов при HELLP-синдроме вызвано блокадой кровотока во внутripеченочных синусоидах из-за отложения в них фибрина, что приводит к дегенерации печеночных клеток. При обструкции кровотока и дистрофических изменениях в гепатоцитах происходит перерастяжение глиссоновой капсулы с типичными жалобами (боли в правом подреберье и эпигастрии). Повышение внутripеченочного давления может привести к субкапсулярной гематоме печени, которая может разорваться при малейшем механическом повреждении (повышение внутривнутрибрюшного давления при родоразрешении через естественные родовые пути, применение метода Крестеллера). Тромбоцитопения (менее 93104) вызвана истощением тромбоцитов вследствие образования микротромбов на фоне нарушения сосудистого эндотелия. В развитии HELLP-синдрома важное значение имеют аутоиммунные реакции. При этом проходят следующие этапы: аутоиммунное поражение эндотелия, гиповолемия со сгущением крови, образование микротромбов с последующим фибринолизом.

HELLP-синдром, как правило, возникает в III триместре, чаще при сроке 35 нед. Такие признаки, как тромбоцитопения и нарушение функции печени достигают

максимума спустя 24-28 ч после экстренного родоразрешения. Клиническая картина HELLP-синдрома проявляется агрессивным течением и стремительным нарастанием симптомов. Первоначальные проявления неспецифичны и включают головную боль, утомление, недомогание, тошноту и рвоту, диффузные или локализующиеся в правом подреберье боли. В последующем появляются типичные симптомы: желтуха, рвота с примесью крови, кровоизлияния в местах инъекций, нарастающая печеночная недостаточность, судороги и выраженная кома. Нередко наблюдается разрыв печени с кровотечением в брюшную полость. В послеродовом периоде из-за нарушения свертывающей системы может возникнуть профузное маточное кровотечение.

Лечение гестоза. При водянке I степени возможна терапия в условиях женской консультации. При водянке II-IV степени, легком и среднетяжелом гестозе лечение осуществляется в условиях стационара. Беременных с тяжелым гестозом, преэклампсией, эклампсией целесообразно госпитализировать в перинатальные центры или стационары многопрофильных больниц, имеющих реанимационное отделение и отделение для выхаживания недоношенных детей. При тяжелом гестозе, преэклампсии и эклампсии терапия начинается с того момента, когда врач впервые увидел пациентку дома, в процессе транспортировки, в приемном отделении стационара.

Лечение гестоза направлено на восстановление функции жизненно важных органов и своевременное родоразрешение.

Определенное значение при лечении беременных с гестозом имеют диета и водный режим с учетом диуреза и ежедневной прибавки массы тела. При прибавке массы тела 400 г и более целесообразно проводить два разгрузочных дня в неделю, ограничить количество поваренной соли в пище; в разгрузочные дни больной дают нежирную рыбу или мясо до 200 г, нежирный творог 200 г, яблоки до 600 г, 200 мл кефира или другой жидкости.

Необходим дневной 2-3-часовой отдых в постели, который способствует увеличению кровотока в плаценте, почках и нормализации диуреза.

Важное место в комплексной терапии отводят нормализации функции ЦНС, снижению центральной и рефлекторной гиперактивности. Для этого применяют различные психотропные препараты. При водянке, легком гестозе предпочтение отдают различным фитосборам, физиотерапевтическим мероприятиям.

Беременным с лабильной нервной системой, бессонницей можно назначить диазепам.

Нормализация микроциркуляции у беременных с гестозом осуществляется назначением *гипотензивных препаратов*. Многие эффективные гипотензивные препараты нового поколения противопоказаны во время беременности (например, ингибиторы АПФ - квинаприл). В связи с этим у беременных продолжают использовать не столь эффективные препараты, но не влияющие на состояние плода, например спазмолитики.

Гипотензивная терапия осуществляется при систолическом АД, превышающем исходное до беременности на 30 мм рт.ст., и при диастолическом, превышающем на 15 мм рт.ст. Оправдано сочетание препаратов с различным механизмом действия: спазмолитиков, адrenoблокаторов, периферических вазодилататоров, ингибиторов вазоактивных аминов, ганглиоблокаторов. При легком гестозе используется монотерапия, при среднетяжелом - комплексная терапия в течение 5-7 дней, в случае эффективности с последующим переходом на монотерапию.

Целесообразно применение гипотензивных препаратов под контролем суточного мониторирования АД (САД) и показателей гемодинамики. Это позволяет индивидуально подобрать вид лекарственного средства и его дозу.

Препаратом выбора при гестозе на I этапе является магниальная терапия, эффективность которой при среднетяжелом гестозе составляет до 82-85%. Магния сульфат остается эффективным противосудорожным средством и умеренным вазодилататором. Магния сульфат оказывает депрессивное влияние на ЦНС, угнетает возбудимость и сократимость гладких мышц, снижает уровень внутриклеточного кальция, выделяет экспрессию нервными окончаниями ацетилхолина, угнетает выделение катехоламинов. Магния сульфат устраняет церебральный и ренальный вазоспазм, улучшает маточный кровоток. Терапевтический уровень препарата в плазме крови матери колеблется от 4 до 8 мэкв/л, а токсический эффект наблюдается при его концентрации 10 мэкв/л. Для создания терапевтической концентрации магния сульфата в крови в начале лечения его вводят одномоментно внутривенно в дозе 2-4 г, а в последующем переходят на длительное введение со скоростью от 1 до 3 г/ч (суточная доза до 10 г сухого вещества). Токсическое влияние магния сульфата может быть результатом либо абсолютной передозировки, либо длительной инфузии при снижении функции почек. Передозировка может сопровождаться слабостью, респираторной и сердечной недостаточностью, снижением выделительной функции почек. Первым признаком передозировки служит ослабление глубоких сухожильных рефлексов. Антидот магния сульфата - соли кальция, их следует вводить при симптомах передозировки.

При неэффективности от магниальной терапии на втором этапе при гипокинетическом и эукинетическом типе центральной макрогемодинамики целесообразно назначение стимуляторов центральных адренорецепторов (клофелин, метилдопа), при гиперкинетическом - селективных β -блокаторов (метопролол).

Выбор гипотензивных препаратов имеет особое значение, если гестоз развился на фоне гипертонии, и женщина вынуждена длительно принимать лекарственные средства. В этой ситуации предпочтительны препараты одной из следующих групп:

- β -адреноблокаторы селективные (метопролол) и неселективные (пропранолол);
- α - и β -адреноблокаторы (лабеталол);
- стимуляторы центральных α_2 -адренорецепторов (метилдопа, клофелин);
- антагонисты кальция (нифедипин, кордафлекс).

При назначении гипотензивных средств, особенно β -адреноблокаторов, следует помнить о том, что они, благоприятно влияя на мать, могут не приводить к существенному улучшению состояния плода, поскольку в условиях чрезмерного снижения артериального давления возможно уменьшение маточно-плацентарного кровотока.

Одно из ведущих мест в патогенетической терапии гестоза принадлежит *инфузионной терапии*. Ее целью является нормализация объема циркулирующей крови, коллоидно-осмотического давления плазмы, реологических и коагуляционных свойств крови, макро- и микрогемодинамики.

Показаниями к инфузионной терапии являются легкий гестоз с рецидивами, среднетяжелый и тяжелый гестоз, преэклампсия и эклампсия, а также задержка роста плода независимо от тяжести заболевания. Терапию проводят под контролем гематокрита (0,27-0,35 г/л), ЦВД (2-3 см вод. ст.), содержания белка (не менее 50 г/л), состояния центральной гемодинамики (артериальное давление, пульс), диуреза (не менее 50 мл/ч), показателей гемостаза (антитромбин III - 70-100%, эндогенный гепарин - 0,07-0,12 ед./мл), печеночных трансаминаз (в пределах физиологической нормы), концентрации билирубина (в пределах физиологической нормы), состояния глазного дна.

В состав инфузионной терапии входят как кристаллоиды, так и коллоиды. Из кристаллоидов - раствор Гартмана, хлосол, лактосол, мафусол из коллоидов используют

свежезамороженную плазму при нарушении гемостаза, 10% раствор крахмала. Соотношение коллоидов и кристаллоидов, объем инфузионной терапии определяются в первую очередь содержанием белка в крови и диурезом (схема 20.3).

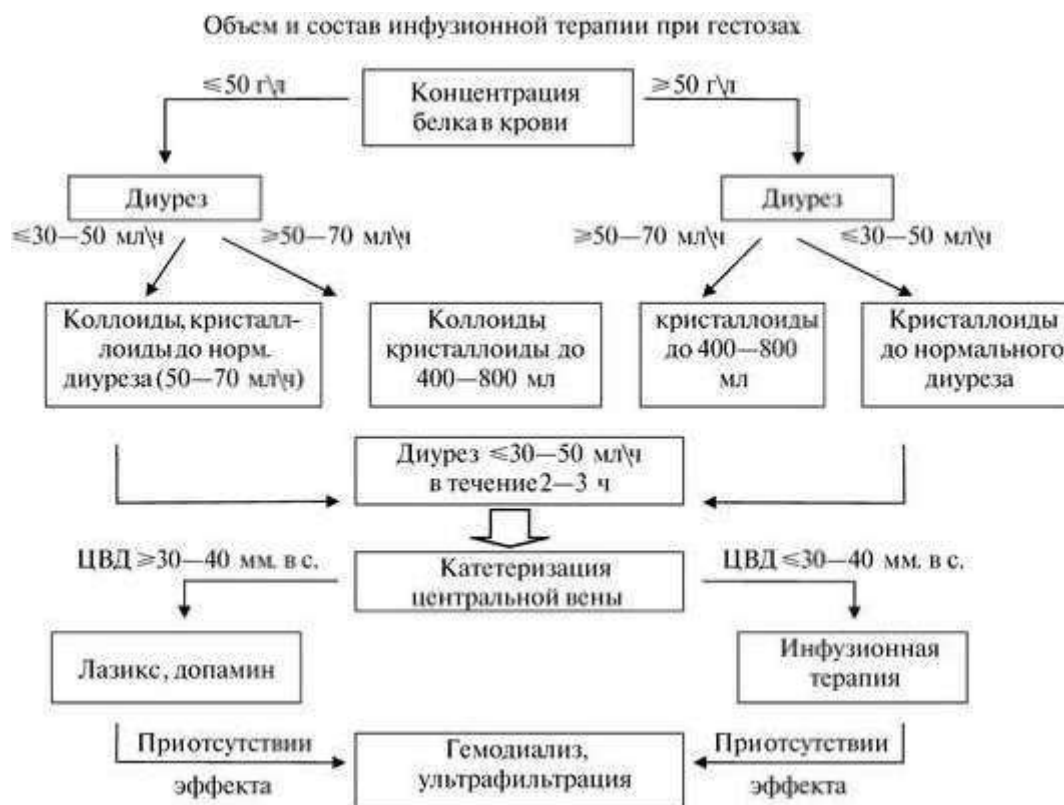


Схема 20.3. Объем и состав инфузионной терапии при гестозах

С началом инфузионной терапии возможно введение растворов в периферическую вену, поскольку катетеризация центральной вены чревата тяжелыми осложнениями. При отсутствии эффекта терапии, если диурез не восстанавливается, можно произвести катетеризацию яремной вены для определения ЦВД и дальнейшего введения растворов.

При форсированном диурезе возможно развитие гипонатриемии, на фоне которой появляются ступор, лихорадка, хаотические движения конечностей. Может развиваться и гипокалиемия, вызывающая тяжелые аритмии.

При проведении инфузионной терапии важны скорость введения жидкости и ее соотношение с диурезом. В начале инфузии объем растворов в 2-3 раза превышает почасовой диурез, в последующем на фоне или в конце введения жидкости количество мочи должно превышать объем вводимой жидкости в 1,5-2 раза.

Нормализация водно-солевого баланса достигается восстановлением диуреза. Для его нормализации при легком и среднетяжелом гестозе и неэффективности постельного режима применяют мочегонные фитосборы, а при отсутствии эффекта - калийсберегающие диуретики (триампур по 1 таблетке в течение 2-3 дней).

Салуретики (лазикс) вводятся при среднетяжелом и тяжелом гестозе после восстановления ЦВД до 4-6 см вод. ст. и содержании общего белка в крови не менее 60 г/л, явлениях гипергидратации, диурезе менее 30 мл/ч.

Важное место в терапии гестозов принадлежит нормализации реологических и коагуляционных свойств крови. С этой целью используют дезагреганты (трентал, курантил) и антикоагулянты (гепарин, фраксипарин, клексан).

При легком гестозе возможно назначение дезагрегантов (трентал, курантил) внутрь, при среднетяжелом и тяжелом проводят периодические инфузии этих препаратов

с перерывом 1-3 дня на фоне применения таблетированных форм. Длительность применения дезагрегантов должна быть не менее 3-4 нед, под контролем показателей агрегации клеток крови.

Показания к назначению антикоагулянтов: снижение эндогенного гепарина до 0,07-0,04 ед./мл и ниже, антитромбина III - до 85,0-60,0% и ниже, хронометрическая и структурная гиперкоагуляция (по данным тромбоэластограммы), повышение агрегации тромбоцитов, индуцированной АДФ, до 60% и выше, появление продуктов деградации фибрина/фибриногена, Д-димера, врожденные дефекты гемостаза. Предпочтение следует отдавать низкомолекулярным препаратам (фраксипарин, клексан). Гепарин можно применять в ингаляциях. Его не следует назначать при тромбоцитопении, выраженной гипертензии (артериальное давление 160/100 мм рт. ст. и выше), поскольку при этих условиях существует угроза кровоизлияния в мозг.

Важное место в комплексной терапии гестоза принадлежит *антиоксидантам и мембраностабилизаторам*, включающим полиненасыщенные жирные кислоты. При легком, среднетяжелом гестозе и нормальном состоянии плода назначают один из антиоксидантов: витамин Е (до 600 мг/сут в течение 3-4 нед), актовегин (600 мг/сут), глутаминовую кислоту (1,5 г/сут), аскорбиновую кислоту (0,3 мг/сут) с эссенциале-форте или липостабил. При легком гестозе назначают внутрь эссенциале-форте или липостабил (по 2 капсулы 3-4 раза в день), при среднетяжелом и тяжелом эти препараты вводят внутривенно (по 5-10 мл). При необходимости относительно быстро повысить содержание незаменимых жирных кислот в мембранах, в частности при гестозе средней тяжести, задержке роста плода до 32 нед беременности целесообразно использовать одновременно с антиоксидантами липофундин по 100 мл внутривенно 2-3 раза в неделю.

Комплексная терапия гестоза направлена также на нормализацию маточно-плацентарного кровообращения. Дополнительно с этой целью можно использовать в-миметики (гинипрал, бриканил в индивидуально переносимых дозах).

Если лечение эффективно, то его длительность определяется тяжестью гестоза, состоянием плода. При легком гестозе лечение в стационаре должно занимать не менее 2 нед, при среднетяжелом - 2-4 недели в зависимости от состояния плода. Беременную можно выписать из стационара с рекомендациями продолжить противорецидивную терапию (фитосборы, спазмолитики, дезагреганты, антиоксиданты, мембраностабилизаторы). Лечение экстрагенитальной патологии проводят по показаниям до родоразрешения. При тяжелом гестозе, несмотря на эффективность терапии, больную оставляют в стационаре до родоразрешения. При задержке роста плода тактика ведения определяется рядом факторов. Если рост плода соответствует гестационному сроку, нет хронической гипоксии, терапия дает эффект, то беременность можно пролонгировать до 36-38 нед. При сохранении признаков гестоза, отсутствии роста плода или при не купирующейся хронической гипоксии плода необходимо досрочное родоразрешение. Методом выбора в данной ситуации является кесарево сечение, особенно если срок беременности не превышает 35-36 нед.

Лечение тяжелого гестоза, преэклампсии и эклампсии следует проводить совместно с реаниматологами в отделении интенсивной терапии при мониторинге наблюдении за состоянием жизненно важных органов.

Лечение тяжелых форм гестоза часто приходится осуществлять при небольших сроках беременности (до 30-32 нед), когда родоразрешение сопряжено с рождением детей с очень низкой и экстремально низкой массой тела. Целью лечения в данной ситуации является пролонгирование беременности.

Лечение беременных с эклампсией.

Проводится с целью подготовки к оперативному родоразрешению путем кесарева сечения.

Принципы лечения беременных, родильниц и рожениц с тяжелыми формами гестоза следующие:

- 1) купирование и профилактика приступов эклампсии;
- 2) восстановление функции жизненно важных органов, в первую очередь сердечно-легочной, центральной нервной и выделительной систем.

В момент приступа *эклампсии* внутривенно вводят сульфат магния (4-6 г струйно), затем поддерживающую дозу - 2 г/ч. Одновременно смещают матку влево (валик под правую ягодицу), осуществляют давление на перстневидный хрящ, проводят оксигенацию кислородом. Если судорожный синдром купировать не удалось, то вводят дополнительно от 2 до 4 г магния сульфата в течение 3 минут, а также 20 мг диазепама внутривенно, а при отсутствии эффекта - общие анестетики, миорелаксанты с переводом больной на ИВЛ.

Перевод на ИВЛ осуществляется также при дыхательной недостаточности и отсутствии сознания пациентки. Родоразрешение осуществляется под общим обезболиванием.

Кроме того, показаниями к ИВЛ являются:

- осложнения гестоза (кровоизлияние в мозг, кровотечение, аспирация желудочным содержимым, отек легких);
- полиорганная недостаточность.

При нормальной функции дыхательной, сердечно-сосудистой систем после приступа эклампсии возможно родоразрешение под регионарным обезболиванием, которое при тяжелом гестозе является и методом лечения, способствуя, в частности, снижению артериального давления.

Гипотензивная и инфузионная терапия проводится по тем же принципам, что и при гестозе. При тяжелых формах гестоза инфузионная терапия должна быть контролируемой с учетом данных мониторинга центральной и периферической гемодинамики, диуреза, белка крови.

Преимущество отдается кристаллоидам, высокомолекулярным декстранам (инфукол), введение которых должно предупреждать тканевую гипергидратацию.

Лечение беременной при эклампсии должно быстро подготовить ее к оперативному родоразрешению. В последующем продолжается гипотензивная и инфузионная терапия, направленная на восстановление функций жизненно важных органов.

При неэффективности изложенной выше терапии показаны дискретный плазмаферез и ультрафильтрация плазмы.

Плазмаферез способствует купированию гемолиза, устранению ДВС-синдрома, ликвидации гипербилирубинемии.

Показания к ультрафильтрации: постэклампсическая кома; отек мозга; некупирующийся отек легких; анасарка.

Лечение беременных при HELLP-синдроме. В комплекс лечения входят:

- интенсивная предоперационная подготовка (инфузионно-трансфузионная терапия).
- срочное абдоминальное родоразрешение;
- заместительная, гепатопротекторная и иммунодепрессантная терапия;

- профилактика массивной кровопотери во время операции и в послеродовом периоде путем коррекции гемостаза;
- антибактериальная терапия.

У беременных и родильниц с HELLP-синдромом через каждые 6 ч определяют количество эритроцитов и тромбоцитов, содержание общего белка и билирубина, протромбиновый индекс, АЧТВ, время свертывания крови по Ли-Уайту, печеночные трансаминазы.

- Срочное абдоминальное родоразрешение проводится на фоне комплексной интенсивной терапии. Инфузионно-трансфузионная терапия дополняется назначением гепатопротекторов (10% раствор глюкозы в сочетании с аскорбиновой кислотой в дозе до 10 г/сут), заместительной терапией - свежезамороженная плазма не менее 20 мл/(кг сут), переливание тромбоконцентрата (не менее 2 доз) при уровне тромбоцитов 50×10^9 /л. При отсутствии тромбоконцентрата допустимо введение не менее 4 доз плазмы, обогащенной тромбоцитами.

С целью дополнительной коррекции нарушений гемокоагуляции в предоперационном периоде и интраоперационно внутривенно дробно вводят не менее 750 мг трансамина.

Показанием к досрочному родоразрешению является среднетяжелый гестоз при неэффективности лечения в течение 7 дней; тяжелый гестоз, преэклампсия при безуспешности интенсивной терапии в течение 2-6 ч; гестоз любой тяжести при задержке роста плода и неэффективности лечения; эклампсия и ее осложнения (коматозные состояния, анурия, HELLP-синдром, кровоизлияние в мозг, отслойка сетчатки и кровоизлияние в нее, амавроз и др.).

Способы родоразрешения. Ведение родов. Показания к кесареву сечению: тяжелые формы гестоза, включая преэклампсию при неэффективности терапии в течение 2-6 ч, эклампсия и ее осложнения, внутриутробная задержка роста и хроническая гипоксия плода. Кесарево сечение осуществляется под эндотрахеальным наркозом или при регионарной анестезии. Последний вид обезболивания более целесообразен.

Через естественные родовые пути родоразрешение проводится при наличии соответствующих условий (удовлетворительное состояние беременной, эффективное лечение, отсутствие внутриутробного страдания плода по данным УЗИ и кардиомониторного исследования).

При неподготовленных родовых путях и необходимости родоразрешения для улучшения функционального состояния матки и подготовки шейки матки к родам в цервикальный канал или в задний свод влагалища вводят простагландиновые гели или в шейечный канал ламинарии. При подготовленной шейке матки проводят родовозбуждение со вскрытием плодного пузыря и последующим введением утеротонических средств.

Во время родов осуществляют гипотензивную инфузионную терапию, адекватное обезболивание. Методом выбора при гестозах является эпидуральная анестезия. Родовозбуждение или активация родовой деятельности при ее слабости зависит от состояния беременной и плода. При удовлетворительном состоянии возможно введение утеротонических препаратов. При ухудшении состояния: гипертензия, появление мозговых и симптомов тошноты, рвоты, гипоксия плода) показано оперативное родоразрешение.

Во втором периоде родов продолжается регионарная анестезия, осуществляется перинеоили эпизиотомия. При невозможности проведения регионарной анестезии показана управляемая нормотония ганглиоблокаторами или наложение акушерских щипцов. На мертвом плоде выполняют перфорацию головки.

В третьем периоде родов у беременных с гестозом существует угроза кровотечения.

Комплексная терапия гестозов должна проводиться и в послеродовом периоде до стабилизации состояния родильницы.

Профилактика тяжелых форм гестозов. Профилактические мероприятия на доклиническом этапе показаны у пациенток с экстрагенитальной патологией (метаболический синдром, гипертония, патология почек, эндокринопатии, врожденные дефекты гемостаза, сочетанная экстрагенитальная патология) и у перенесших гестоз при предыдущих беременностях.

Профилактические мероприятия по предупреждению гестозов в группе риска начинают с 8-9 нед беременности с немедикаментозных мероприятий. Назначают "bed rest", диету, проводят лечение экстрагенитальной патологии (по показаниям). Энергетическая ценность рациона не более 3000 ккал, рекомендуются продукты молочно-растительного и животного происхождения. Блюда должны быть отварными и умеренно недосоленными. Исключают острую и жареную пищу, вызывающую жажду. Количество жидкости составляет 1300-1500 мл/сут. Беременные должны получать витамины в виде травяных витаминных сборов или в таблетированной форме, антиоксиданты.

С 12-13 нед в профилактический комплекс дополнительно вводят травы, обладающие седативными свойствами (валериана, пустырник), нормализующие сосудистый тонус (боярышник) и функцию почек (почечный чай, березовые почки, толокнянка, лист брусники, спорыш, кукурузные рыльца и т.д.), хофитол при заболеваниях печени. Для исключения дефицита калия, кальция, магния используют лекарственные средства (аспаркам, панангин, магне В₆), пищевые продукты (изюм, курага и др.).

Если имеются лабораторные данные об изменении гемостаза (гиперкоагуляция, признаки ДВС), применяют фраксипарин; при гиперкоагуляции в клеточном звене гемостаза, нарушении реологических свойств крови - дезагреганты (трентал, курантил).

Одновременно при активации уровня ПОЛ назначают антиоксиданты (витамин Е, токоферолы), мембраностабилизаторы (эссенциале-форте, липостабил, рутин) в течение 3-4 нед. При удовлетворительном состоянии беременных и нормальном росте плода, нормализации параметров гемостаза, уровня ПОЛ делают перерыв в приеме препаратов на 1-2 нед. В указанный период для стабилизации состояния возможно использование фитосборов с назначением дезагрегантов и мембраностабилизаторов под контролем лабораторных данных. Если, несмотря на проведение профилактических мероприятий, у беременной появляются ранние симптомы гестоза, ее госпитализируют. Фитосборы, дезагреганты и мембраностабилизаторы обязательно назначают после выписки из стационара в период ремиссии гестоза.

ГЛАВА 21. ЭКСТРАГЕНИТАЛЬНЫЕ И СОПУТСТВУЮЩИЕ ГИНЕКОЛОГИЧЕСКИЕ ЗАБОЛЕВАНИЯ ПРИ БЕРЕМЕННОСТИ

ЭКСТРАГЕНИТАЛЬНЫЕ ЗАБОЛЕВАНИЯ И БЕРЕМЕННОСТЬ

ЗАБОЛЕВАНИЯ СЕРДЕЧНО-СОСУДИСТОЙ СИСТЕМЫ

Патология сердечно-сосудистой системы занимает первое место среди экстрагениальных заболеваний у беременных. Наиболее значительными с точки зрения влияния на течение и тактику ведения беременности и родов являются пороки сердца (врожденные и приобретенные), гипертоническая болезнь, заболевания вен, тромбозы и тромбоземболии.

Заболевания сердечно-сосудистой системы могут клинически манифестировать во время беременности, что связано с физиологическими изменениями гемодинамики: включают снижение общего периферического сосудистого сопротивления, увеличение сердечного выброса на 40-50%, возрастание ОЦК на 40-60%, появление новой плацентарной системы кровообращения. При заболеваниях сердца и сосудов изменения сердечной деятельности, происходящие во время беременности, могут усугубить имеющиеся гемодинамические нарушения.

Пороки сердца. Врожденные и приобретенные ревматические пороки сердца встречаются у 4-9% беременных.

Врожденные пороки сердца. Частота врожденных пороков сердца у беременных составляет 3-5% всех пороков. Наиболее распространенными среди врожденных пороков сердца являются дефект межпредсердной перегородки, межжелудочковой перегородки, открытый артериальный проток (сейчас встречается редко благодаря хирургической коррекции в раннем возрасте), коарктация аорты, тетрада Фалло, аортальный стеноз, миксоматозная дегенерация клапанов сердца при синдроме Марфана (наследственная болезнь соединительной ткани), синдром Эйзенменгера. Течение беременности при врожденных пороках сердца зависит от выраженности сердечно-легочной недостаточности.

Дефект межпредсердной перегородки, межжелудочковой перегородки, открытый артериальный проток. При незначительных дефектах существенных изменений гемодинамики не происходит, при больших сброс крови слева направо приводит к гипертрофии левого желудочка вследствие его объемной перегрузки. Значительное увеличение легочного кровотока приводит к легочной гипертензии и гипертрофии правого желудочка. Указанные пороки сердца при отсутствии легочной гипертензии не осложняют течение беременности, а беременность отягощает течение заболевания сердца. При развитии необратимой легочной гипертензии (вследствие сброса крови слева направо) беременность противопоказана.

Коарктация аорты (врожденное сужение аорты в области перешейка, на границе дуги и нисходящего отдела). Беременность при коарктации аорты, как правило, протекает благоприятно. Вследствие препятствия кровотоку обычно во время беременности резко повышается систолическое АД и развивается гипертрофия левого желудочка, снижается кровообращение в нижней половине тела. При длительно существующей гипертрофии левого желудочка во время беременности может развиваться сердечная недостаточность, повышен риск расслаивания аорты. Из-за снижения плацентарного кровообращения возможна задержка роста плода.

Тетрада Фалло - порок сердца, включающий стеноз устья легочного ствола, гипертрофию правого желудочка, большой дефект межжелудочковой перегородки, декстропозицию аорты. Вследствие обструкции выносящего тракта правого желудочка

возникает сброс крови справа налево, и в большой круг кровообращения поступает кровь с низким содержанием кислорода, развивается гипертрофия правого желудочка.

Пациентки, которым проведена полная хирургическая коррекция данного порока, не входят в группу риска по осложнениям беременности и родов. После неполной хирургической коррекции отмечается высокий риск нарастания сердечной недостаточности даже при удовлетворительном состоянии вне беременности. Увеличенный сброс крови справа налево (через шунт) очень опасен в связи с риском тромбоэмболии сосудов головного мозга. Повышен риск невынашивания беременности.

Аортальный стеноз бывает врожденным и приобретенным. Врожденный аортальный стеноз чаще возникает при двустворчатом аортальном клапане. Если площадь отверстия аортального клапана менее 1 см², развивается обструкция выносящего тракта левого желудочка с последующей его гипертрофией. Ограничение сердечного выброса влечет за собой снижение коронарного кровотока и ишемию миокарда. Любая дополнительная нагрузка может вызвать стенокардию или развитие острой левожелудочковой недостаточности. Поскольку беременность значительно увеличивает нагрузку на сердце, при тяжелом аортальном стенозе прогноз неблагоприятный. Снижение общего периферического сосудистого сопротивления, обусловленное беременностью, в сочетании со сниженным сердечным выбросом приводит к нарушению коронарного кровотока, ишемии миокарда, артериальной гипотонии.

При тяжелом аортальном стенозе показано прерывание беременности, поскольку материнская смертность достигает 15%.

Синдром Марфана - наследственная болезнь соединительной ткани. Поражение сердечно-сосудистой системы проявляется миксоматозной дегенерацией митрального клапана (пролапс) и кистозным медионекрозом аорты. При пролапсе митрального клапана с умеренной регургитацией беременность протекает благоприятно, при выраженной регургитации в связи с увеличением ОЦК во время беременности повышается риск левожелудочковой недостаточности. Выраженная дилатация корня аорты (более 4 см) на фоне изменений структуры сосудистой стенки во время беременности может привести к разрыву аорты, что является основной причиной смерти беременных с синдромом Марфана.

Синдром Эйзенменгера - развитие необратимой легочной гипертензии вследствие сброса крови слева направо в результате сообщения между системной (большой круг) и легочной циркуляцией (малый), при этом причины этого порока - большие дефекты межжелудочковой и межпредсердной перегородок, большой диаметр открытого аортального протока, тетрада Фалло и др. Когда давление в легочной артерии превышает системное, направление сброса крови меняется (справа налево) и в большой круг начинает поступать бедная кислородом кровь. Нарастанию сброса крови справа налево способствуют и физиологические изменения во время беременности (снижение общего периферического сопротивления, повышение свертываемости крови).

Материнская смертность достигает 50%. Беременность противопоказана.

Влияние на плод у беременных с врожденными пороками сердца. Риск рождения ребенка с идентичным материнскому врожденным пороком сердца составляет 10-22%. Возможна задержка роста плода, перинатальная смертность высокая. Риск рождения ребенка с синдромом Марфана у матери с аналогичным заболеванием достигает 50%.

Приобретенные пороки сердца. Наиболее частой причиной приобретенных пороков сердца, которые встречаются у 7-8% беременных, является ревматизм. Как правило, поражается митральный клапан (митральный стеноз), реже аортальный.

Обострение ревматизма во время беременности возможно в сроки до 14 нед, 20-32 нед, а также в послеродовом периоде. Высокий риск обострения ревматизма во время

беременности имеют женщины, у которых последнее обострение заболевания отмечалось в предшествующие два года.

Митральный стеноз сопровождается затруднением оттока крови из левого предсердия, что приводит к его дилатации, а в дальнейшем - к развитию легочной гипертензии. При тяжелом митральном стенозе прогноз неблагоприятный, так как увеличение ЧСС и ОЦК при беременности значительно повышает нагрузку на сердце. Признаки сердечной недостаточности могут манифестировать с началом беременности. Нередко появляются мерцательная аритмия, венозный застой, отек легких. При дилатации левого предсердия в сочетании с мерцательной аритмией повышается риск тромбоэмболических осложнений, а материнская смертность достигает 17%.

Течение беременности при митральном стенозе зависит от степени сужения предсердно-желудочкового отверстия. При митральном стенозе I степени течение беременности, как правило, благоприятное. При выраженном митральном стенозе (II-III степень), когда диаметр предсердно-желудочкового отверстия 1,5 см или менее, беременность противопоказана.

Митральная недостаточность. Гемодинамические сдвиги при недостаточности митрального клапана обусловлены неполным смыканием его деформированных створок, в результате чего во время систолы желудочков наряду с током крови в аорту возникает обратный ток крови в левое предсердие. Это ведет к гипертрофии и дилатации левых отделов сердца.

Беременность и роды при легкой митральной недостаточности протекают, как правило, без существенных осложнений. При выраженной митральной недостаточности со значительной регургитацией крови и резким увеличением левого желудочка во время беременности возможно развитие острой левожелудочковой недостаточности.

При развитии сердечной недостаточности сохранение беременности нецелесообразно.

Комбинированный митральный порок сердца, аортальный стеноз, аортальная недостаточность. Беременность и роды при этих пороках допустимы лишь в отсутствие выраженных признаков гипертрофии левого желудочка и симптомов недостаточности кровообращения.

Ведение беременности и родов у пациенток с пороками сердца. При ряде врожденных (выраженный аортальный стеноз, стеноз легочной артерии, большой дефект межпредсердной перегородки, коарктация аорты при высоком АД) и приобретенных пороков сердца (митральный стеноз II-III степени, аортальный стеноз, аортальная недостаточность, комбинированный митральный порок сердца) беременность сопряжена с высоким риском для жизни и здоровья матери. У этих пациенток актуально планирование семьи. При настойчивом желании иметь ребенка в процессе подготовки к беременности с целью определения риска для здоровья и жизни матери требуется тщательное кардиологическое обследование. Уточняют характер и степень гемодинамических нарушений и возможности их коррекции.

Общие принципы ведения беременных с пороками сердца включают тщательное изучение анамнеза, физикальное, лабораторные и инструментальные исследования. Беременных с пороками сердца наблюдают акушер-гинеколог и кардиолог.

Прогноз течения беременности и родов зависит от формы порока сердца, выраженности сердечной недостаточности и легочной гипертензии.

При приобретенных пороках сердца необходимо принимать во внимание активность ревматического процесса. Риск для беременных с приобретенными пороками сердца отражен в классификации Л.В. Ваниной (1961):

I степень - беременность при пороке сердца без признаков сердечной недостаточности и обострения ревматического процесса;

II степень - беременность при пороке сердца с начальными признаками сердечной недостаточности, признаками активной фазы ревматизма;

III степень - беременность при декомпенсированном пороке сердца с преобладанием правожелудочковой недостаточности, в активной фазе ревматизма с мерцательной аритмией, легочной гипертензией;

IV степень - беременность при декомпенсированном пороке сердца с признаками левожелудочковой недостаточности, мерцательной аритмией и тромбоэмболическими проявлениями легочной гипертензии.

Пролонгирование беременности допустимо при I и II степенях риска, при III и IV беременность противопоказана.

При дородовом наблюдении за пациентками с врожденными и приобретенными пороками сердца физическая активность регламентируется индивидуально в зависимости от патологии сердца и выраженности сердечной недостаточности. Назначают диету с ограничением соли и жирной пищи, рекомендуют дробное питание. Кардиальная терапия, применяемая до беременности, может быть продолжена с исключением препаратов, которые неблагоприятно влияют на плод (см. главу "Влияние вредных факторов на организм матери и плода").

У таких беременных обязательно проводится профилактика инфекционного эндокардита при приобретенных пороках сердца; обязательно исследуют систему гемостаза и обеспечивают ее коррекцию для профилактики тромбгеморрагических осложнений. При ухудшении состояния, появлении признаков гемодинамической нестабильности показана немедленная госпитализация в любые сроки беременности.

У беременных с заболеваниями сердца роды лучше проводить с участием терапевта, кардиолога, анестезиолога либо в специализированном родильном доме, либо в акушерском стационаре многопрофильной больницы.

Метод и срок родоразрешения у пациенток с пороками сердца выбирают индивидуально. Показаниями к досрочному родоразрешению служат неэффективность от терапии сердечной недостаточности, стойкая легочная гипертензия, активный ревматизм. При отсутствии выраженной сердечной недостаточности роды проводят через естественные родовые пути; показания к кесареву сечению определяются акушерской ситуацией.

В родах следует избегать положения роженицы на спине, так как развитие синдрома сдавления нижней полой вены может усугубить сердечную недостаточность при пороке сердца. Для выявления ранних признаков декомпенсации проводят постоянный мониторинг гемодинамики в течение родов (при тяжелых степенях требуется катетеризация легочной артерии);

Очень важно адекватное обезболивание, так как боль и эмоциональное напряжение повышают нагрузку на сердце; в большинстве случаев является эпидуральная анестезия. При недостаточности кровообращения необходимо сокращение второго периода родов путем наложения акушерских щипцов или вакуум-экстрактора, так как длительные потуги приводят к повышению давления в правых отделах сердца и могут усугубить сердечную недостаточность. Во время родов продолжают кардиальную терапию.

В послеродовом периоде необходимо тщательное наблюдение за пациенткой, так как декомпенсация сердечной деятельности может развиваться в ближайшие сроки после родов.

Беременность и оперированное сердце. Успехи современной кардиохирургии привели к расширению контингента пациенток с пороками сердца, которым беременность в настоящее время не противопоказана. Наиболее частыми операциями на сердце являются митральная комиссуротомия и протезирование клапанов, которые следует производить до наступления беременности. Комиссуротомия иногда осуществляется во время беременности.

После успешной операции на сердце планирование беременности допустимо не ранее чем через год. Большой промежуток до наступления беременности нежелателен из-за угрозы развития рестеноза.

Беременных с протезированными клапанами госпитализируют три раза в течение беременности в специализированное кардиоакушерское отделение: до 12 нед - для оценки состояния гемодинамики матери, подбора терапии, включающей антикоагулянты; в 26-28 нед - с целью коррекции терапии у матери и оценки динамики роста плода; на 36-й неделе - для подготовки к родам и выбора метода родоразрешения.

Роды проводят осторожно, через естественные родовые пути без наложения акушерских щипцов. Абдоминальное родоразрешение показано только при появлении симптомов сердечной недостаточности и по акушерским показаниям.

Гипертоническая болезнь наблюдается у 4-5% беременных и проявляется теми же клиническими симптомами, что и у небеременных. Диагноз гипертонической болезни устанавливают на основании анамнеза, т.е. с учетом артериальной гипертензии до беременности. О гипертонической болезни может также свидетельствовать впервые проявившаяся в I триместре беременности артериальная гипертензия (у здоровых пациенток в первой половине беременности АД несколько снижается) (см. главу 4 "Изменения в организме женщины во время беременности").

Ведение беременности и родов у пациенток с гипертонической болезнью зависит от тяжести заболевания и ранней диагностики возможных осложнений.

При тяжелых формах гипертонической болезни (АД 200/115 мм рт. ст. и выше с поражением сердца, мозга, сетчатки, почек и др.), что соответствует III стадии гипертонической болезни, беременность противопоказана.

Наиболее частыми осложнениями беременности у пациенток с гипертонической болезнью являются гестоз (10-40%), отслойка плаценты, которая происходит в 2-3 чаще, чем при нормальном АД. При гипертонической болезни ухудшается маточно-плацентарный кровоток, поэтому возможны плацентарная недостаточность и задержка роста плода. При развитии гестоза на фоне гипертонической болезни риск задержки роста плода и хронической гипоксии плода возрастает до 30-40%.

Отрицательное влияние беременности на течение гипертонической болезни может проявиться энцефалопатией, нарушением мозгового кровообращения.

Беременные с гипертонической болезнью нуждаются в тщательном и регулярном наблюдении совместно акушером и терапевтом.

Первая госпитализация беременной со среднетяжелой и тяжелой гипертонической болезнью необходима до 12 нед для решения вопроса о возможности пролонгирования беременности. Вторая госпитализация проводится в 28-32 нед (период наибольшей нагрузки на сердечно-сосудистую систему), третья госпитализация (в 37-38 нед) осуществляется с целью подготовки пациентки к родам и решения вопроса о методе родоразрешения. Присоединение гестоза становится показанием для немедленной госпитализации и нередко - досрочного родоразрешения.

Лечение гипертонической болезни у беременных проводят по тем же принципам, что и у небеременных (гипотензивные препараты, в том числе антагонисты ионов

кальция, стимуляторы адренергических рецепторов, вазодилататоры, калий сберегающие диуретики, спазмолитики). Одновременно обеспечивают профилактику плацентарной недостаточности.

Родоразрешение пациенток с гипертонической болезнью чаще проводят через естественные родовые пути при адекватном обезболивании (эпидуральная анестезия) и гипотензивной терапии. Второй период родов, в зависимости от состояния роженицы и плода, следует сокращать путем проведения эпизиотомии или наложения акушерских щипцов. В третьем периоде родов профилактика кровотечения осуществляется с помощью окситоцина (метилэргометрин противопоказан в связи с вазопрессорным эффектом!).

Показаниями к кесареву сечению при гипертонической болезни являются неэффективность проводимой терапии, а также состояния, угрожающие жизни и здоровью матери (отслойка сетчатки, расстройство мозгового кровообращения и др.).

Варикозная болезнь встречается у 20-40% беременных. Высокая частота этого заболевания во время беременности во многом обусловлена повышением уровня прогестерона, который, помимо расслабляющего действия на сосудистую стенку с развитием относительной клапанной недостаточности вен, угнетает выработку окситоцина, тонизирующего гладкую мускулатуру. Развитию варикозной болезни во время беременности способствует также увеличение ОЦК.

Клинические проявления заболеваний вен зависят от локализации поражения, формы и стадии. Возможно варикозное расширение вен нижних конечностей, наружных и внутренних половых органов, прямой кишки, кожи живота, молочных желез и ягодиц. Возникшая в начале беременности варикозная болезнь прогрессирует, а с окончанием беременности эти симптомы, как правило, ослабевают.

В результате варикозной болезни возникают телеангиэктазии на коже лица, шеи, верхней половины тела, рук; после родов они постепенно исчезают. Расширение мелких подкожных вен нижних конечностей в виде "сеточки" может сохраняться после родов.

К варикозному расширению геморроидальных вен предрасполагает склонность к запорам и повышенное давление в ректальных венах из-за их сдавления увеличенной маткой. Возникновение этого осложнения в послеродовом периоде связано также с потугами во втором периоде родов.

Диагностика и лечение варикозной болезни у беременных практически не отличаются от таковых у небеременных.

Лечение варикозной болезни нижних конечностей заключается в эластической компрессии (эластичные чулки, колготки), которая способствует сдавлению подкожных вен, уменьшению застойных явлений и ускорению кровотока. Можно использовать ангиопротекторы: эскузан в таблетках, детралекс, гинкор форте и др.

Инъекционно-склерозирующую терапию во время беременности, как правило, не применяют.

Тромбозы, тромбоэмболии. Распространенность тромбоза и тромбоэмболий составляет 3-12 на 1000 беременных, что в 6 раз больше, чем у небеременных. После родов частота тромбозов и тромбоэмболий достигает 30 на 1000 родильниц.

Условия для тромбообразования создаются из-за замедления кровотока при варикозной болезни в сочетании с повреждением стенки сосудов. Тромбообразованию дополнительно способствует нарушение свертывающей системы крови, а именно - снижение фибринолитической активности. Таким образом, во время беременности и в послеродовом периоде имеются основные патофизиологические факторы,

предрасполагающие к тромбозам, - триада Вирхова: травма внутренней стенки вен; замедление тока венозной крови; повышение свертываемости крови.

При осложненном течении беременности, родов и послеродового периода выраженность триады Вирхова возрастает, обуславливая более высокий риск тромбозов и тромбоэмболий. Группу риска составляют беременные и родильницы с экстрагенитальной патологией (ревматические пороки сердца, оперированное сердце, искусственные клапаны сердца, заболевания почек, гипертоническая болезнь), а также беременные с гестозом и родильницы с послеродовыми гнойно-септическими заболеваниями.

Важнейшая роль в возникновении тромбозов и тромбоэмболий принадлежит приобретенным и генетически обусловленным тромбофилиям, к которым относятся антифосфолипидный синдром, генетические мутации факторов свертывания или генетически обусловленные дефициты ингибиторов свертывания: мутация факторов V Leiden, мутация протромбина, дефициты антитромбина III, протеина C, S и др.

Риск тромботических осложнений связан также с методом родоразрешения: частота таких осложнений после родов через естественные родовые пути составляет 0,08-1,2%, после кесарева сечения - 2,2-3,0%. К дополнительным факторам риска возникновения тромбозов относятся: возраст беременной старше 35 лет, высокий паритет, ожирение, длительная иммобилизация при длительном токолизе или переломах нижних конечностей, тромбоз глубоких вен или тромбоэмболия в анамнезе, подавление лактации с применением эстрогенов.

Тромбофлебит (тромбоз) поверхностных вен клинически проявляется гиперемией кожи, уплотнением и болезненностью по ходу вены, локальной гипертермией.

Диагноз можно уточнить при УЗИ сосудов нижних конечностей (ангиосканирование, доплерография).

Тактика лечения тромбофлебита определяется совместно с хирургом и зависит от локализации тромбоза. При развитии тромботического процесса на голени и нижней трети бедра применяют консервативную терапию: холод в течение первых трех дней, мазевые аппликации (троксевазин, бутадион, гепарин), эластическую компрессию, возвышенное положение нижних конечностей. Общая терапия включает противовоспалительные и дезагрегантные средства, препараты, улучшающие микроциркуляцию, и венотоники (бутадион, теоникол, трентал, курантил, ацетилсалициловая кислота, троксевазин, эскузан). Антикоагулянты во время беременности назначают при патологической гиперкоагуляции, а также при тромбоэмболических осложнениях в анамнезе.

В случае восходящего тромбофлебита большой подкожной вены из-за опасности тромбоэмболии производят ее перевязку в области сафенофemorального соустья (операция Троянова-Тренделенбурга).

Во время родов ноги бинтуют эластичными бинтами для уменьшения венозного застоя и предупреждения рефлюкса крови во время потуг. В послеродовом периоде продолжается эластическая компрессия нижних конечностей. Рекомендуют раннее вставание, лечебную физкультуру, наблюдение хирургом.

Тромбоз глубоких вен. Клинические проявления включают отек пораженной ноги, местное повышение температуры и болезненность голени при пальпации. Симптомы тромбоза глубоких вен неспецифичны, поэтому диагноз устанавливается совместно с хирургом с помощью дополнительных методов исследования УЗИ с доплерографией).

Лечение тромбоза глубоких вен проводит хирург, оно состоит в комплексной антитромботической терапии (прямые антикоагулянты, введение которых прекращают за 6 ч до планируемых родов, дезагреганты, вазопротекторы, неспецифические противовоспалительные средства) с обязательной эластической компрессией.

Обнаружение флотирующего тромба магистральной вены свидетельствует о потенциальном источнике тромбоэмболии и требует хирургической коррекции: установления кава-фильтра или пликация нижней полой вены (прошивание специальными скобками) независимо от срока беременности. Если в I триместре у пациентки было рентгенологическое обследование (ангиография), беременность следует прервать после имплантации кава-фильтра.

Тактика родоразрешения у пациенток с тромбозом глубоких вен зависит от характера тромбоза. Если тромбоз неэмболоопасный, то метод родоразрешения определяется только акушерской ситуацией, предпочтительно через естественные родовые пути. Введение низкомолекулярного гепарина возобновляют через 6 часов после родов.

При эмболоопасном (флотирующем) тромбе родоразрешение через естественные родовые пути возможно лишь после имплантации кава-фильтра. Без кава-фильтра пациентку родоразрешают путем кесарева сечения при одновременной пликации нижней полой вены механическим швом.

Тромбоэмболия легочных артерий (ТЭЛА). Основная причина - тромбоз глубоких вен нижних конечностей, клапанные пороки сердца, протезированные клапаны сердца. Реже наблюдаются жировая, воздушная эмболия и эмболия околоплодными водами.

При массивной тромбоэмболии развивается синдром острой сердечно-легочной недостаточности с болями в груди и внезапной потерей сознания. В менее тяжелых случаях (эмболия сегментарных артерий) отмечаются неспецифические симптомы: загрудинная боль, кашель, тахипноэ.

Обследование пациенток с подозрением на ТЭЛА включает в себя электрокардиографию; обзорную рентгенографию грудной клетки для исключения пневмонии, эмфиземы; вентиляционно-перфузионную сцинтиграфию легких. При ТЭЛА нормальная вентиляция сопровождается снижением перфузии в одном или нескольких сегментах легкого. Исследование газов артериальной крови позволяет выявить типичный признак ТЭЛА - гипоксемию без гиперкапнии.

В тяжелых случаях еще до подтверждения диагноза сначала проводят сердечно-легочную реанимацию и только потом начинают обследование.

При подозрении на ТЭЛА лечение артериальной гипотонии предлагает использование инфузионной терапии, вазопрессорных препаратов. При гипоксемии показана оксигенотерапия. С целью снижения риска повторной эмболии используют гепарин.

Лечение беременных с ТЭЛА проводится сосудистыми хирургами. В тяжелых случаях показаны эмболэктомия из легочных артерий, тромболитическая и комплексная антитромботическая терапия.

При возникновении ТЭЛА в I триместре после лечения беременность следует прервать. Если ТЭЛА развивается во II-III триместрах, вопрос о сохранении беременности решается индивидуально в зависимости от состояния пациентки и жизнеспособности плода. При неэффективности лечения ТЭЛА беременную следует родоразрешить путем кесарева сечения.

При успешном лечении ТЭЛА у женщин с установленным ранее кава-фильтром роды можно вести через естественные родовые пути.

В послеродовом периоде продолжают гепаринотерапию с постепенным переходом на антикоагулянты непрямого действия. После выписки из акушерского стационара лечение должно проводиться под контролем хирурга и кардиолога.

ЗАБОЛЕВАНИЯ ОРГАНОВ ДЫХАНИЯ

Бронхиальная астма, преимущественно инфекционно-аллергическая, встречается у беременных с частотой 0,4-1,3%. Бронхиальная астма может впервые возникнуть во время беременности. Беременность может оказывать как благоприятное, так и неблагоприятное влияние на течение бронхиальной астмы; у 50% больных беременность не ухудшает состояния.

Беременность у больных бронхиальной астмой нередко осложняется гестозом, невынашиванием, задержкой роста плода. Перинатальная смертность у таких больных превышает этот показатель в популяции в два раза, но при эффективном и своевременном лечении перинатальные исходы, как правило, благоприятные.

Ведение беременности и родов. Беременные с бронхиальной астмой должны наблюдаться акушером-гинекологом совместно с терапевтом, вместе с которым определяют возможность сохранения беременности.

Бронхиальная астма, как правило, не является противопоказанием к беременности. Прерывание беременности на ранних сроках или досрочное родоразрешение проводится у женщин с тяжелой легочно-сердечной недостаточностью.

У беременной с бронхиальной астмой важно установить частоту и тяжесть приступов, получить сведения о проводимой терапии. При обследовании определяют ЧСС, частоту дыхания, проводят аускультацию легких, по показаниям (после недавнего обострения или во время обострения) исследуют функцию внешнего дыхания. Для диагностики дыхательной недостаточности исследуют КОС артериальной крови (низкий рН и высокое рСО₂ - признаки дыхательной недостаточности). Если беременной показана рентгенография грудной клетки, то ее проводят с обязательным экранированием живота.

Больные бронхиальной астмой могут рожать через естественные родовые пути, кесарево сечение выполняют по акушерским показаниям. При оперативном родоразрешении отдается предпочтение регионарной анестезии.

Лечение беременной с бронхиальной астмой проводят с учетом ее соматического состояния и срока беременности. При выборе лекарственной терапии следует исключать препараты, оказывающие неблагоприятное влияние на плод. Отрицательный эффект лекарственных средств не должен превышать риск осложнений у матери и плода без лечения.

Лечение бронхиальной астмы заключается, прежде всего, в предотвращении и купировании приступов удушья. При легких формах заболевания достаточно применения бронхолитических препаратов внутрь и в виде ингаляций (алупент, сальбутамол, эуфиллин).

При более тяжелых приступах удушья лечение проводят в стационаре с применением инфузионной терапии (эуфиллин, эфедрин), кортико-стероидов. Бронходилататоры и кортикостероиды не влияют на частоту врожденных аномалий плода и исход беременности, но при лечении гормональными препаратами необходимо проводить тщательный контроль АД. При явлениях сердечной недостаточности добавляют коргликон, при сопутствующих заболеваниях (бронхит, пневмония) назначают антибиотики (ампициллин, эритромицин).

Если купировать приступ не удастся, дальнейшее лечение проводят в отделении реанимации, где возможно проведение ИВЛ.

Во время родов прием бронходилататоров продолжают, хотя приступы бронхиальной астмы в родах возникают редко. Роженицам, принимающим кортикостероиды, увеличивают их дозу. Для стимуляции родовой деятельности нельзя

использовать простагландины, так как они могут способствовать возникновению астматических приступов.

Пневмонии. Заболеваемость пневмонией среди беременных составляет 0,12%, чаще пневмония наблюдается во II и III триместрах. Наиболее частым возбудителем пневмонии является *Streptococcus pneumoniae*, реже - *Mycoplasma pneumoniae*, хламидии, риккетсии, вирусы. Развитию пневмонии способствуют бронхиальная астма, болезни сердца, анемия.

Высокое стояние диафрагмы, ограничивающее экскурсию легких, дополнительная нагрузка на сердечно-сосудистую систему при беременности приводят к более тяжелому течению пневмонии.

Ведение беременности и родов. Как правило, пневмония не является противопоказанием к пролонгированию беременности. Риск неблагоприятных исходов для матери и плода обусловлен осложнениями пневмонии.

У беременных, перенесших пневмонию с полным разрешением патологического процесса, роды протекают без особенностей. При тяжелой пневмонии, развившейся незадолго до родов, целесообразно отсрочить родовую деятельность с использованием β -миметиков, так как родовой акт может ухудшить состояние пациентки.

Клиническая картина пневмонии у беременных не отличается от таковой у небеременных. Рентгенографию грудной клетки у беременных проводят по строгим показаниям (при неясности диагноза). Следует помнить о необходимости экранирования живота.

Лечение. Беременную с пневмонией госпитализируют в терапевтический стационар. При выборе антибиотиков до определения чувствительности микрофлоры предпочтение отдают полусинтетическим пенициллинам и цефалоспорином, а также макролидам (эритромицин, ровамицин, азитромицин).

При сопутствующем бронхообструктивном синдроме назначают бронхолитики, муколитики.

Туберкулез. В последние годы заболеваемость туберкулезом легких женщин фертильного возраста повысилась.

Течение и ведение беременности. В настоящее время с применением антибактериальных препаратов значительно расширились возможности пролонгирования беременности у больных туберкулезом. Женщины, больные туберкулезом органов дыхания, должны наблюдаться с ранних сроков беременности совместно акушером-гинекологом и фтизиатром, их госпитализируют при возникновении осложнений беременности.

Беременность не усугубляет течение заболевания, туберкулез во время беременности хорошо поддается лечению.

Беременность у женщин с туберкулезом легких, особенно при активной его форме, как правило, бывает осложнена: у них повышена частота анемии, токсикоза первой половины беременности, невынашивания, задержки роста плода. Внутриутробное заражение плода наблюдается редко. Врожденный туберкулез наблюдается, как правило, у новорожденных, матери которых заболели впервые во время беременности и не получали противотуберкулезную химиотерапию.

В настоящее время клиническая картина обострений и вновь возникших очагов туберкулеза на фоне беременности более стертая. Она может маскироваться респираторными заболеваниями. Для выявления туберкулеза во время беременности обязательно проводят обследование женщин групп риска (туберкулез в семье или в анамнезе, слабость, потливость, субфебрилитет, кашель). Проводится проба Манту с

оценкой кожной реакции через 48 и 72 ч. Положительный результат не означает активного процесса, но свидетельствует о необходимости дальнейшего обследования.

При подозрении на активный туберкулез органов дыхания показано рентгенологическое обследование, независимо от срока беременности с соблюдением мер предосторожности (экранирование живота).

Лечение. При активном туберкулезе беременным назначают изониазид и рифампицин в обычных дозах в течение всей беременности и периода лактации. Данных о тератогенности указанных препаратов нет. Стрептомицин беременным противопоказан из-за риска поражения VIII пары черепных нервов плода.

Если вираж туберкулиновой пробы произошел недавно и изменений на рентгенограмме нет, со II триместра беременности проводят профилактическую терапию изониазидом. Если туберкулиновые пробы долго остаются положительными, лечение продолжается после родов.

Влияние на новорожденного. У новорожденных при туберкулезе у матерей наблюдаются нарушения адаптации: изменения ЦНС, синдром дыхательных расстройств, большая первоначальная потеря массы тела и её позднее восстановление, конъюгационная гипербилирубинемия, геморрагический и отечный синдром.

При заболевании матери активным туберкулезом новорожденных следует изолировать сразу после первичной обработки. Грудное вскармливание разрешается всем родильницам с неактивным туберкулезом. Новорожденным от матерей с туберкулезом делают прививку вакциной БЦЖ по общепринятой инструкции.

ЗАБОЛЕВАНИЯ ПОЧЕК И МОЧЕВЫХ ПУТЕЙ

Пиелонефрит. Во время беременности возможно обострение хронического пиелонефрита или развитие заболевания впервые. Пиелонефрит, возникший впервые во время беременности, родов или в раннем послеродовом периоде, носит название гестационного пиелонефрита, его частота составляет 6-12%. Наиболее часто пиелонефрит развивается у беременных (48%), реже у родильниц (35%) и рожениц (17%).

Возбудителями пиелонефрита чаще являются представители кишечной группы (кишечная палочка, протей, клебсиелла, стрептококки), дрожжеподобные грибы рода *Candida*, анаэробы, простейшие (трихомонады). При остром пиелонефрите преобладает моноинфекция, при длительном течении, как правило, микст-инфекция.

К пиелонефриту предрасполагают физиологические изменения почек и мочевых путей во время беременности: гипотония мочеточника, расширение чашечно-лоханочной системы, нарушение гемодинамики в почках и лоханках, сдавление мочеточников (в большей мере правого) увеличенной маткой, мочекаменная болезнь, пороки развития почек и мочевых путей. Результатом становятся стаз мочи и возникновение рефлюкса (пузырно-мочеточниковый, мочеточниково-лоханочный). Пиелонефриту во время беременности может предшествовать бессимптомная бактериурия, которая выявляется у 2-10% беременных. О бессимптомной бактериурии говорят при росте более 100 000 колоний после посева 1 мл мочи. Антибактериальная терапия бессимптомной бактериурии у беременных значительно снижает вероятность возникновения пиелонефрита.

Пиелонефрит чаще наблюдается в сроки беременности 12-15 нед (гипотония мочеточника из-за резкого повышения уровня прогестерона); 23-28 нед (максимальный выброс кортикостероидов); в 32-34 нед (мочеточниково-лоханочный рефлюкс из-за сдавления мочеточников); в 39-40 нед (пузырно-мочеточниковый рефлюкс из-за прижатия головки ко входу в малый таз). Пиелонефрит может проявиться в послеродовом периоде.

Клиника пиелонефрита у беременных не отличается от таковой у небеременных, заболевание может протекать как в острой, так и в хронической форме. Для диагностики пиелонефрита во время беременности используют стандартные методы исследования (общий анализ мочи, анализ мочи по Нечипоренко, по Зимницкому, посев мочи, УЗИ).

Наиболее частыми осложнениями беременности у пациенток с пиелонефритом являются невынашивание беременности, внутриутробная гипоксия, задержка роста плода, его внутриутробное инфицирование, гестоз.

Лечение острого пиелонефрита у беременных, которое проводится в условиях стационара совместно с терапевтом и урологом, направлено в первую очередь на восстановление нарушенного пассажа мочи. Улучшению оттока мочи способствуют коленно-локтевое положение по 5-10 мин несколько раз в день, сон на "здоровом" боку, спазмолитики. Контроль степени расширения почечных лоханок осуществляют при УЗИ, что позволяет оценить степень расширения почечных лоханок.

Антибактериальную терапию проводят с учетом чувствительности микробной флоры и срока беременности. В I триместре допустимо применение препаратов пенициллинового ряда (ампициллин, карбенициллин, пенициллин, ампиокс). После 15 нед беременности возможности антибактериальной терапии значительно шире: цефалоспорины, аминогликозиды, макролиды, нитрофураны, производные 8-оксихинолонов. В послеродовом периоде лечение проводится теми же препаратами, за исключением эритромицина, так как он выделяется с грудным молоком.

Наряду с антибактериальными препаратами широко используют фитотерапию: фитолизин, толокнянку, брусничный лист, листья березы, плоды шиповника, кукурузные рыльца, плоды черемухи, ягоды земляники, рябины, семена тыквы, клюквенный морс. Показано обильное питье.

При тяжелых состояниях широко применяют инфузионную терапию (кристаллоиды) под контролем диуреза. Длительность лечения должна быть не менее 2-3 нед.

Показаниями к прерыванию беременности являются сочетание пиелонефрита с тяжелым гестозом, неэффективность проводимого лечения, острая почечная недостаточность. У пациенток с пиелонефритом роды проводят через естественные родовые пути, кесарево сечение выполняют строго по акушерским показаниям.

Мочекаменная болезнь во время беременности встречается редко - в 0,1% случаев. Неосложненная мочекаменная болезнь не влияет на течение беременности и на плод. Осложненный уролитиаз (частые тяжелые приступы почечной колики, пиелонефрит) может стать причиной осложнений беременности (невынашивание, гестоз).

Течение и ведение беременности. Мочекаменная болезнь не является показанием к прерыванию беременности.

Беременные, страдающие мочекаменной болезнью, наблюдаются в женской консультации акушером, терапевтом и при необходимости консультируются урологом. Показаниями к госпитализации независимо от срока беременности являются приступы почечной колики, присоединение пиелонефрита, гестоза.

Клинические признаки мочекаменной болезни во время беременности становятся более выраженными, что связано с появлением условий, благоприятствующих миграции камня (расширение и гипотония лоханок, мочеточников, мочевого пузыря), и с частым присоединением инфекции (пиелонефрит, цистит).

При мочекаменной болезни во время беременности часто возникают приступы почечной колики и гематурия, но их выраженность у беременных меньше (макрогематурии почти не бывает). В связи с гестационными изменениями (расширение

мочеточников и гиперплазия их мышечного слоя) часто происходит спонтанное и практически безболезненное отхождение камней. После 34 нед беременности выделение камней наблюдается реже вследствие сдавления мочеточников увеличенной маткой.

Уролитиаз способствует возникновению пиелонефрита, который наблюдается у 80% беременных с мочекаменной болезнью. Такой пиелонефрит может проявляться уже в I триместре беременности; некалькулезный пиелонефрит развивается со II триместра.

Диагноз мочекаменной болезни во время беременности устанавливают на основании данных анамнеза, клинической картины во время приступа болей, анализа мочи и УЗИ почек. Диагноз подтверждают с помощью экскреторной урографии.

Лечение. Большое значение для беременных с мочекаменной болезнью имеет диета, которая зависит от вида нарушения минерального обмена.

При мочекишлом диатезе (выделение уратов с мочой) требуется диета с ограничением пуринов, которые содержатся в мясе. Рекомендуется молочно-растительная пища с исключением бобовых, щавеля, орехов, нельзя употреблять какао, шоколад, черный чай. Обильное питье понижает концентрацию уратов в моче.

При фосфорнокислом диатезе (появление в моче солей кальция) из пищевого рациона исключают кальцийсодержащие продукты: яйца и молочные изделия, ограничивают потребление картофеля, зеленых овощей, бобовых. Рекомендуют мясо, крупяные изделия, фрукты и продукты, содержащие витамин А (печень, сливочное масло, морковь, рыбий жир). Питье ограничивают.

При щавелевокислом диатезе рацион не должен содержать продуктов, способствующих образованию оксалатов. Исключаются молоко, яйца, бобовые, орехи, щавель, черный чай; не рекомендуются мясные бульоны, жирное мясо, помидоры, картофель, какао, а также обильное питье.

Лечение мочекаменной болезни во время беременности, как правило, консервативное. Приступ почечной колики купируют спазмолитическими препаратами и анальгетиками.

Горячие ванны и грелки, применяемые при колике в общемедицинской практике, беременным противопоказаны.

При неэффективности лекарственной терапии может возникнуть необходимость длительной (иногда до родов) катетеризации мочеточника.

Оперативное вмешательство (удаление камня или даже нефрэктомия), независимо от срока беременности, показано при анурии, вызванной закупоркой мочеточника камнем; при септическом состоянии, обусловленном калькулезным пиелонефритом, пионефрозе; часто повторяющихся приступах почечной колики без тенденции к самопроизвольному отхождению камней. На поздних сроках беременности оперативное лечение уролитиаза проводят после родоразрешения.

Роды у больных уролитиазом обычно протекают без осложнений. Приступы почечной колики в родах возникают редко и хорошо купируются спазмолитическими препаратами.

Хронический гломерулонефрит. Частота хронического гломерулонефрита - наиболее опасного заболевания почек - во время беременности составляет 0,1-0,2%. Острый гломерулонефрит во время беременности практически не наблюдается.

Беременные с гломерулонефритом относятся к группе пациентов высокого риска. Частыми осложнениями являются почечная недостаточность, энцефалопатия, отек легких, гестоз (до 40%), невынашивание беременности, внутриутробная гипоксия, антенатальная гибель плода, преждевременная отслойка нормально расположенной плаценты, задержка

роста плода. Прогноз для плода особенно неблагоприятен при развитии нефротического синдрома с выраженной гипопроотеинемией на ранних сроках беременности.

Пролонгирование беременности не рекомендуется при гипертонической и смешанной формах гломерулонефрита, а также при наличии азатемии и почечной недостаточности, независимо от формы заболевания.

Течение и ведение беременности. Беременные с хроническим гломерулонефритом должны находиться под наблюдением нефролога и акушера-гинеколога. Для обследования и лечения необходимы неоднократные госпитализации. При первой госпитализации (не позднее 8-10 нед) определяют возможность пролонгирования беременности. Прерывание беременности показано при гипертонической и смешанной формах гломерулонефрита, а также при азатемии (более 2 мг %) и почечной недостаточности независимо от формы заболевания.

Повторные госпитализации требуются при обострении заболевания, присоединении гестоза и в 37 нед беременности с целью подготовки к родам и выбора метода родоразрешения.

Клиническая картина хронического гломерулонефрита у беременных определяется его формой: гипертонической (7%), нефротической (5%), смешанной (25%) и латентной, которая наиболее часто встречается у беременных с гломерулонефритом (63%).

Латентной форме гломерулонефрита присущ только мало выраженный непостоянный мочевого синдром: микропротеинурия, микрогематурия, единичные цилиндры в осадке мочи. Экстраренальных симптомов (гипертензия, отеки и пр.), как правило, не наблюдается.

Для диагностики гломерулонефрита у беременных используются те же методы, что и у небеременных.

Лечение гломерулонефрита цитостатиками и иммунодепрессантами во время беременности противопоказано, с иммуносупрессивной целью применяют кортикостероиды. Назначают соответствующую диету, проводят комплексную симптоматическую терапию: мочегонные, гипотензивные, десенсибилизирующие препараты. Инфузии белковых препаратов проводят для коррекции гипопроотеинемии.

Роды у больных с гломерулонефритом проводят через естественные родовые пути. Тяжелое течение заболевания и присоединившиеся осложнения являются показаниями к досрочному родоразрешению. Кесарево сечение проводят по акушерским показаниям.

ЗАБОЛЕВАНИЯ ОРГАНОВ ПИЩЕВАРИТЕЛЬНОЙ СИСТЕМЫ

Острый аппендицит. Частота острого аппендицита во время беременности составляет 0,125-0,05%. В 75% наблюдений заболевание возникает в первой половине беременности, когда преобладает катаральная форма аппендицита. Деструктивные формы (флегмонозный, гангренозный, перфоративный аппендицит) чаще наблюдаются в III триместре беременности и после родов.

Развитию аппендицита при беременности способствует смещение слепой кишки с червеобразным отростком в результате роста матки, что приводит к его перегибу и растяжению, ухудшению кровоснабжения, нарушению опорожнения. Этому способствует и склонность к запорам, следствием чего становятся застой кишечного содержимого и повышение вирулентности кишечной микрофлоры.

Как неосложненный, так и осложненный аппендицит не является показанием к прерыванию беременности независимо от срока.

Острый аппендицит (как и аппендэктомия) может быть причиной осложнений беременности - самопроизвольного выкидыша, преждевременных родов.

Клиническая картина и диагностика. Клиническая картина острого аппендицита зависит от срока беременности.

Проявления заболевания в I триместре не отличаются от таковых у небеременных, но, диагностика может быть затруднена. Симптомы острого аппендицита - тошнота, рвота, боли внизу живота могут быть признаками раннего токсикоза и угрозы выкидыша. С большей вероятностью на аппендицит указывают повышение температуры тела, обложенный белым налетом язык, локальная болезненность при пальпации в правой подвздошной области. Важное диагностическое значение имеют также положительные симптомы Ровзинга (появление боли в правой подвздошной области при прижатии сигмовидной кишки и толчкообразных движениях в левой подвздошной области), Ситковского (усиление болей справа при положении на левом боку), симптомы раздражения брюшины (симптом Щеткина-Блюмберга). Беременным свойствен лейкоцитоз, поэтому однократное определение числа лейкоцитов в крови имеет относительное значение в диагностике аппендицита. Динамическая лейкограмма способствует уточнению диагноза.

Менее выражена клиническая картина острого аппендицита во II и III триместрах в связи с атипичным расположением червеобразного отростка. После 20 нед беременности слепая кишка с червеобразным отростком смещается вверх и кзади растущей маткой, а в конце беременности аппендикс может быть ближе к правой почке и желчному пузырю. Со второй половины беременности болевые ощущения менее выражены, отсутствует напряжение прямых мышц живота в ответ на пальпацию, слабо выражены симптомы раздражения брюшины, что связано с растяжением передней брюшной стенки у беременной; может отсутствовать выраженный лейкоцитоз. Установлению правильного диагноза способствует выявление у беременной положительных симптомов Образцова (болезненное напряжение мышц правой подвздошной области при опускании поднятой правой ноги), Ситковского и Бартомье-Михельсона (при положении на левом боку пальпация правой подвздошной области сопровождается выраженной болезненностью).

Дифференциальную диагностику острого аппендицита в I триместре необходимо проводить с прерывающейся правосторонней внематочной беременностью, разрывом кисты желтого тела, перекрутом ножки яичникового образования, пиелонефритом, почечной коликой. Во второй половине беременности, когда аппендикс расположен высоко, аппендицит особенно трудно отличить от правостороннего пиелонефрита и холецистита.

Исключению патологии придатков матки способствуют анамнез и данные УЗИ. Диагноз почечной колики может быть подтвержден при выявлении камня в мочевых путях (УЗИ, хромоцистоскопия).

Дифференциальной диагностике с пиелонефритом помогают различия в клинической картине. Аппендицит, как правило, начинается с болей, затем повышается температура и появляется рвота, а пиелонефрит начинается с озноба, рвоты, лихорадки и лишь после этого появляются боли в поясничной области, отмечается положительный симптом Пастернацкого. Основным дифференциально-диагностическим критерием пиелонефрита являются изменения в анализе мочи (лейкоцитурия, гематурия). Дифференциальная диагностика с острым холециститом крайне трудна, правильная диагностика возможна только во время лапароскопии или лапаротомии.

Лечение проводит хирург с участием гинеколога (предпочтительно в хирургическом отделении).

Острый аппендицит (даже при сомнительном диагнозе) вне зависимости от срока беременности является показанием для операции.

В первой половине беременности техника аппендэктомии не отличается от таковой у небеременных; после удаления червеобразного отростка рану ушивают наглухо.

Во II и III триместрах беременности разрез передней брюшной стенки по Волковичу-Дьяконову производится выше, чем у небеременных (после 34 нед выше подвздошной кости). Для облегчения оперативного доступа возможно рассечение влагалища правой прямой мышцы живота. В процессе оперативного вмешательства на поздних сроках следует оберегать беременную матку. Рану, как правило, ушивают наглухо. Исключение составляют вскрытие периаппендикулярного абсцесса и неуверенность в полном гемостазе. В этих случаях показано дренирование брюшной полости.

В настоящее время благодаря широкому использованию синтетического шовного материала и современных антибиотиков широкого спектра действия, при аппендикулярном перитоните у беременных удается пролонгировать беременность, избежав кесарева сечения при нежизнеспособном плоде (в связи с недоношенностью) и тем более надвлагалищной ампутации матки. После удаления аппендикса рану ушивают, брюшную полость дренируют.

Для профилактики самопроизвольного выкидыша и преждевременных родов в послеоперационном периоде обязательно проведение терапии, направленной на сохранение беременности (сульфат магния, ношпа, партусистен, гинипрал).

Если перитонит развился при доношенной или почти доношенной беременности, то проводят кесарево сечение, а затем аппендэктомию. Вопрос об удалении матки может встать при гипотоническом маточном кровотечении, к чему нередко приводит инфицирование.

Острый аппендицит во время родов возникает редко. Тактика врача зависит от клинической формы острого аппендицита и периода родов. Если диагноз установлен в конце первого периода родов или начале второго, аппендэктомия проводится в раннем послеродовом периоде. Если острый аппендицит диагностирован в начале родов, то сначала проводят кесарево сечение, а затем аппендэктомию.

Метод обезболивания при аппендэктомии определяется возможностями лечебного учреждения; предпочтительнее регионарная анестезия.

Острая кишечная непроходимость у беременных наблюдается редко - 1:50 000 родов.

К развитию кишечной непроходимости предрасполагают увеличенная беременная матка и резкое уменьшение ее объема после родов с быстрым изменением внутрибрюшного давления. В связи с этим кишечная непроходимость развивается преимущественно во второй половине беременности, во время родов и в раннем послеродовом периоде.

У беременных чаще возникает странгуляционная кишечная непроходимость - заворот тонкой кишки в результате спаек в брюшной полости после предшествующих операций, длинной брыжейки, опухолей брюшной полости.

Клиническая картина и диагностика. Клиническая картина кишечной непроходимости при беременности, особенно при больших сроках, менее выражена, чем таковая вне беременности.

Ведущими симптомами могут быть тошнота, рвота, умеренное вздутие живота, задержка стула или понос, боли в эпигастрии или схваткообразные боли по всему животу

(умеренные), сухой, обложенный белым налетом язык. Напряжение мышц передней брюшной стенки выражено незначительно.

Диагностика острой кишечной непроходимости во время беременности, особенно во второй половине, довольно сложна, так как матка занимает большую часть брюшной полости. Еще большие трудности представляет диагностика этого заболевания в родах - схваткообразные боли в животе имитируют родовую деятельность.

Дифференциальную диагностику кишечной непроходимости у беременных проводят с острым аппендицитом, угрозой прерывания беременности, перекрутом ножки яичникового образования, разрывом матки, отслойкой нормально расположенной плаценты.

Лечение кишечной непроходимости у беременных проводит хирург после исключения акушерско-гинекологической патологии.

При невозможности исключить острую кишечную непроходимость показано экстренное чревосечение (нижне-срединная лапаротомия) из-за реальной угрозы для жизни пациентки.

При доношенной или почти доношенной беременности сначала производят кесарево сечение, а затем ревизию кишечника и устранение его непроходимости. Если кишечная непроходимость возникает во время родов, роды проводят через естественные родовые пути, а затем проводят операцию на кишечнике. При недоношенной беременности (когда плод нежизнеспособен) после операции по поводу кишечной непроходимости беременность пролонгируют и проводят терапию, направленную на сохранение беременности.

При симптомах интоксикации оперативное лечение сопровождают дезинтоксикационной инфузионной терапией, введением антибактериальных препаратов.

Острый холецистит - одно из наиболее частых хирургических заболеваний во время беременности. Среди неакушерских показаний к хирургическому вмешательству во время беременности острый холецистит находится на втором месте после острого аппендицита.

У 90% беременных с острым холециститом заболевание развивается на фоне желчнокаменной болезни.

Клиническая картина и диагностика. Беременность не влияет на клиническую картину острого холецистита. Как и у небеременных, заболевание проявляется тошнотой, рвотой, а также острой болью в правом подреберье, которая может иррадиировать в спину. Диагноз уточняют при УЗИ (выявление конкрементов, расширение желчных протоков, утолщение стенки желчного пузыря). Лабораторными диагностическими критериями острого холецистита являются повышение уровня билирубина и активности аминотрансфераз в сыворотке крови, билирубин в моче.

Дифференциальную диагностику следует проводить с острым аппендицитом, панкреатитом, мочекаменной болезнью, прободной язвой желудка и двенадцатиперстной кишки, пневмонией, плевритом.

Лечение. При подозрении на острый холецистит беременную госпитализируют в хирургический стационар.

Выжидание с началом консервативной терапии допустимо только при катаральной форме острого холецистита. Рекомендуют обильное питье, щадящую диету. Назначают спазмолитики и анальгетики, адсорбенты, обволакивающие, желчегонные средства, препараты желчи. Проводят дезинтоксикационную и антибактериальную терапию.

Препараты для растворения желчных камней при беременности противопоказаны.

При неэффективности консервативной терапии и деструктивных формах острого холецистита показано оперативное лечение (холецистэктомия) независимо от срока беременности. В I триместре беременности возможна холецистэктомия лапароскопическим доступом.

В послеоперационном периоде показана терапия, направленная на сохранение беременности.

Острый панкреатит. Частота острого панкреатита у беременных составляет 1:3000-1:10 000. Заболевание, как правило, связано с желчнокаменной болезнью и чаще развивается в III триместре беременности.

Клиническая картина и диагностика. Беременность не влияет на клиническую картину острого панкреатита. Часто наблюдаются тошнота, рвота, острая, интенсивная и продолжительная боль в эпигастрии, иррадирующая в спину. Во время беременности возможны безболевые формы острого панкреатита.

Решающее значение в диагностике острого панкреатита имеют повышение уровня амилазы в крови, лейкоцитоз, легкая гипербилирубинемия, гипокальциемия, гипергликемия. Верификации диагноза способствует УЗИ, при котором можно выявить отек поджелудочной железы, обызвествление, ложные кисты. Со второй половины беременности ультразвуковая визуализация поджелудочной железы затруднена.

Дифференциальную диагностику острого панкреатита следует проводить с острым аппендицитом, расслаивающей аневризмой брюшной аорты, кишечной непроходимостью, острым холециститом, язвенной болезнью, пиелонефритом и почечной коликой, отслойкой плаценты, разрывом матки.

Лечение острого панкреатита у беременных такое же, как у небеременных, и направлено на предотвращение и лечение шока, профилактику и лечение инфекции, подавление панкреатической секреции, обезболивание. Лечение беременных с острым панкреатитом проводят только в условиях хирургического стационара. Больная не должна есть, пить и принимать лекарства внутрь ("режим голода и жажды").

Тактика ведения беременности. При развитии острого панкреатита до 12 нед беременности показано ее прерывание.

Роды проводят через естественные родовые пути. Кесарево сечение выполняют только по абсолютным акушерским показаниям, учитывая инфицированность брюшной полости.

При панкреатическом перитоните после кесарева сечения показаны экстирпация матки с трубами, дренирование брюшной полости.

САХАРНЫЙ ДИАБЕТ

Сахарный диабет сопровождается гипергликемией в результате дефекта секреции и/или действия инсулина. Распространенность сахарного диабета среди беременных составляет 0,5%.

Выделяют диабет, существовавший у женщины до беременности (прегестационный диабет), который включает инсулинзависимый (1-й тип) и инсулинонезависимый сахарный диабет (2-й тип). Гестационный сахарный диабет - нарушение толерантности к глюкозе, возникающее во время беременности и, как правило, проходящее после родов. Эта форма сахарного диабета встречается с частотой 1-5%.

Влияние сахарного диабета на течение беременности, родов и раннего неонатального периода. Сахарный диабет любого типа неблагоприятно отражается на течении беременности. При сахарном диабете часто бывают невынашивание, гестоз,

урогенитальная инфекция, многоводие, пороки развития, задержка роста плода, макросомия, гипоксия и внутриутробная гибель плода.

Роды осложняются несвоевременным излитием околоплодных вод, слабостью родовой деятельности, клинически узким тазом, затруднением выведением плечевого пояса плода, высоким родовым травматизмом матери и плода в результате макросомии.

Дети, родившиеся от матерей, больных сахарным диабетом, имеют диабетическую фетопатию: большую массу тела, диспропорцию головки и туловища (окружность головки значительно меньше окружности плечевого пояса), отеки, чрезмерно развитую подкожную жировую клетчатку, лунообразное лицо, гипертрихоз, петехиальную сыпь на коже лица и конечностей. Среди пороков развития наиболее часто встречаются аномалии ЦНС, сердца, костей, желудочно-кишечного тракта и мочевых путей.

В периоде новорожденности адаптация к внеутробной жизни замедлена. В неонатальном периоде нередко наблюдаются постгипоксические осложнения со стороны ЦНС, гипогликемия, синдром дыхательных расстройств, полицитемия, гипербилирубинемия, гипокалиемия, гипомагниемия, гипокальциемия, кардиомиопатия.

Влияние беременности на течение сахарного диабета. На протяжении беременности потребность в инсулине непостоянна, поэтому нужна динамическая коррекция дозы назначаемого при необходимости препарата. В первой половине беременности потребность в инсулине снижается на 50%. Это нужно учитывать, чтобы предотвратить гипогликемические состояния. Во второй половине беременности под влиянием гормонов плаценты, напротив, развивается инсулинорезистентность с увеличением потребности в инсулине, что требует увеличения дозы вводимого инсулина. К концу беременности гликемия и глюкозурия, как правило, снижаются, и дозу вводимого инсулина следует вновь уменьшать.

В родах у пациенток с сахарным диабетом могут наблюдаться как гипергликемия и кетоацидотические состояния (из-за усиленной мышечной работы), так и гипогликемия.

Ведение беременности. Для своевременной диагностики гестационного сахарного диабета (3-й тип) необходимо выявлять беременных группы риска на основании:

- отягощенной по диабету наследственности;
- гестационного сахарного диабета в анамнезе;
- глюкозурии или клинических симптомов диабета в предыдущую или данную беременность;
- содержания глюкозы в цельной капиллярной крови натощак более 5,5 ммоль/л или через 2 ч после еды более 7,8 ммоль/л;
- нарушения жирового обмена;
- массы тела предыдущего ребенка при рождении более 4000 г или макросомии плода при данной беременности;
- многоводия;
- привычного невынашивания, необъяснимой гибели плода или врожденных аномалий его развития в анамнезе;
- артериальной гипертензии, тяжелых форм гестоза в анамнезе.

Диагностика гестационного сахарного диабета основывается на определении уровня глюкозы в суточной моче, которое проводят в I триместре беременности каждые 4 нед, во II - каждые 3 нед, в III - каждые 2 нед.

При выявлении глюкозурии измеряют уровень глюкозы в крови (натощак и через 2 ч после еды). При гликемии натощак выше 7,5 ммоль/л устанавливают диагноз гестационного сахарного диабета. При уровне глюкозы в крови натощак выше 7,5 ммоль/л, а через 2 ч после еды - выше 7,8 ммоль/л необходимо проведение перорального теста толерантности к глюкозе (определение уровня глюкозы в крови натощак и через 1, 2 и 3 ч после приема глюкозы). Диагноз гестационного сахарного диабета устанавливают на основании двух или более показателей, превышающих норму.

Беременных с сахарным диабетом любого типа лучше помещать в специализированные акушерские отделения, где обеспечиваются обследование и лечение совместно с эндокринологом.

Беременные с сахарным диабетом нуждаются как в амбулаторном, так и в стационарном наблюдении.

В амбулаторных условиях беременные с сахарным диабетом посещают врача 1 раз в 2 нед в первой половине беременности и 1 раз в неделю во второй половине. Особое внимание уделяют компенсации сахарного диабета (уровень гликозилированного гемоглобина, гликемия, глюкозурия, кетоновые тела в моче).

Первая госпитализация (в эндокринологическое отделение либо в специализированный по диабету акушерский центр) при сахарном диабете 1-го и 2-го типов осуществляется в I триместре беременности или при первом обращении пациентки к врачу; при гестационном диабете (3-й тип) пациентку госпитализируют при установлении диагноза независимо от срока беременности. Основные задачи госпитализации заключаются в корректировке доз инсулина у беременных с инсулинзависимым сахарным диабетом и/или назначении инсулинотерапии при инсулинонезависимом сахарном диабете (если ранее инсулинотерапия не была начата); в выявлении поздних осложнений сахарного диабета, определении их тяжести и признаков прогрессирования (диабетические микроангиопатии, нейропатии); решении вопроса о возможности пролонгирования беременности. Беременных обучают приемам самоконтроля уровня глюкозы в крови (особенно пациенток с впервые выявленным сахарным диабетом), а также принципам диетотерапии во время беременности. Рекомендуется дробное питание (5-6 раз в день с интервалами 2-3 часа) с исключением легкоусвояемых углеводов. В среднем суточная энергетическая ценность пищи должна составлять 1600-2000 ккал: 40-45% за счет углеводов, 20-30% - белков, 30% - жиров.

Повторная госпитализация независимо от течения беременности и типа сахарного диабета осуществляется в сроки 18-20 нед беременности, когда необходимо тщательное обследование с целью исключения аномалий развития у плода и выявления ранних признаков акушерских осложнений (гестоз, многоводие и т.д.).

При выявлении признаков декомпенсации сахарного диабета и/или любых акушерских осложнений госпитализацию проводят при любом сроке беременности.

Дородовая госпитализация беременных с сахарным диабетом, получающих инсулинотерапию, проводится не позднее 34 нед беременности для тщательного обследования и решения о сроке и методе родоразрешения.

Ведение родов. Родоразрешение беременных с сахарным диабетом проводят в специализированных акушерских центрах или акушерских стационарах больниц общего профиля. Срок родоразрешения определяется тяжестью основного заболевания, его компенсацией, состоянием плода, акушерскими осложнениями.

Запоздалое созревание плода у беременных с сахарным диабетом требует оценки зрелости плода перед родоразрешением. Зрелость плода определяют с учетом данных УЗИ (биометрия плода с измерением длины бедра, визуализацией ядер окостенения, определение зрелости легких и плаценты), биохимических параметров околоплодных вод,

полученных путем амниоцентеза (отношение лецитин/сфингомиелин). При незрелости плода (до 34 нед Беременности) для профилактики респираторного дистресс-синдрома используют кортикостероиды (дексаметазон, бетаметазон).

Оптимальным для родоразрешения является срок беременности 37-38 нед. Роды у беременных с сахарным диабетом, должны быть запланированными.

Родоразрешение пациенток с сахарным диабетом через естественные родовые пути проводится при нормальных размерах таза; при отсутствии макросомии; головном предлежании плода; при отсутствии диабетических осложнений. С учетом возможных затруднений при рождении плечевого пояса плода (размеры плечевого пояса превалируют над размерами головки) в конце I периода родов осуществляется внутривенное капельное введение окситоцина.

В родах необходимо адекватное обезболивание, а также постоянный контроль гликемии (каждые 4 ч) на фоне введения инсулина короткого действия. Инсулин пролонгированного действия вводить не рекомендуется в связи с риском развития гипогликемии, для профилактики которой при необходимости внутривенно капельно вводят 5% раствор глюкозы. К интенсивной инсулинотерапии возвращаются после перехода на обычный режим питания.

Показаниями к кесареву сечению являются тяжелое состояние беременной (выраженные или прогрессирующие осложнения сахарного диабета), тазовое предлежание плода, крупный плод, а также осложнения беременности и родов, которые увеличивают риск перинатальных потерь.

Планирование беременности у больных сахарным диабетом - реальная возможность снижения риска развития осложнений у матери и плода. Подготовку к беременности осуществляют акушер-гинеколог, эндокринолог, терапевт, окулист и невролог.

До беременности необходимо добиться оптимального уровня компенсации заболевания (на протяжении не менее 3 мес).

Больных сахарным диабетом 2-го типа, получающих сахаропонижающие препараты, перед планированием беременности необходимо перевести на инсулинотерапию.

Противопоказанием к беременности при сахарном диабете являются прогрессирующие сосудистые осложнения.

ЗАБОЛЕВАНИЯ КРОВИ

Совершенствование диагностики и лечения позволяет добиться стойких клинических и гематологических ремиссий у пациенток с заболеваниями крови. В результате увеличивается число беременных и рожениц с различными гематологическими синдромами. В то же время пациентки с заболеваниями крови представляют группу высокого риска в отношении неблагоприятных исходов беременности.

Помимо анемий, наиболее часто встречаются геморрагические диатезы (идиопатическая тромбоцитопеническая пурпура, болезнь Виллебранда), а также гемобластозы (лейкозы, лимфогранулематоз).

Анемии. Анемия - наиболее частая патология, выявляемая у беременных, ее частота составляет от 20 до 56%. В 90% случаев у беременных развивается железодефицитная анемия, которая представляет собой гипохромную микроцитарную анемию; значительно реже - В12-дефицитная и фолиеводефицитная анемия.

Выделяют так называемые истинную и физиологическую анемию беременных.

Развитие физиологической анемии связано с неравномерным увеличением объема циркулирующей плазмы крови и объема эритроцитов во время беременности, в результате чего происходит гемодилуция, со снижением гематокрита. Истинная анемия, связанная с беременностью, как правило, развивается во второй ее половине.

Причинами железодефицитной анемии у беременных являются увеличение потребления экзогенного железа в связи с усилением эритропоэза (объем эритроцитов во время беременности возрастает на 240-400 мл), а также возрастание потребления плодом железа за счет материнского депо (для синтеза 1 г плодового гемоглобина требуется 3,5 мг материнского железа). Развитию анемии у беременных способствуют недостаточное поступление железа с пищей, кровотечения во время беременности (начавшийся выкидыш, частичная отслойка плаценты), многоплодие (увеличенная потребности в железе), нарушение всасывания железа.

Клинические симптомы железодефицитной анемии во время беременности не отличаются от таковых у небеременных: могут наблюдаться слабость, одышка, головокружение, выпадение волос, ломкость ногтей.

Критериями железодефицитной анемии во время беременности являются снижение уровня гемоглобина (менее 110 г/л); низкий цветовой показатель (менее 0,85); снижение уровня сывороточного железа (менее 15 мкмоль/л); снижение содержания ферритина в сыворотке (менее 15 мкг/л); повышение общей железосвязывающей способности сыворотки; микроцитоз.

Диагноз истинной анемии (а не гидремии беременных) подтверждается при выявлении в мазках крови пойкилоцитоза и анизоцитоза.

При анемии I степени содержание гемоглобина равно 100-110 г/л, при II степени - 85-99 г/л, при III - менее 85 г/л.

Легкая анемия (I степень) не влияет на течение беременности, родов и состояние плода. При выраженной анемии (II-III степень) повышается частота осложнений беременности и родов: самопроизвольных аборт, преждевременных родов, задержки роста плода, хронической гипоксии плода, слабости родовой деятельности. В послеродовом периоде повышен риск воспалительных осложнений.

Лечение железодефицитной анемии у беременных заключается в назначении препаратов железа. При этом из средств для приема внутрь предпочтение отдают препаратам трехвалентного железа (ферлатум, мальтофер, феррум лек). При приеме препаратов двухвалентного железа в слизистой оболочке кишечного эндотелия происходит окисление Fe^{2+} в Fe^{3+} (всасываться может только трехвалентное железо) с образованием свободных радикалов, что обуславливает потенциальную токсичность Fe^{2+} .

Курс лечения железосодержащими препаратами должен быть не менее 1-1,5 мес.

Важное значение при лечении железодефицитной анемии у беременных имеет сбалансированное питание с преобладанием белков животного происхождения.

Согласно рекомендациям ВОЗ, всем беременным на протяжении II-III триместров (когда происходит активный перенос железа к плоду) и в первые 6 мес лактации целесообразно профилактическое назначение препаратов железа.

Для профилактики и лечения фолиеводефицитной анемии назначают фолиевую кислоту в дозе 1 мг/сут внутрь, B_{12} -дефицитной анемии - цианокобаламин 1 мг внутримышечно по 1 раз в неделю в течение 5-6 нед.

У беременных нередко встречаются анемии, в развитии которых имеют значение два или более патогенетических механизма. В таких ситуациях оправдано назначение препаратов, одновременно содержащих железо, фолиевую кислоту, цианокобаламин (ферро-фольгамма).

Лейкоз - гемобластоз, при котором костный мозг содержит большое количество опухолевых клеток.

У беременных с лейкозом повышен риск самопроизвольных выкидышей, преждевременных родов, задержки роста плода, его внутриутробной гибели.

Беременность неблагоприятно воздействует на течение заболевания. В связи с уменьшением количества гранулоцитов возможно возникновение различных очагов инфекции (ангина, пневмония, пиодермия, сепсис), геморрагического синдрома, обусловленного тромбоцитопенией или тромбоцитопатией. Угнетение эритропоэза лейкозными клетками может стать причиной тромбофлебитов, тромбоэмболии, ДВС-синдрома, анемии.

Акушерская тактика зависит от течения заболевания (обострение, ремиссия) и срока беременности и вырабатывается совместно с гематологом. Если лейкоз диагностирован в первой половине беременности, показано ее прерывание. При настойчивом желании пациентки сохранить беременность назначают полноценный курс терапии лейкоза, включая химиотерапию. Если заболевание диагностировано в конце беременности, химиотерапию проводят после родоразрешения.

Лимфогранулематоз (болезнь Ходжкина) - злокачественное новообразование лимфатических узлов и лимфоидной ткани внутренних органов наиболее часто встречается в детородном возрасте.

Беременность и роды при лимфогранулематозе в стадии ремиссии нередко протекают нормально, но следует учитывать возможность обострения лимфогранулематоза (рецидив заболевания), которое ухудшает прогноз как для матери, так и для плода.

Проведение полного обследования для диагностики стадии заболевания, что необходимо для выбора оптимальной терапии, у беременных невозможно. В связи с этим ведение беременных с лимфогранулематозом определяется только течением заболевания (обострение, ремиссия). При обострении лимфогранулематоза во время беременности показано ее прерывание независимо от срока.

Болезнь Верльгофа (идиопатическая тромбоцитопеническая пурпура), как и другие аутоиммунные заболевания, чаще развивается у женщин детородного возраста. Частота болезни Верльгофа составляет 2:1000-3:1000 родов.

Усиленное разрушение тромбоцитов в периферической крови происходит под действием антитромбоцитарных антител (Ig G). Антитела проникают через плаценту и, взаимодействуя с тромбоцитами плода, могут приводить к их разрушению, а следовательно к тромбоцитопении у плода и новорожденного (у 50%), которая исчезает самостоятельно к 1,5-2-месячному возрасту.

При болезни Верльгофа в периферической крови беременных число тромбоцитов снижается до $40-50 \times 10^9/\text{л}$ и ниже, присутствуют патологические гигантские формы. При нормальном содержании плазменных факторов крови, у беременных с болезнью Верльгофа снижена ретракция кровяного сгустка, увеличено время кровотечения.

Обострение заболевания наблюдается у 50-60% беременных.

Риск осложнений беременности и родов у беременных с болезнью Верльгофа повышен: невынашивание (30%), кровотечение в послеродовом и раннем послеродовом периодах (20%), внутричерепные кровоизлияния у плода и новорожденного, обусловленные тромбоцитопенией.

Тромбоцитопения со снижением числа тромбоцитов до $40 \times 10^9/\text{л}$ без геморрагических проявлений при беременности лечения не требует. За 1-2 нед до родоразрешения показано назначение кортикостероидов (10 мг/сут) со снижением дозы

препарата после родов. Дозу кортикостероидов увеличивают до 30-40 мг/сут при геморрагическом диатезе. При отсутствии эффекта от лечения и кровотечении показано переливание свежезамороженной плазмы, отмытых эритроцитов.

Акушерская тактика вне обострения заболевания и при числе тромбоцитов более $40 \times 10^9/\text{л}$, когда повышенной кровоточивости не наблюдается, остается выжидательной. Роды, как правило, ведут через естественные родовые пути, проводя профилактику кровотечения.

Неэффективность терапии и усиление геморрагических проявлений при почти доношенной беременности, является показанием к родоразрешению путем кесарева сечения, при котором риск внутричерепных кровоизлияний у плода значительно ниже.

При повышенной кровоточивости во время кесарева сечения производят спленэктомия.

Болезнь Виллебранда (врожденный геморрагический диатез) - наследственное аутосомно-доминантное заболевание, связанное с дефицитом фактора Виллебранда, который является частью комплекса фактора VIII. Заболевание вызывает повышение проницаемости и ломкость сосудистой стенки, снижение ее сократительной способности. Частота заболевания у беременных 1:10 000-1:20 000.

Клинические и лабораторные проявления заболевания не отличаются от таковых вне беременности и состоят в основном в повышенной кровоточивости. Диагностика основывается на увеличении времени кровотечения (более 15-20 мин) и/или увеличении АЧТВ. Для уточнения диагноза оценивают активность фактора Виллебранда.

Во время беременности состояние больных может улучшаться, что связано с физиологическим повышением содержания факторов свертывания крови.

Болезнь Виллебранда может осложняться кровотечениями во время беременности, родов (как самопроизвольных, так и абдоминального родоразрешения), при искусственном прерывании беременности на ранних сроках.

Лечение включает внутривенное введение криопреципитата плазмы, который содержит комплекс фактора VIII (в том числе фактор Виллебранда), а также фибриноген и другие факторы свертывания. Терапия проводится с началом родовой деятельности или за сутки до планового кесарева сечения. Через 3 сут после родов введение препаратов повторяют. При отсутствии криопреципитата можно использовать свежезамороженную плазму.

ТРОМБОФИЛИЯ И БЕРЕМЕННОСТЬ

Тромбофилия - повышенная склонность к тромбозам и тромбоэмболическим осложнениям, которая может быть вызвана приобретенными или генетическими дефектами гемостаза, а также их сочетанием.

Основной причиной приобретенной тромбофилии является антифосфолипидный синдром, генетической - количественные или качественные дефекты факторов свертывания или естественных антикоагулянтов (дефицит естественных антикоагулянтов - антитромбина III, протеина С, мутация FV Leiden, мутация протромбина и пр.).

Приобретенная тромбофилия. Под *антифосфолипидным синдромом* (АФС) понимают сочетание антифосфолипидных антител (АФА) с артериальными и венозными тромбозами, иммунной тромбоцитопенией и/или неврологическими расстройствами, синдромом потери плода.

Из АФА клинически наиболее значимыми являются волчаночный антикоагулянт (ВА), антитела к кофакторам анти-b2-гликопротеин 1, антитромбиновые антитела и антианнексиновые антитела.

Диагноз АФС правомерен только при сочетании лабораторных признаков циркуляции АФА и одного клинического проявления или более.

АФС подразделяется на первичный и вторичный. При первичном АФС аутоиммунные заболевания отсутствуют. АФС на фоне аутоиммунных заболеваний (системная красная волчанка, ревматоидный артрит, заболевания соединительной ткани), инфекционных процессов является вторичным.

Иммунные нарушения при АФС реализуются, как правило, через систему гемостаза, в частности через тромбофилию. Развитие тромбофилии (склонности к тромбозам) при АФС связано с подавлением естественной антикоагулянтной системы протеина С и фибринолиза, гиперактивацией тромбоцитов. Антитела к фосфолипидам эндотелиальных клеток являются причиной эндотелиальных повреждений - эндотелиоза с переключением с естественных "антикоагулянтных" свойств эндотелия на "прокоагулянтные".

Генетически обусловленная тромбофилия. Наиболее частыми генетически обусловленными причинами тромбофилии являются мутация фактора V Leiden, мутация протромбина G20210A, мутация метилентетрагидрофолат редуктазы, полиморфизм гена PAI-1.

Следствием мутации фактора V Leiden становится нарушение функционирования протеина С, представляющего важнейший естественный антикоагулянтный путь. Значимо и влияние этой мутации на фибринолиз. Мутация фактора V Leiden обуславливает пожизненный риск тромбозов, для манифестации которых необходимы дополнительные факторы (прием гормональных контрацептивов, беременность, оперативные вмешательства, иммобилизация и т.д.).

Мутация протромбина G20210A, которая наследуется аутосомно-доминантно, сопровождается повышением уровня протромбина (более 115%). Риск возникновения тромбоза при этой мутации повышается в три раза.

Мутация гена метилентетрагидрофолатредуктазы приводит к повышению концентрации гомоцистеина в крови, что вызывает повреждение сосудистой стенки, нарушая прокоагулянтно-антикоагулянтный баланс. При гипергомоцистеинемии гомоцистеин связывает весь оксид азота, в циркуляторном русле появляется немодифицированный гомоцистеин, который подвергается аутоокислению с образованием супероксида водорода, супероксидных и гидроксильных радикалов. Это приводит к повреждению эндотелия и снижению его защитных функций.

Среди генетических причин тромбофилии доказана роль высоких концентраций PAI-1 (ингибитор активаторов пламиногена) со снижением фибринолитической активности и повышением склонности к тромбозам.

К более редким генетическим формам тромбофилии относятся дефицит антитромбина III, протеина С, протеина S.

Тромбофилия и акушерские осложнения. Беременность сама по себе в 5-6 раз увеличивает риск возникновения венозных тромбозов из-за тенденции к стазу крови в результате механических и гормональных причин и состояния физиологической гиперкоагуляции. При генетической или приобретенной тромбофилии риск венозного и артериального тромбоэмболизма у беременных резко возрастает.

Тенденция к развитию тромбозов у беременных при тромбофилиях касается всех жизненно важных органов, включая систему мать-плацента-плод. Нарушения маточно-

плацентарного и плодово-плацентарного кровотока вследствие развития тромбозов сосудов, васкулитов, инфарктов плаценты могут быть причиной самопроизвольных выкидышей, задержки роста плода, внутриутробной гибели плода, преждевременной отслойки плаценты, гестоза.

При тромбофилии снижена глубина инвазии трофобласта, а имплантация неполноценная (при недостаточности фибринолиза). Неполноценная имплантация плодного яйца, обусловленная тромбофилией, может быть причиной бесплодия и ранних предэмбриональных потерь.

При приобретенной тромбофилии (АФС) репродуктивные потери происходят в основном в сроки до 10 нед, при генетической тромбофилии - в более поздние сроки гестации.

Комбинированные формы тромбофилии (сочетание нескольких приобретенных и наследственных дефектов системы гемостаза) повышают риск неблагоприятного исхода беременности.

Группу риска в отношении тромбофилии составляют беременные с отягощенным акушерским анамнезом (тяжелые формы гестоза, HELLP-синдром, эклампсия, преждевременная отслойка плаценты, привычное невынашивание беременности, преждевременные роды до 34 нед, задержка роста плода, антенатальная гибель плода, неудачные попытки ЭКО); пациентки с рецидивирующими тромбозами или эпизодом тромбоза в анамнезе или в данную беременность, а также с семейным анамнезом, отягощенным тромбозами.

Для выявления тромбофилии от любой причины необходимо исследование молекулярных маркеров тромбофилии и внутрисосудистого свертывания крови: комплекса тромбин-антитромбин, D-димера, F1+2 фрагмента протромбина, продуктов деградации фибрина/фибриногена.

Ведение беременных с тромбофилией подразумевает устранение причины приобретенной тромбофилии (по возможности).

Независимо от механизма тромбофилии (генетические дефекты гемостаза, циркуляция АФА, АФС и др.) основное место в профилактике тромбоэмболических осложнений во время беременности занимает противотромботическая терапия, конечно безопасная для матери и плода. Препаратом выбора в настоящее время является низкомолекулярный гепарин, который не проникает через плаценту, создает низкий риск кровотечений и гепарин-индуцированной тромбоцитопении, а также удобен в применении (1 инъекция в сутки).

Лабораторными критериями эффективности противотромботической терапии служат нормализация уровня маркеров тромбофилии (ТАТ, F1+2, D-димер), числа тромбоцитов, агрегации тромбоцитов. Клиническими критериями является отсутствие тромботических эпизодов, гестоза, преждевременной отслойки плаценты, плацентарной недостаточности.

У женщин с наибольшим риском (генетические формы тромбофилии, АФС, тромбозы в анамнезе, рецидивирующие тромбозы) антикоагулянтная терапия показана на протяжении всей беременности. Пациенткам, получавшим терапию низкомолекулярным гепарином (фраксипарин и др.) в течение всей беременности, следует отменять препарат накануне родоразрешения. Профилактику тромбоэмболических осложнений в послеродовом/послеоперационном периоде возобновляют спустя 6-8 ч и проводят в течение 10-14 дней.

При тяжелых формах АФС показан плазмаферез, обеспечивающий выведение избытка цитокинов, иммунных комплексов и других медиаторов, а также инфузия

свежезамороженной плазмы. Пациенткам с АФС и герпес-вирусной инфекцией рекомендуется внутривенное введение иммуноглобулина.

Использование кортикостероидов с целью подавления аутоиммунного процесса у беременных с АФС нецелесообразно, так как они дают протромботический эффект, стимулируя активацию внутрисосудистого свертывания крови. Помимо этого, кортикостероиды нарушают процесс коллагенообразования, ведут к истончению околоплодных оболочек и преждевременному излитию околоплодных вод. Кортикостероиды могут также привести к реактивации вирусной инфекции. Использование кортикостероидов оправдано лишь при некоторых вариантах вторичного АФС (у беременных с системной красной волчанкой и другими аутоиммунными заболеваниями).

Дополнительная терапия включает поливитамины для беременных, полиненасыщенные жирные кислоты (омега-3) + антиоксиданты (микродигрин, витамин Е), фолиевую кислоту (4 мг/сут) + витамины В6 и В12 пациенткам с мутацией метилентетрагидрофолатредуктазы С677Т и гипергомоцистеинемией. Пациенткам с дефицитом антитромбина III желательны инфузии концентрата антитромбина. Пациенткам с дефицитом протеина С, помимо антикоагулянтной профилактики, показана инфузия концентрата протеина С или активированного протеина С.

Профилактику акушерских осложнений при тромбофилии следует начинать с фертильного цикла (до наступления беременности).

ЗАБОЛЕВАНИЯ НЕРВНОЙ СИСТЕМЫ

Заболевания нервной системы у беременных требуют совместного наблюдения акушером и невропатологом. Беременность может вызывать обострение хронических заболеваний нервной системы. Необходима тщательная коррекция терапии с исключением лекарственных препаратов, неблагоприятно влияющих на плод.

Эпилепсия. Распространенность эпилепсии среди беременных составляет 0,3-0,6%. Эпилепсия может впервые проявляться во время беременности.

Влияние на плод и новорожденного. Эпилепсия у матери повышает риск пороков развития у плода, который в большой мере обусловлен непосредственным тератогенным действием применяемых противосудорожных средств (карбамазепин, финлепсин), а также тем, что при длительном приеме противосудорожных средств возникает дефицит фолиевой кислоты (дефекты нервной трубки).

Опасность для плода представляет и эпилептический статус у беременных, который вследствие гипоксии и гипертермии может привести у не к поражению почек и головного мозга. Риск судорожных припадков возрастает при отказе беременной от приема противосудорожных препаратов или снижении их эффективности на фоне гормональных изменений во время беременности. При правильной и адекватной терапии эпилепсии и постоянном наблюдении неврологом, как правило, удастся избежать эпилептических припадков во время беременности и родов.

Все противосудорожные препараты вызывают у новорожденного дефицит витамин К-зависимых факторов свертывания, что может быть причиной у него кровотечений.

Тактика ведения беременности и родов.

Лечение не отличается от такового у небеременных. Хотя беременные с эпилепсией должны быть предупреждены о потенциальной тератогенности противосудорожных препаратов, безопасного для плода противосудорожного средства не существует. У беременных с эпилепсией ключевым моментом является пренатальная диагностика пороков развития у плода для решения вопроса о прерывании беременности.

Для профилактики пороков развития ЦНС у плода беременной назначают фолиевую кислоту (по 3-5 мг/сут в течение I триместра).

Лечение эпилепсии у беременных определяется совместно с неврологом. Возможны колебания уровня противосудорожных средств в сыворотке крови по мере прогрессирования беременности, поэтому невролог должен осматривать больных эпилепсией не реже 1 раза в месяц и при необходимости корректировать дозу противосудорожного препарата.

Ведение и обезболивание родов вне эпилептического статуса не отличаются от таковых у здоровых пациенток. Во время родов противосудорожную терапию продолжают.

Показаниями к досрочному родоразрешению путем кесарева сечения являются частые рецидивы заболевания в последние недели беременности, а также эпилептический статус.

При развитии эпилептического статуса с целью предотвращения аспирации содержимого желудка, а также прикусывания языка голову больной поворачивают набок, с помощью роторасширителя открывают рот и языкодержателем вытягивают язык. После родов показана консультация невролога для коррекции противосудорожной терапии.

Эпилепсия и прием противосудорожных средств не считаются противопоказаниями к естественному вскармливанию новорожденного. Возможность эпилептического припадка во время ухода за ребенком требует проведения профилактических мер (кормление грудью в положении лежа, купание ребенка в присутствии близких и т. д.).

ГИНЕКОЛОГИЧЕСКИЕ ЗАБОЛЕВАНИЯ И БЕРЕМЕННОСТЬ

Беременность может сочетаться с любыми гинекологическими заболеваниями, среди которых наиболее часто встречаются миома матки, яичниковые образования, аномалии развития половых органов, опухоли шейки матки.

МИОМА МАТКИ

Миома (фибромиома) матки представляет собой доброкачественную опухоль, состоящую из мышечных и фиброзных клеток. В зависимости от преобладания тех или иных клеток различают собственно миому, фиброму, фибромиому. Чаще встречается миома матки.

Миома может быть до беременности или проявляться после ее наступления. Частота сочетания миомы и беременности составляет 0,5-2,5%. У беременных чаще обнаруживаются субсерозные или межмышечные (интерстициальные) узлы, так как при локализации узлов под слизистой оболочкой (субмукозные узлы) нередко бывает бесплодие или беременность прерывается на раннем сроке.

Течение беременности. При миоме матки возможны прерывание беременности в ранние сроки, преждевременные роды, плацентарная недостаточность, приводящая к задержке роста плода. Развитию плацентарной недостаточности способствует прикрепление плаценты в проекции узла.

Во время беременности миоматозные узлы, как правило, быстро растут и размер матки становится больше, чем соответствующий сроку беременности.

Клиническая картина. Если кровоснабжение в узлах достаточное, то кроме быстрого увеличения живота беременная жалоб не предъявляет. При нарушении питания узла (сниженное кровоснабжение) появляются локальные боли в области его проекции. Если вследствие недостатка кровоснабжения наступает некроз ткани узла, то могут

появляться симптомы интоксикации: повышение температуры тела, озноб, тахикардия. При пальпации узел болезнен, иногда имеются симптомы раздражения брюшины.

Диагноз устанавливают при пальпации матки - прощупывается узел или узлы более плотные, чем стенка матки. Более точно локализацию и величину узла определяют при УЗИ.

Ведение беременности. Абсолютных противопоказаний к сохранению беременности при миоме матки нет. Высокий риск развития осложнений во время беременности связан с исходной величиной матки, соответствующей 10-13 нед беременности; подслизистой и шейечной локализация узлов; длительностью заболевания более 5 лет; нарушением питания в одном из узлов.

На протяжении беременности следует тщательно следить за состоянием плода, своевременно проводя лечение плацентарной недостаточности. При нарушении кровотока в миоматозном узле показаны препараты, улучшающие кровоток, - спазмолитики (ношпа, баралгин, папаверин), а также инфузионная терапия с включением трентала, курантила. Если нарушение кровотока в узле происходит во II-III триместрах беременности, то целесообразно назначить кристаллоиды в сочетании с b-адреномиметиками (партусистен, гинипрал).

Неэффективность лечения является показанием к чревосечению и вылуциванию миоматозного узла. Операция с целью вылуцивания миоматозного узла или отсечения от его основания также необходима, если во время беременности обнаруживают миоматозный узел на тонком основании, вызывающий болевые ощущения. В послеоперационном периоде продолжают терапию, направленную на снижение сократительной деятельности матки, т. е. на предупреждение прерывания беременности. Госпитализировать пациенток с миомой матки, особенно больших размеров, необходимо в учреждения, где может быть оказана адекватная хирургическая помощь вплоть до гистерэктомии (удаления матки). Во время беременности в силу ряда причин (низкое расположение узлов, препятствующих рождению ребенка) нередко встает вопрос о плановом кесаревом сечении. Кесарево сечение производят и тогда, когда помимо миомы матки отмечаются другие осложняющие факторы: гипоксия плода, возраст первородящей более 30 лет, неправильное положение плода, перенашивание беременности, гестоз и др.

Ведение родов. У рожениц с миомой матки высок риск развития осложнений для матери и плода. Во время родов возможны слабость родовой деятельности, нарушения отделения плаценты, гипотоническое кровотечение в третьем периоде и сразу после родов. Плод в процессе родов нередко страдает от гипоксии вследствие неполноценности маточного кровотока. В связи с этим нередко встает вопрос об абдоминальном родоразрешении.

После извлечения ребенка во время кесарева сечения проводят тщательное исследование матки с внутренней и внешней сторон. Интерстициальные узлы малых размеров можно оставить, при умеренных размерах и интерстициально-субсерозном расположении, особенно при субсерозной локализации, узлы вылуцивают и на ложе накладывают отдельные (викрил) швы. Если узел располагался поверхностно, допустима электрокоагуляция ложа. Большие миоматозные узлы (диаметром 18-20 см) следует вылуцивать, с целью осуществления органосохраняющей операции. Для этой операции необходима высокая квалификация врача. В некоторых случаях приходится прибегать при больших размерах опухоли, особенно расположенной близко к сосудистому пучку, к удалению матки (надвлагалищная ампутация или экстирпация).

При родах через естественные родовые пути необходим постоянный мониторинг контроль сердцебиения плода и сократительной деятельности матки. Введение

окситоцина для ее усиления не рекомендуется. При сочетании слабости родовой деятельности и гипоксии плода показано кесарево сечение.

В третьем периоде родов у женщин с миомой матки производят ручное по показаниям обследование матки, чтобы исключить сумбукозные узлы. Роженице вводят сокращающие матку средства.

В раннем послеоперационном периоде также могут отмечаться симптомы нарушения питания узла. При этом проводят спазмолитическую и инфузионную терапию. Неэффективность терапии служит показанием к оперативному вмешательству лапароскопическим или реже - лапаротомическим доступом.

ЯИЧНИКОВЫЕ ОБРАЗОВАНИЯ И БЕРЕМЕННОСТЬ

Яичниковые образования встречаются у беременных с частотой 1-3 на 1000. Характер яичниковых образований во время беременности различен. Чаще всего имеют место киста желтого тела, эндометриоидная киста, зрелая тератома. Кисты желтого тела, как правило, с течением беременности подвергаются обратному развитию. Среди истинных доброкачественных опухолей яичника во время беременности обнаруживаются образования эпителиального генеза: серозная и муцекозная цистаденомы. Возможно заболевание беременной и раком яичника (0,001%).

Яичниковые образования, как правило, предшествуют наступлению беременности, но выявляются нередко при наличии ее.

Клиническая картина. При отсутствии дополнительных осложнений у беременных с яичниковыми образованиями жалоб может не быть. Иногда отмечаются лишь неприятные ощущения внизу живота слева или справа в зависимости от локализации измененного яичника. При очень подвижном образовании (вытянутый связочный аппарат нежки яичника) могут быть болевые ощущения, беспокоящие женщину.

Наличие опухолевидных образований и опухолей яичника может сопровождаться рядом осложнений, имеющих выраженное клиническое проявление. К ним относятся: перекрут ножки опухоли, разрыв ее стенки, кровоизлияние в стенку. При этом появляются симптомы "острого живота", нередко требующие оперативного вмешательства.

Опухоли и опухолевидные образования яичников могут привести к следующим осложнениям беременности: угроза прерывания, поперечное положение плода при низком расположении опухоли. Во время родов возможны выпадение пуповины, неправильное вставление головки, слабость родовой деятельности.

Диагностика. В ранние сроки беременности (до 11-12 нед) при двуручном исследовании, производимом с диагностической целью, возможно выявление образования слева или справа от матки. Но основным методом диагностики опухолей и опухолевидных образований яичника является УЗИ, которое позволяет четко определить любом сроке беременности величину, локализацию, а нередко и характер патологии яичника. При большом сроке беременности яичниковые образования определяются довольно высоко слева или справа от матки.

Большое значение имеет своевременная диагностика имеющегося рака яичника или озлокачествления истинной опухоли яичника: доплерометрия кровотока в яичниковых образованиях, определение онкомаркера СА-125.

Ведение беременности и родов.

При сочетании злокачественной опухоли яичника с беременностью обязательным является оперативное вмешательство, независимо от срока беременности. При симптомах "острого живота", развившегося вследствие перекрута ножки опухоли или разрыва кисты,

также необходимо экстренное оперативное вмешательство. Доступ хирургического вмешательства зависит от срока беременности. Лапароскопический доступ возможен при сроке беременности до 16 нед и небольших размерах образования яичника, в остальных случаях показана лапаротомия.

Тактика ведения беременности при бессимптомно протекающем яичниковом образовании решается индивидуально. При небольшом доброкачественном образовании (данные УЗИ и доплерометрии) оперативное лечение не производится, за образованием во время беременности наблюдают, а после родов, если оно продолжает иметь место, его удаляют.

Показаниями для хирургического лечения во время беременности являются: чрезмерная подвижность образования, приводящая к болевым ощущениям, диаметр более 7-8 см, истинная опухоль.

Рак яичника является показанием к операции независимо от срока беременности. На первом этапе можно удалить измененные яичники и сальник. После достижения плодом жизнеспособности производят кесарево сечение и экстирпацию матки с последующей химиотерапией (второй этап).

Ведение родов зависит от того, препятствует ли опухоль рождению плода. Если препятствует, то производят кесарево сечение и удаляют измененные придатки матки. Придатки с другой стороны следует тщательно осмотреть.

Подвижное яичниковое образование может спускаться в один из сводов влагалища, препятствуя рождению плода и создавая показания к кесареву сечению. Чаще яичниковые образования не осложняют роды. После родов в зависимости от характера яичникового образования его удаляют лапароскопическим или лапаротомическим доступом.

АНОМАЛИИ ПОЛОВЫХ ОРГАНОВ

Аномалии половых органов чаще бывают врожденными, но могут быть и приобретенными. Врожденные аномалии половых органов представляют собой многочисленные варианты пороков развития. При некоторых из них беременность невозможна (например, отсутствие матки).

Беременность может наступить у женщины с перегородкой влагалища, седловидной, двурогой и однорогой маткой, двурогой маткой с одним замкнутым рудиментарным рогом, двойной маткой и двойным влагалищем.

Беременность в добавочном роге по существу представляет собой вариант внематочной беременности (см. главу 18 "Внематочная беременность").

Перегородку влагалища и двойную матку обычно нетрудно выявить при двуручном влагалищно-абдоминальном исследовании. Диагноз двойной матки можно уточнить с помощью УЗИ.

Перегородки и рубцовые изменения влагалища могут быть не только врожденными, но и приобретенными (после заболевания дифтерией, химического ожога). Распознавание рубцовых изменений влагалища не вызывает затруднений. При значительном сужении влагалища роды через естественные пути невозможны, в таких случаях производят кесарево сечение.

Течение беременности и родов. При полном удвоении (две матки) беременность чаще развивается в одной из них, но при этом в другой наблюдается децидуальное изменение слизистой оболочки. Развитие беременности возможно в каждой матке или в двух ее половинах.

При пороках развития может возникнуть угроза прерывания беременности. К концу беременности нередко выявляют тазовое предлежание, косое или поперечное положение плода. В родах наблюдается слабость или дискоординация родовой деятельности. Если по каким-то показаниям при патологии матки выполняют кесарево сечение, то следует произвести выскабливание слизистой оболочки второй матки с целью удаления децидуальной оболочки.

Перегородка влагалища может препятствовать рождению предлежащей части. При ножном предлежании плод "садится верхом" на растянутую перегородку. При любом варианте предлежания натянутую на предлежащей части перегородку следует рассечь. Кровотечения из рассеченных отрезков перегородки не бывает.

РАК ШЕЙКИ МАТКИ

Сочетание рака шейки матки и беременности встречается с частотой 1 на 1000-2500 беременностей. Частота наступления беременности у больных раком шейки матки составляет 3,1%.

Рак шейки матки развивается либо из эпителия, покрывающего влагалищную часть шейки матки (плоскоклеточный рак), - экзофитный рост, либо из эпителия шейечного канала (аденокарцинома) - эндофитный рост.

Клиническая картина. Признаки опухолевого поражения шейки матки у женщин при беременности и вне ее практически одинаковы. В начале заболевания клинические признаки отсутствуют, а при прогрессировании процесса появляются жидкие водянистые или кровянистые выделения из половых путей. Особенно типичны для рака шейки матки контактные кровяные выделения после полового сношения или влагалищного исследования.

Диагностика. Для своевременного распознавания рака шейки матки при первичном осмотре беременных в женской консультации наряду со специальным акушерским обследованием необходимо обязательно осмотреть шейку матки при помощи зеркал и взять мазки с поверхности влагалищной части шейки матки и из цервикального канала. Цитологическое исследование мазков играет ведущую роль в распознавании рака шейки матки. В случае необходимости у беременной следует провести специальное исследование с осмотром шейки матки с помощью увеличивающего изображение прибора - кольпоскопа и сделать биопсию подозрительного участка шейки матки. Биопсию производят в условиях стационара из-за опасности возникновения кровотечения.

Клинически выраженная раковая опухоль может иметь вид язвы или папиллярных разрастаний, напоминающих цветную капусту.

При раке цервикального канала шейка приобретает форму шара. При всех изменениях шейки матки во время беременности производится цитологическое, кольпоскопическое исследование и гистологическое исследование биоптата.

Дифференциальная диагностика. Рак шейки матки необходимо дифференцировать с доброкачественными заболеваниями шейки матки, выкидышем, предлежанием плаценты. Решающее значение в распознавании опухоли имеет биопсия шейки матки, произведенная под контролем кольпоскопа.

Лечение. При сочетании рака шейки матки и беременности лечебные мероприятия следует планировать с учетом срока беременности, стадии опухолевого процесса и биологических свойств опухоли. При этом интересы матери ставят на первое место. При определении тактики ведения беременных, больных раком шейки матки, необходима консультация онколога.

В случае внутриэпителиальной карциномы (0 стадия) шейки матки допустимо донашивание беременности, а через 1,5-2 мес после родов производится удаление шейки. При выявлении инвазивного рака в I и II триместрах беременности показана расширенная экстирпация матки. При далеко зашедшем опухолевом процессе проводят лучевую терапию после удаления плодового яйца влагалищным или абдоминальным путем. При инвазивном раке и жизнеспособном плоде на первом этапе следует выполнить кесарево сечение, а в последующем - расширенную экстирпацию матки (второй этап). При невозможности полного удаления матки допустима ее надвлагалищная ампутация с последующей лучевой терапией. Возможно применение противоопухолевых лекарственных средств.

Прогноз. При сочетании рака шейки матки и беременности прогноз неблагоприятен.

ГЛАВА 22. ПАТОЛОГИЯ ПЛОДНЫХ ОБОЛОЧЕК, ПУПОВИНЫ, ПЛАЦЕНТЫ

ПАТОЛОГИЯ ПЛОДНЫХ ОБОЛОЧЕК

Маловодие (олигогидрамнион) связано с нарушением секреции, резорбции и обмена околоплодных вод. Диагноз маловодие устанавливается при объеме околоплодных вод менее 500 мл. Полного отсутствия вод называется ангидрамнион. Частота маловодия составляет 3-5%.

Маловодие развивается при:

- врожденных пороках развития (агенезия почек, поликистоз почек, обструктивные уropатии) и хромосомных аномалиях плода;
- патологии плода и заболеваниях матери, приводящих к плацентарной недостаточности (хроническая гипоксия, задержка роста плода, внутриутробные инфекции, гестоз, длительная угроза прерывания беременности, экстрагенитальная патология);
- перенесенной беременности;
- преждевременном разрыве плодных оболочек.

Диагностика маловодия основывается на отставании высоты стояния дна матки и окружности живота от гестационной нормы и снижении двигательной активности плода. При маловодии матка при пальпации плотная, отчетливо определяются части плода.

Точная диагностика маловодия и его выраженности осуществляется при УЗИ на основании объективных полуколичественных эхографических критериев. О маловодии свидетельствуют свободные участки амниотической жидкости глубиной менее 2 см. Индекс амниотической жидкости при умеренном маловодии составляет 5-8 см, при выраженном - менее 5 см.

При выраженном маловодии в первую очередь необходимо исключить пороки развития мочевой системы плода с помощью УЗИ, которое позволяет также выявить у плода искривление позвоночника и конечностей, косолапость, связанные с длительным вынужденным положением в матке. При выраженном маловодии поверхность тела плода тесно соприкасается с амниальным эпителием, поэтому возможны сращения кожи плода и амниона.

В родах диагностика маловодия основывается на данных влагалищного исследования - плодные оболочки "натянуты" на головке плода вследствие сниженного количества передних вод (плоский плодный пузырь).

Ведение беременности и родов зависит от выраженности маловодия и пороков развития плода. При несовместимых с жизнью пороках развития плода беременность прерывают по медицинским показаниям.

При сочетании маловодия с хронической гипоксией плода и/или задержкой роста плода терапия должна быть направлена на лечение плацентарной недостаточности и устранение ее причин.

При выраженном маловодии в связи с высоким риском компрессии пуповины, а также частым сочетанием маловодия с хронической гипоксией плода расширяются показания к кесареву сечению.

При маловодии, диагностированном в процессе родов, необходимо вскрыть плодный пузырь при малом раскрытии шейки матки, так как плоский плодный пузырь может быть причиной слабости или дискоординации родовой деятельности.

Многоводие (полигидрамнион) - избыточное накопление околоплодных вод (более 1,5 л) в амниотической полости. По данным разных авторов, частота данной патологии составляет 0,5-1,5%.

Различают острую и хроническую форму многоводия. Острое многоводие наблюдается крайне редко и бывает при внутриутробном инфицировании, монохориальной двойне.

Среди возможных причин хронического многоводия выделяют:

- первичную гиперпродукцию эпителием амниона компонентов околоплодных вод;
- внутриутробное инфицирование;
- избыточную трансудацию через фетальные сосуды хориальной пластины при синдроме фето-фетальной гемотрансфузии у беременных с монохориальным типом плацентации при многоплодной беременности (многоводие наблюдается у плода-реципиента);
- пороки развития плода (за исключением пороков развития мочевой системы), гемолитическую болезнь плода при резус-сенсibilизации;
- обширную гемангиому плаценты, оболочечное прикрепление пуповины, когда нарушаются кровоснабжение амниона и резорбция околоплодных вод;
- инфекционно-воспалительные заболевания органов мочевой системы матери;
- гестоз, сердечно-сосудистые заболевания, сопровождающиеся повышением давления в маточных венах;
- сахарный диабет у матери (многоводие может быть следствием полиурии у плода в ответ на повышенный переход глюкозы от матери к плоду, а также результатом реакции эпителия амниона на высокое содержание сахара в амниотической жидкости).

Клинически многоводие проявляется увеличением живота беременной, высоким стоянием дна матки. Матка напряжена, тугоэластической консистенции, при пальпации может определяться флюктуация. Части плода определяются с трудом, плод легко меняет свое положение, предлежащая часть располагается высоко над входом в малый таз, нередко наблюдаются неправильные положения плода. При многоводии у беременных наблюдается чрезмерная двигательная активность плода, которая может способствовать обвитию пуповины вокруг его шеи и/или туловища. При аускультации сердечные тоны плода глухие, прослушиваются плохо. При выраженном многоводии у пациентки может появляться одышка (из-за высокого стояния диафрагмы); нередко наблюдается синдром сдавления нижней полой вены.

При УЗИ определяют большие эхонегативные "карманы" околоплодных вод в полости матки. При умеренно выраженном многоводии величина вертикального "кармана" составляет 8-18 см, при выраженном многоводии этот показатель превышает 18 см. Индекс амниотической жидкости при многоводии более 24 см (см. главу "Методы обследования в акушерстве и перинатологии").

При выявлении многоводия необходимо тщательное обследование плода для исключения пороков развития (анэнцефалия, гидроцефалия, спинномозговая грыжа, атрезия верхнего отдела желудочно-кишечного тракта, крестцовая тератома и др.).

При УЗИ у пациенток с многоводием могут выявляться изменения структуры плаценты (отек, петрификаты), признаки ее несвоевременного созревания.

В родах у пациенток с многоводием при влагалищном исследовании определяется напряженный плодный пузырь вне схваток.

При многоводии вследствие перерастяжения матки чаще, чем при нормальном количестве околоплодных вод, наблюдаются различные осложнения беременности, родов, послеродового периода.

Наиболее частым осложнением многоводия являются самопроизвольные аборт в поздние сроки и преждевременные роды, что объясняется прогрессирующим укорочением шейки матки.

Повышенная подвижность плода при многоводии может приводить к его неправильному положению (обычно поперечному) или тазовому предлежанию. Чрезмерная подвижность плода часто становится причиной его обвития пуповиной.

Нередким осложнением при многоводии бывает преждевременное излитие околоплодных вод, что может сопровождаться выпадением петель пуповины и мелких частей плода, а также приводить к преждевременной отслойке нормально расположенной плаценты в результате резкого уменьшения внутриматочного объема.

Слабость родовой деятельности у пациенток с многоводием развивается часто (в 22%), что объясняется снижением сократительной способности матки в связи с длительным перерастяжением. Роды могут осложняться массивным кровотечением из-за отслойки нормально расположенной плаценты при амниотомии или излитии околоплодных вод.

Серьезное осложнение многоводия - кровотечение в последовом и раннем послеродовом периодах в результате атонии или гипотонии матки, а также частичного плотного прикрепления плаценты.

Ведение беременности и родов при многоводии. Беременные с многоводием подлежат тщательному обследованию с целью выявления его причины (внутриутробное инфицирование, пороки развития плода, синдром фето-фетальной гемотрансфузии при монохориальной двойне, сахарный диабет, резус-сенсбилизация и др.).

В отсутствие пороков развития у плода тактика ведения зависит от срока беременности, причины и выраженности многоводия. При установлении инфекционного генеза многоводия проводят антибактериальную терапию с учетом индивидуальной чувствительности к выделенной микрофлоре.

Умеренное многоводие позволяет пролонгировать беременность до физиологического завершения ее на фоне динамического наблюдения за состоянием плода.

При выраженном многоводии в связи с признаками нарастающей сердечно-легочной недостаточности у беременных возникает необходимость досрочного родоразрешения.

Альтернативным методом, позволяющим пролонгировать беременность, является амниодренирование. Осуществляя трансабдоминальный амниоцентез, жидкость выпускают медленно во избежание преждевременной отслойки плаценты. По мере прогрессирования беременности объем околоплодных вод может вновь нарастать, что потребует повторного амниодренирования.

В родах у пациенток с многоводием плодный пузырь вскрывают с особой осторожностью. Околоплодные воды выпускают медленно, не извлекая руки из влагалища, чтобы предупредить выпадение пуповины или ручки плода. Плодные оболочки вскрывают не в центре, а сбоку, выше внутреннего зева.

Для профилактики гипотонического кровотечения в послеродовом и послеродовом периодах необходимо введение утеротоников.

Амниотические перетяжки (тяжи Симонара). Возникновение амниотических тяжей связывают с ранним разрывом амниона и образованием мезодермальных перетяжек, исходящих из хорионической стороны амниона. Внедрение амниотических перетяжек в тело плода (синдром амниотических перетяжек) нередко вызывает выраженные повреждения: ампутацию конечностей и пальцев, черепно-лицевые деформации. Если разрыв амниона происходит в I триместре беременности, амниотические тяжи могут стать причиной гастрошизиса и реже - омфалоцеле.

При УЗИ амниотический тяж определяется в виде либо линейной структуры, свободно плавающей в околоплодных водах, либо плотного тяжа, отходящего от поверхности плаценты, внедряющегося в тело плода на уровне дефектов. Маловодие может затруднять выявление перетяжек.

Хориоамнионит - инфекционное заболевание плодных оболочек и амниотической жидкости. Инфицирование происходит чаще всего при преждевременном разрыве плодных оболочек или во время диагностических процедур (амниоскопия, биопсия хориона, амниоцентез, кордоцентез).

Возбудителями хориоамнионита могут быть анаэробы, энтерококки, стрептококки, стафилококки или их сочетания.

При внутриматочном хориоамнионите у беременной или роженицы ухудшается общее состояние, повышается температура тела, возникают озноб, тахикардия, появляются гнойные выделения из половых путей, иногда определяется болезненность матки при пальпации. Излившиеся околоплодные воды нередко имеют зловонный запах. В периферической крови матери может наблюдаться нарастание лейкоцитоза. Независимо от причины хориоамнионита возможно инфицирование плода, при котором возрастает риск внутриутробной гипоксии.

С момента установления диагноза начинают лечение хориоамнионита препаратами, действующими на аэробную и анаэробную микрофлору (полусинтетические пенициллины в сочетании с метронидазолом). Эффективны также цефалоспорины. По показаниям (при выраженной интоксикации) проводят инфузионную терапию (кристаллоидные растворы и коллоидные).

Хориоамнионит нередко провоцирует развитие родовой деятельности. При отсутствии родовой деятельности и диагностированном хориоамнионите показано родовозбуждение.

После родов интенсивную терапию хориоамнионита продолжают до стойкой нормализации состояния пациентки.

ПАТОЛОГИЯ ПУПОВИНЫ

Аномалии пуповины заключаются в изменении ее длины (короткая, длинная), образовании узлов, патологическом прикреплении, неправильном развитии сосудов, гематомах, кистах, гемангиомах, тератомах.

Различают абсолютно и относительно *короткую пуповину*. Абсолютно короткой считается пуповина короче 40 см. Относительно короткая пуповина, которая встречается гораздо чаще, имеет нормальную длину (40-70 см), ее "укорочение" возникает в результате обвития вокруг частей плода (шеи, туловища, конечностей) или вследствие образования истинных узлов.

Короткая пуповина может быть причиной неправильных положений плода. В родах тяжелые осложнения, обусловленные короткой пуповиной, заключаются в замедлении продвижения плода по родовому каналу, отслойке плаценты вследствие натяжения пуповины; иногда происходит разрыв пуповины с кровотечением из ее сосудов. Все эти осложнения приводят к острой гипоксии плода.

Длинная пуповина (более 70 см) является более частой аномалией и может стать причиной обвития вокруг частей плода или образования истинных узлов. Самым грозным осложнением для плода при длинной пуповине становится выпадение ее петель при излитии околоплодных вод.

Истинный узел пуповины встречается в 0,5% всех родов, чаще при длинной пуповине. Такой узел образуется в ранние сроки беременности, когда плод малых размеров имеет возможность "проскользнуть" в петлю пуповины (рис. 22.1). Затягивание истинных узлов пуповины во время беременности и родов может быть причиной острой гипоксии и гибели плода.

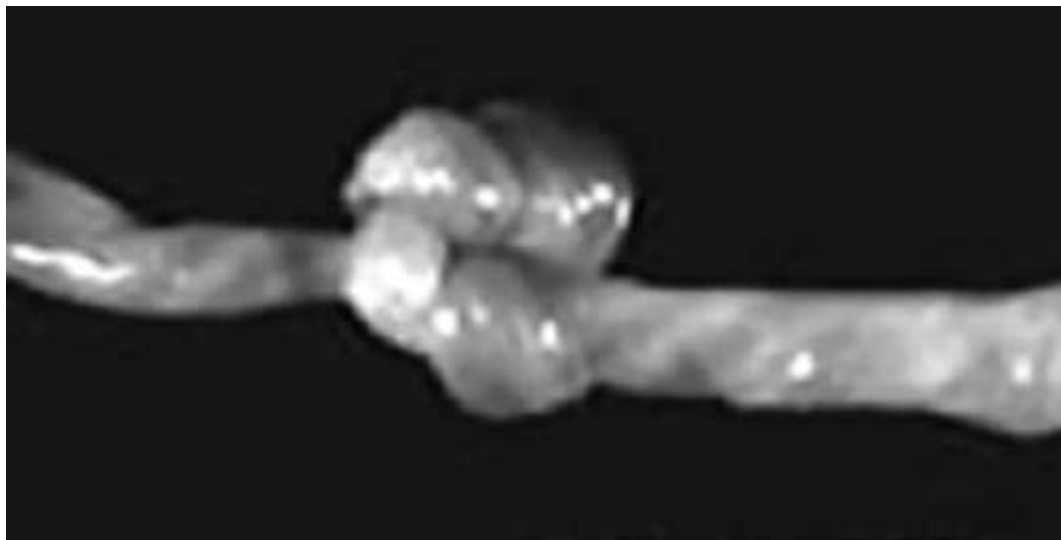


Рис. 22.1. Истинный узел пуповины

Ложные узлы пуповины представляют собой ее ограниченные утолщения вследствие варикозного расширения пупочной вены или скопления вартонова студени. Отрицательного влияния на плод ложные узлы пуповины не оказывают (рис. 22.2).

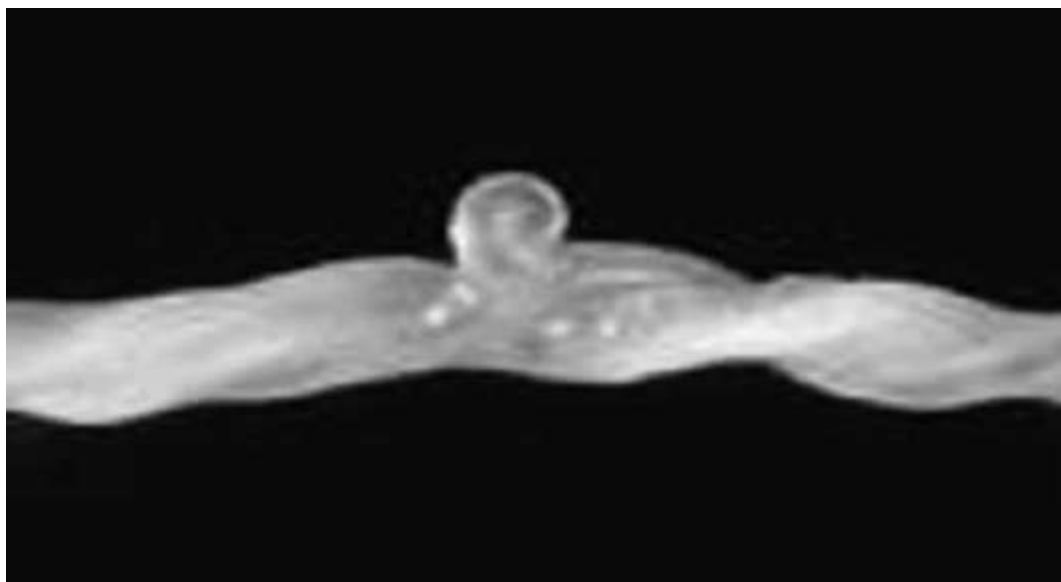


Рис. 22.2. Ложный узел пуповины

Патологическое прикрепление пуповины бывает краевым и оболочечным (плевистое прикрепление пуповины).

Краевым называется прикрепление пуповины к периферии плаценты. Беременность и роды при краевом прикреплении пуповины протекают без осложнений.

При *оболочечном прикрепении* пуповина прикрепляется не к самой плаценте, а к плодным оболочкам на некотором расстоянии от края плаценты (рис. 22.3). Оболочечное прикрепление пуповины при одноплодной беременности наблюдается в 1%, при многоплодной беременности - значительно чаще. Причиной оболочечного прикрепления пуповины считают первичный дефект имплантации пуповины, когда она прикрепляется не к участку трофобласта, который формирует плаценту, а в зону трофобласта перед *decidua capsularis*. Сосуды пуповины при этом направляются к плаценте по оболочкам. Если участок оболочек с проходящими по нему сосудами располагается над внутренним зевом шейки матки ниже предлежащей части плода, говорят о предлежании сосудов.

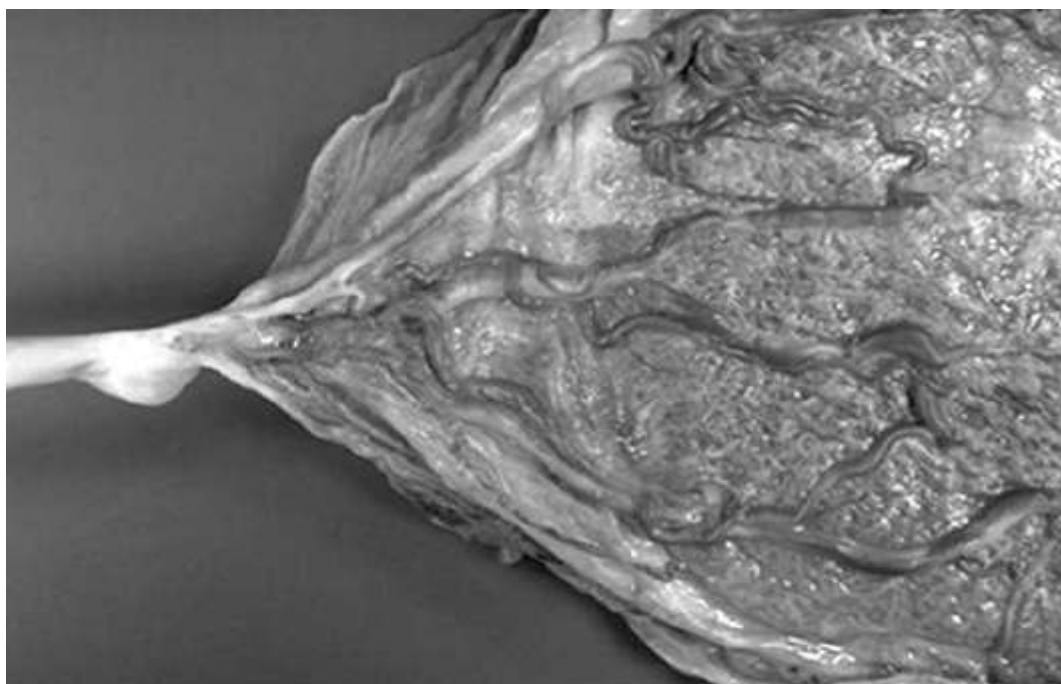


Рис. 22.3. Оболочечное прикрепление пуповины

В родах (чаще при излитии околоплодных вод) разрыв сосудов при оболочечном прикреплении пуповины может привести к острой гипоксии и гибели плода.

В 5-8% наблюдений оболочечное прикрепление пуповины сочетается с аномалиями развития и хромосомной патологией плода. При оболочечном прикреплении пуповины повышен риск задержки роста плода, преждевременных родов.

Единственная артерия пуповины в 25-50% случаев сочетается с пороками развития плода (расщелина неба, пороки сердца, почек, мочевых путей, половых органов, опорно-двигательного аппарата).

Единственная артерия пуповины встречается в 3-4 раза чаще при многоплодной беременности и при сахарном диабете у матери.

Аntenатальная диагностика этой аномалии не вызывает затруднений: при УЗИ в поперечном сечении петли пуповины определяются только два сосуда (рис. 22.4).

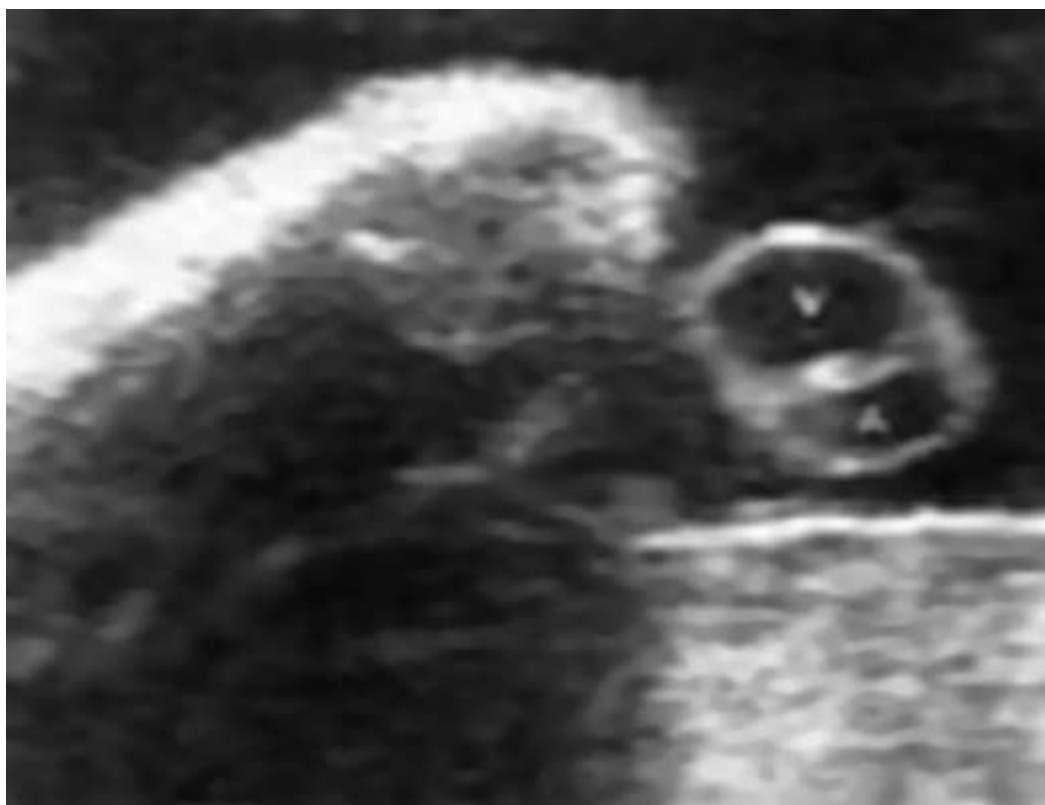

Рис. 22.4. Единственная артерия пуповины

При выявлении единственной артерии пуповины требуется тщательное обследование плода и новорожденного на предмет выявления пороков развития.

ПАТОЛОГИЯ ПЛАЦЕНТЫ

Патология плаценты представлена гипо- и гиперплазией, инфарктами и новообразованиями (хориоангиома, трофобластическая болезнь).

Гиперплазия плаценты. При гиперплазии масса плаценты может достигать 1000 г и более. Гиперплазия плаценты является одним из диагностических критериев гемолитической болезни плода у беременных с резус-сенсibilизацией, наблюдается при многоплодной беременности, при сахарном диабете у матери, при внутриутробном инфицировании, а также у курящих беременных. Antenатально диагноз гиперплазии плаценты устанавливают при УЗИ на основании изучения ее площади и толщины.

Акушерская тактика зависит от причины гиперплазии плаценты, срока беременности и состояния плода.

Гипоплазия плаценты - уменьшение ее массы (менее 400 г), отражает плацентарную недостаточность. Гипоплазия плаценты наблюдается при гипертонической болезни, гестозе, длительной угрозе прерывания беременности, задержке роста плода. Ультразвуковыми критериями гипоплазии плаценты являются уменьшение ее площади и толщины.

При гипоплазии плаценты следует тщательно следить за состоянием плода; проводить профилактику внутриутробной гипоксии. Акушерская тактика зависит от состояния плода и срока беременности. При гипоксии плода после достижения им жизнеспособности показано кесарево сечение

Инфаркты плаценты развиваются вследствие нарушений плацентарной гемодинамики (микротромбозы, длительный спазм спиральных артерий). Инфаркты чаще располагаются в толще плаценты, реже - на ее материнской поверхности. Инфаркты плаценты наблюдаются у беременных с гипертонической болезнью, тяжелой формой гестоза. Влияние на плод определяется размерами инфаркта. Небольшие инфаркты, особенно краевые, которые могут наблюдаться в норме при физиологическом старении плаценты, не оказывают отрицательного влияния на плод. При больших или множественных инфарктах плаценты, как правило, выявляется гипоксия и/или задержка роста плода.

Тактика ведения беременных с инфарктами плаценты определяется выраженностью гипоксии и задержки роста плода.

Хориоангиома плаценты является доброкачественной опухолью, развивающейся из капилляров плода, входящих в состав ворсин хориона. Размеры хориоангиомы могут варьировать от нескольких миллиметров до 7-8 см. В большинстве наблюдений хориоангиома остается бессимптомной и может стать случайной находкой при осмотре последа. Хориоангиома нередко сочетается с многоводием, гестозом. При большой хориоангиоме возможна преждевременная отслойка плаценты.

Срок и метод родоразрешения определяются акушерской ситуацией.

Трофобластическая болезнь включает в себя простой (полный или частичный) пузырьный занос, инвазивный деструктирующий (пузырный занос), хориокарциному, трофобластическую опухоль плацентарной площадки.

При *простом пузырьном заносе* ворсины хориона резко увеличены, отечны, макроскопически представляют собой конгломерат кист, напоминающий грозди винограда (рис. 22.5). При микроскопическом исследовании выявляются резкое уменьшение количества кровеносных сосудов в строме ворсин хориона и выраженная пролиферация эпителия ворсин.




Рис. 22.5. Плацента при пузырном заносе

При частичном пузырном заносе изменения захватывают часть хориона, в матке определяются элементы эмбриона/плода. Частичный пузырный занос обусловлен хромосомными нарушениями (чаще триплоидии). Это объясняется тем, что во время оплодотворения происходит соединение одной яйцеклетки с обычным набором хромосом (23X) с двумя сперматозоидами. Результатом становится возникновение триплоидного набора хромосом (69XXY или 69XXX). Перерождение частичного пузырного заноса в злокачественную опухоль трофобласта бывает редко.

При полном пузырном заносе изменения захватывают весь хорион, элементы эмбриона/плода отсутствуют. Хромосомный набор представлен 46 XX, где обе X-хромосомы имеют отцовское происхождение вследствие оплодотворения яйцеклетки двумя сперматозоидами. Возможно также удвоение хромосом сперматозоида без материнской X-хромосомы. Полный пузырный занос в 20% случаев может трансформироваться в злокачественные опухоли трофобласта.

Клиническая картина пузырного заноса, как правило, развивается в первые 18 недель беременности и включает в себя маточные кровотечения различной интенсивности (иногда вместе с кровью выделяются кистозно измененные ворсины хориона); не соответствующее сроку беременности увеличение матки, обусловленное большими размерами ворсин, скоплением крови в матке.

В ранние сроки у 10-30% пациенток с пузырным заносом наблюдаются неукротимая рвота и артериальная гипертензия.

Диагностика пузырного заноса основывается на описанных выше клинических признаках и результатах дополнительных исследований (рис. 22.6). При УЗИ выявляются элементы пузырного заноса в виде гомогенной мелкозернистой массы. При полном пузырном заносе эмбрион/плод не определяется; при неполном пузырном заносе с частичным повреждением ворсин хориона возможна визуализация эмбриона/плода. У

50% пациенток определяются двусторонние текалютеиновые кисты яичников, которые после удаления пузырного заноса самостоятельно подвергаются обратному развитию.

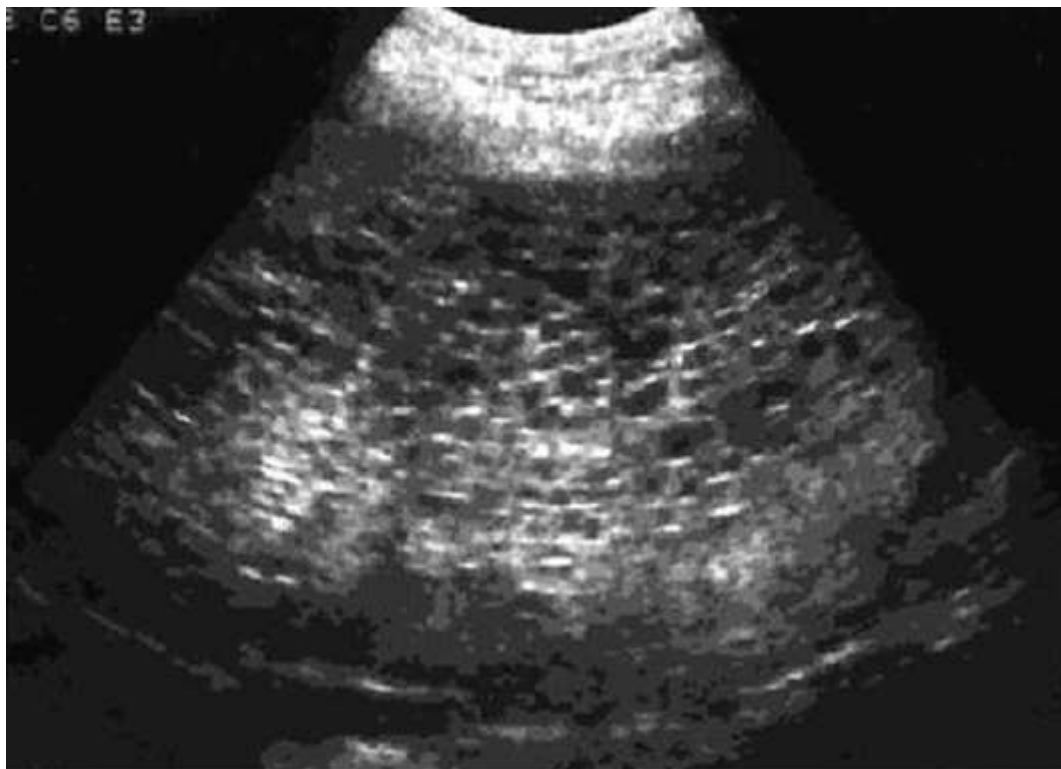


Рис. 22.6. Эхографическая картина плаценты при пузырном заносе

Информативным методом диагностики пузырного заноса является определение содержания β -субъединицы ХГ в сыворотке крови беременной: при пузырном заносе оно резко увеличено (более 100 000 МЕ/л).

После диагностики пузырного заноса следует немедленно опорожнить матку. Методом выбора при удалении пузырного заноса является вакуум-аспирация содержимого матки. При установлении диагноза во второй половине беременности, неэффективности попыток изгнания пузырного заноса медикаментозными методами, массивном кровотечении производят чревосечение, вскрывают тело матки и удаляют пузырный занос.

Высокий риск рецидива пузырного заноса, развития деструктирующего пузырного заноса и хориокарциномы требует тщательного контроля состояния больных в течение 1 года, который осуществляют совместно с онкологами. Наблюдение включает гинекологическое обследование и УЗИ, при которых обращают внимание на скорость уменьшения матки, текалютеиновых кист яичников. Уровень β -субъединицы ХГ практически не определяется в крови женщины через 14 нед после удаления пузырного заноса. Динамическое определение содержания ХГ в сыворотке крови продолжают, как правило, 1 раз в 2 месяца. Наблюдение прекращают, если при трех исследованиях подряд ХГ не определяется. Из-за возможности малигнизации и возникновения метастазов в легкие выполняют рентгенографию грудной клетки через 4 и 8 нед после удаления пузырного заноса.

После перенесенного пузырного заноса в течение года рекомендуется предохраняться от беременности.

Деструктирующий пузырный занос - врастание измененных ворсин хориона в миометрий (вплоть до серозного покрова), иногда с метастазированием во влагалище, наружные половые органы, легкие. Гистологическая картина содержимого матки аналогична таковой при простом пузырном заносе (кистозно измененные ворсины

хориона с резко выраженной пролиферацией клеток трофобласта, отсутствие кровеносных сосудов в строме ворсин). Точный диагноз деструирующего пузырного заноса может быть установлен только при гистологическом исследовании удаленной матки (проращение ворсин в миометрий).

У 75% больных деструирующий пузырный занос развивается после простого пузырного заноса, реже после родов, аборт, внематочной беременности.

Клиническая картина включает в себя те же симптомы, что и при простом пузырном заносе. При деструирующем пузырном заносе могут быть поражены вены матки и малого таза. Кроме обильного кровотечения из матки, возможно и массивное внутрибрюшное кровотечение.

Предварительный диагноз деструирующего пузырного заноса после удаления из матки пузырного заноса устанавливается на основании сохраняющегося увеличения матки, текалютеиновых кист яичников, высокого содержания ХГ в сыворотке крови, а также появления метастазов в других органах.

Лечение заключается в назначении курсов химиотерапии (метотрексат, дактиномицин), при неэффективности которой (отсутствие снижения уровня ХГ, появление или нарастание метастазирования) показана экстирпация матки с последующим продолжением курсов химиотерапии.

Хориокарцинома - злокачественная опухоль, происходящая из эпителиальных клеток ворсин хориона. Наиболее часто она располагается в теле матки, реже - в области патологической имплантации плодного яйца (в маточной трубе, яичнике, брюшной полости - эктопическая хориокарцинома). Рост опухоли может быть экзофитным, в сторону полости матки, и эндофитным, с внедрением опухоли в толщу миометрия вплоть до серозной оболочки матки. Хориокарцинома метастазирует преимущественно гематогенным путем. Метастазы обнаруживают во влагалище, легких, головном мозге и печени.

В 50% наблюдений хориокарциноме предшествует пузырный занос (особенно деструирующий); реже хориокарцинома развивается через несколько месяцев после аборта и родов.

Заболевание проявляется кровяными выделениями из матки. Источником наружного кровотечения могут быть также метастазы хориокарциномы во влагалище. При расположении опухоли в толще миометрия и нарушении серозного покрова матки (эндофитный рост) возникает обильное внутрибрюшное кровотечение. Причиной кровотечения в брюшную полость могут также быть метастазы в печень и кишечник.

Важным симптомом заболевания является быстро прогрессирующая анемия вследствие кровотечений и интоксикации, обусловленной всасыванием продуктов распада опухоли.

В процессе гинекологического обследования обращают внимание на признаки беременности: цианотичность влагалища и шейки матки, увеличение матки, превышающее гестационную норму, текалютеиновые кисты яичников, увеличение молочных желез, выделение молозива. Осмотр шейки матки в зеркалах позволяет выявить метастазы опухоли во влагалище.

Клиническая картина заболевания во многом определяется локализацией метастазов. При поражении легких возникают кашель с мокротой, боли в грудной клетке. Головные боли и неврологическая симптоматика отмечаются при метастазах в головной мозг. Метастазы в органы пищеварения могут быть причиной тошноты, рвоты, желудочно-кишечных кровотечений.

Диагностика хориокарциномы основывается на клинической картине, данных лабораторных исследований (содержание б-субъединицы ХГ и трофобластического б-глобулина в сыворотке крови), результатах гистологического исследования соскоба из матки. Для выявления и уточнения локализации метастазов проводят УЗИ органов брюшной полости, компьютерную и магнито-резонансную томографию.

С целью лечения больных хориокарциномой применяют противоопухолевые средства (метотрексат, винкристин, дактиномицин, циклофосфан и др.). Показаниями к хирургическому лечению (экстирпация матки) являются массивное кровотечение и неэффективность лекарственной противоопухолевой терапии. При метастазах химиотерапию проводят в комбинации с лучевой терапией.

Наблюдение за больными (гинекологическое обследование, рентгенография легких, ежемесячное определение ХГ) продолжают в течение 2-х лет.

Критериями излеченности хориокарциномы являются восстановление менструальной функции, уменьшение матки (при сохраненной матке), нормализация содержания в сыворотке крови ХГ и трофобластического б-глобулина.

ПЛАЦЕНТАРНАЯ НЕДОСТАТОЧНОСТЬ

Плацентарная недостаточность представляет собой нарушение транспортной, трофической, эндокринной, метаболической функций под влиянием снижения маточно-плацентарного кровотока.

Выраженность изменений плаценты и их влияние на состояние плода определяются: сроком беременности, длительностью воздействия, состоянием компенсаторно-приспособительных механизмов фетоплацентарного комплекса.

Плацентарная недостаточность может быть первичной и вторичной; острой и хронической.

Первичная плацентарная недостаточность развивается на ранних стадиях формирования плаценты (до 16 нед), в период имплантации с нарушением первой и второй волн инвазии цитотрофобласта.

К первичной плацентарной недостаточности приводят иммунные, генетические, эндокринные, инфекционные факторы, влияющие на имплантацию и формирование плаценты. Первичная плацентарная недостаточность сопряжена с изменениями строения, расположения, прикрепления, дефектами васкуляризации и нарушениями созревания хориона и часто проявляется пороками развития плода, хромосомными аномалиями, замершей беременностью или ее прерыванием.

Вторичная плацентарная недостаточность развивается во второй половине беременности при уже сформировавшейся плаценте под влиянием неблагоприятных факторов: экстрагенитальной, акушерской патологии; неблагоприятных экологических факторов; курения и т.д.

Острая плацентарная недостаточность наблюдается при остром нарушении гемодинамики в фетоплацентарном комплексе: преждевременной отслойке нормально расположенной плаценты, разрыве матки, введении окситоцина.

Хроническая плацентарная недостаточность длительная, с активацией компенсаторно-приспособительных механизмов на первых этапах заболевания с последующей их декомпенсацией.

Несмотря на многопрофильную природу плацентарной недостаточности, имеются общие закономерности в развитии этого синдрома. Как правило, четко можно выделить две формы хронической плацентарной недостаточности: нарушение питательной (трофической) и дыхательной функции. При нарушении трофической функции снижаются

всасывание и усвоение питательных продуктов, а также синтез собственных продуктов обмена. Дыхательная недостаточность заключается в нарушении транспорта кислорода и углекислоты. Трофической, сопровождающейся задержкой роста плода, чаще бывает первичная плацентарная недостаточность, дыхательной, с проявлением хронической гипоксии, - вторичная плацентарная недостаточность.

Этиология и патогенез. Развитию плацентарной недостаточности способствуют экстрагенитальные заболевания и синдромы (хронический гломерулонефрит и пиелонефрит, гипертония, эндокринопатии, в частности сахарный диабет, врожденные дефекты гемостаза, антифосфолипидный синдром, гипергомоцистеинемия, инфекции и т.д.), осложнения беременности (гестоз, длительная угроза прерывания, перенашивание, многоплодие). При указанных заболеваниях нарушается как инвазия цитотрофобласта в спиральные артерии матки, так и формирование плаценты.

В патогенезе плацентарной недостаточности выделяют несколько звеньев.

I. Нарушение маточно-плацентарного кровообращения, которое обусловлено:

- снижением притока и оттока крови из межворсинчатого пространства, приводящим к гипоперфузии плаценты;
- изменением реологических и коагуляционных свойств крови (гипер-агрегация клеток крови, гипервязкость крови, ДВС), способствующим снижению кровотока в системе микроциркуляции.

II. Патология плодово-плацентарного кровотока в результате многочисленных структурных нарушений плаценты, которые выражаются в:

- инволютивно-дистрофических нарушениях ткани плаценты;
- преждевременном созревании ворсин, наличии хаотичных склерозированных ворсин, обусловленных нарушением формирования капилляров и их стромы;
- неадекватном увеличении диаметра и количества капилляров в терминальных отделах ворсин;
- отсутствии гиперплазии капилляров;
- преждевременном созревании плаценты.

III. Нарушение структурно-функциональных свойств клеточных мембран в результате активации на фоне гипоксии перекисного окисления липидов с образованием токсичных радикалов, разрушающих липидно-белковую структуру клеточных мембран с нарушением их проницаемости и плацентарного барьера в целом.

IV. Снижение метаболизма и синтетической функции плаценты в результате угнетения:

- плацентарных ферментов;
- окислительно-восстановительных процессов;
- синтеза гормонов.

Указанные изменения вызывают структурные и функциональные нарушения плаценты, приводящие к неадекватному обмену между организмами матери и плода.

Клиническая картина плацентарной недостаточности зависит от формы проявления (острая, хроническая).

При острой плацентарной недостаточности клиническая картина определяется патологией, которая привела к ней и (преждевременная отслойка нормально расположенной плаценты, разрыв матки и т.д.) острой гипоксией плода.

Хроническая плацентарная недостаточность клинически проявляется задержкой роста плода; хронической гипоксией плода; сочетанием задержки роста и хронической гипоксии плода.

Крайним проявлением плацентарной недостаточности является внутриутробная гибель плода.

Диагностику плацентарной недостаточности по данным УЗИ и доплерометрии кровотока целесообразнее проводить на ранних стадиях заболевания, в первой половине беременности. О возможности развития плацентарной недостаточности свидетельствуют:

- изменения экстраэмбриональных структур (амниона, хориона, желточного мешка);
- нарушение кровотока в спиральных, дугообразных и маточных артериях с 10-13 нед;
- отсутствие диастолического компонента кровотока в мозговых сосудах плода (внутренняя сонная артерия) после 14 нед (при исключении врожденных пороков развития плода) и артериях пуповины после 20 нед;
- повышение индексов доплерометрии в сосудах маточно-плацентарного русла, признаки централизации кровообращения (после 20 нед);

Развившуюся плацентарную недостаточность диагностируют по следующим признакам:

- снижение в крови у матери концентрации эстриола, прогестерона, плацентарного лактогена.
- маловодие
- структурные изменения плаценты (истончение, петрификаты, кисты и т.д. по данным УЗИ).
- изменение кровотока в сосудах фетоплацентарного комплекса при доплерометрии.

Особенно неблагоприятны для состояния плода:

- критический, нулевой или ретроградный диастолический кровоток в в пуповине;
- комплексные изменения кровотока (во всех звеньях системы мать-плацента-плод);
- сочетанные изменения кровотока (в артериях пуповины и в маточных артериях).

При критическом кровотоке состояние плода нарушается в 95% наблюдений, при комплексном и сочетанном изменениях кровотока - в 90 и 70% соответственно, при изолированном (в артериях пуповины или в маточных артериях) - в 18%.

Лечение плацентарной недостаточности направлено на устранение патологии, приведшей к плацентарной недостаточности; восстановление маточно-плацентарного кровотока; тонуса матки; метаболизма плаценты.

Для нормализации маточно-плацентарного кровотока и тонуса матки используют в-миметики - внутривенно дозированно инфузоматом до получения эффекта, в дальнейшем препарат назначают перорально.

Восстановление реологических и коагуляционных свойств крови достигается применением дезагрегантов (трентал, курантил, компламин) и антикоагулянтов (фраксипарин, клексан). Указанные препараты оказывают дезагрегирующее влияние на клетки крови, а также вазоактивное и тропное действие на эндотелий.

Антикоагулянты (фраксипарин, клексан) показаны при нарушении гемостаза, особенно при его врожденных дефектах, антифосфолипидном синдроме, гемоцистеинемии.

Для восстановления метаболизма и функции клеточных мембран в плаценте применяют антиоксиданты (токоферол, актовегин), мембраностабилизаторы (эссенциале-форте, липостабил). Одновременно проводится энзимотерапия (вобензим).

Лечение плацентарной недостаточности осуществляется под контролем доплерометрии кровотока в фетоплацентарном комплексе и фетометрии плода.

Если измененный кровоток нормализуется, восстанавливаются темпы роста плода, то терапия плацентарной недостаточности продолжается до 37-38 нед с последующим родоразрешением.

При неэффективности лечения (прогрессивное ухудшение маточно-плацентарного кровотока, отсутствие роста плода) решают вопрос о преждевременном родоразрешении, нередко путем кесарева сечения.

Показаниями к кесареву сечению при плацентарной недостаточности являются:

- гипоксия плода (нарушение сердечной деятельности плода по данным КТГ, критическое состояние кровотока или нарушение его во всех звеньях системы мать-плацента-плод);
- задержка роста плода III степени;
- тазовое предлежание плода;
- отягощенный акушерско-гинекологический анамнез (смерть детей или инвалидизация живых детей, связанная с родами, неоднократные попытки ЭКО, длительное бесплодие).

При ведении родов через естественные родовые пути у женщин с плацентарной недостаточностью необходимо тщательно следить за состоянием плода и родовой деятельностью.

ГЛАВА 23. АНОМАЛИИ РОДОВОЙ ДЕЯТЕЛЬНОСТИ

К аномалиям родовой деятельности (дисфункция матки) - В скобках дано название по МКБ.

- патологический прелиминарный период;
- первичная слабость родовой деятельности (первичная гипотоническая дисфункция матки);
- вторичная слабость родовой деятельности (вторичная гипотоническая дисфункция матки);
- чрезмерно сильная родовая деятельность (гиперактивность матки);
- гипертоническая дисфункция матки;
- дискоординация родовой деятельности;
- тетанус матки.

Причины нарушения родовой деятельности многочисленны. Они затрагивают все звенья формирования родовой деятельности (центральная и периферическая нервная система; эндокринная система; матка; фето-плацентарный комплекс).

В группу риска в отношении развития аномалий родовой деятельности входят пациентки:

- в возрасте до 18 лет либо старше 30 лет;
- с измененным нервно-психическим статусом (слабый тип нервной системы, отрицательные эмоции и т.д.);
- с эндокринными заболеваниями (диэнцефальный синдром, нарушение менструальной функции и т.д.);
- с изменением структуры миометрия (дистрофические изменения; послеоперационные рубцы на матке; пороки развития; чрезмерное перерастяжение при многоводии, многоплодии, крупном плоде).

ПАТОЛОГИЧЕСКИЙ ПРЕЛИМИНАРНЫЙ ПЕРИОД

Патологический прелиминарный период (ППП) проявляется болезненными нерегулярными схватками и отсутствием структурных подготовительных изменений шейки матки. Несмотря на сокращение матки, шейка остается не подготовленной к родам (до 3-4 баллов по шкале Бишопа). Схваткообразные боли беспокоят беременную в течение 2-3 сут и днем, и ночью, нарушая сон и общее состояние. Если при этом начинается родовая деятельность, то, как правило, бывает ее дискоординация. ППП часто осложняется преждевременным излитием околоплодных вод, развитием гипоксии плода.

При наружном акушерском обследовании можно определить подвижную головку над входом в малый таз; при влагалищном исследовании - длинную и плотную шейку, наружный и внутренний зев которой может быть закрыт (до 3 баллов по шкале Бишопа).

Тактика ведения родов при патологическом прелиминарном периоде определяется:

- сроком беременности;
- состоянием плода;
- зрелостью шейки матки по шкале Бишопа.

Кесарево сечение у пациенток с ППП показано при сочетании перенашивания с незрелой шейкой матки (оценка по шкале Бишопа 3 балла и менее) и гипоксии плода.

При зрелой шейке матки (5-8 баллов), удовлетворительном состоянии плода производят амниотомию и роды ведут через естественные родовые пути.

При незрелой шейке матки, сроках беременности 38-39 нед, удовлетворительном состоянии плода проводится токолиз с использованием В-адреномиметиков (партусистен, бриканил, гинипрал). В-адреномиметики понижают базальный тонус и сократительную активность матки. Дополнительно используют спазмолитики (бускопан - свечи, ношпа 2-4 мл, баралгин 5 мл, папаверин 2-4 мл), седативные препараты (седуксен 20 мг, промедол 2 мл). Если лечение окажется эффективным и сокращения матки прекращаются, то в дальнейшем можно пролонгировать беременность до 40-41 нед.

При сроке беременности более 40 нед и незрелой шейке матки (до 3-4 баллов по шкале Бишопа) для ее быстрого созревания применяют ламинарии, которые вводят интрацервикально. После достижения зрелости шейки матки при оценке в 4 балла и более используют простагландиновый гель (простенон, препидил-гель), который вводят в шеечный канал или задний свод влагалища. Простагландиновый гель наиболее эффективен при зрелости шейки матки 4 балла и более. Введение геля возможно и при зрелости шейки матки 2-3 балла, но в этом случае его эффективность небольшая, препарат приходится вводить повторно, что повышает стоимость лечения. При достижении зрелости шейки матки в 5-8 баллов производят амниотомию и, если родовая деятельность не развивается, осуществляют родовозбуждение утеротониками. Роды целесообразно проводить под эпидуральной анестезией.

Продолжительность лечения при ППП не должна превышать 1-2 дня. Лечение проводится под тщательным наблюдением за состоянием плода.

ПЕРВИЧНАЯ СЛАБОСТЬ РОДОВОЙ ДЕЯТЕЛЬНОСТИ

Первичная слабость родовой деятельности (первичная гипотоническая дисфункция матки) - патологическое состояние, при котором схватки с началом родовой деятельности слабые и малоэффективные, что приводит к замедлению процессов сглаживания, раскрытия шейки матки и продвижения плода.

Первичная слабость родовой деятельности чаще бывает у первородящих, чем у повторнородящих. Первичная слабость родовой деятельности является результатом как недостаточности нервных и гуморальных механизмов, вызывающих и регулирующих родовую деятельность, так и неспособности нервно-мышечного аппарата матки воспринимать импульсы и отвечать на них адекватными сокращениями.

Слабость родовой деятельности остается одной из важных причин острой гипоксии плода, развитие которой связано не только с длительностью родов, но и с использованием утеротоников.

Диагностика первичной слабости родовой деятельности осуществляется при токо- и партографии, влагалищном исследовании. При токографии о слабости родовой деятельности свидетельствует снижение интенсивности схваток (ниже 30 мм рт. ст.), тонуса матки (менее 8 мм рт. ст.), частоты схваток (менее 2 за 10 мин), маточной активности (менее 100 Е.М.).

При партографии (рис. 23.1) на первичную слабость родовой деятельности указывает удлинение латентной фазы родов до 8 ч и более у первородящих и 5 ч и более у повторнородящих, а активной фазы - до 5 ч и более у первородящих и до 4 ч и более у повторнородящих. Скорость раскрытия шейки матки во время активной фазы родов снижается до 1,2 см/ч у первородящих и до 1,5 см/ч у повторнородящих. Замедляется продвижение головки по родовым путям.

Амниотомия	
2 ч	
Перфузатом в/в 50 мл физиологического р-ра + 5 ЕД окситоцина	
скорость 3—12,5 мл/ч	
1 ч	
Эпидуральная анестезия	
1 ч	
Влагалищное исследование	
Открытие шейки матки + 2—4 см к исходному состоянию перед актива- цией	Отсутствует динамика в раскрытии шейки матки
Введение раствора продолжать 50 мл физиологического р-ра + 5 ЕД окситоцина скорость 12,5-14 мл/ч	Перфузатом в/в 50 мл физиологического р-ра + 10 ЕД окситоцина Скорость 8—12,5 мл/ч
2 ч	2 ч
Влагалищное исследование Открытие шейки матки 6 см и более	Влагалищное исследование Открытие шейки матки <2 см от исходного
Перфузатом в/в 50 мл физиологичес-кого р-ра + 10 ЕД окситоцина скорость 12,5—14 мл/ч	Кесарево сечение
Самопроизвольные роды	

Рис. 23.1. Партограмма первородящей

При повторном влагалищном исследовании динамика раскрытия шейки матки не отмечается.

Лечение первичной слабости родовой деятельности включает в себя два этапа. Первый этап - устранение явной причины слабости родовой деятельности и создание условий для использования утеротоников, второй этап - применение утеротоников.

На первом этапе необходимо опорожнить мочевой пузырь. При целом плодном пузыре, особенно при многоводии, производят амниотомию. Вскрытие плодного пузыря осуществляется при укороченной или сглаженной шейке матки. После амниотомии полость матки уменьшается, и родовая деятельность может нормализоваться в течение ближайших 2 ч. Если этого не происходит, приступают к усилению родовой деятельности другими методами.

При слабости родовой деятельности, особенно при ее поздней диагностике, роженица, как правило, утомлена, поэтому перед введением утеротоников ей представляют медикаментозный сон-отдых на 1,5-2 ч. Для этого внутримышечно вводят 2 мл промедола или 1 мл морадолы, 20 мг димедрола, 20 мг седуксена. Под действием этих препаратов возможны нормализация родовой деятельности и достаточное раскрытие шейки матки. После медикаментозного сна-отдыха осуществляют влагалищное исследование.

Наиболее важным и основным является второй этап лечения первичной слабости родовой деятельности - введение утеротоников с учетом следующего:

- дифференцированное их применение в зависимости от фазы родовой деятельности;
- осуществление на фоне введения утеротоников, мониторинга родовой деятельности (токография) и сердечной деятельности плода (кардиомониторинг);

- одновременное применение обезболивания (наиболее оптимально - эпидуральная анестезия)
- соблюдение продолжительности, скорости введения и доз сокращающих матку средств.

Для активации родовой деятельности внутривенно вводят простагландин F2a (энзапрост, динапрост); окситоцин; совместно простагландин F2a и окситоцина.

Простагландин F2a стимулирует сократительную активность матки, воздействуя на б-адренорецепторы мышечных клеток. Он проявляет свое действие в начале родовой деятельности, поэтому его целесообразно применять в латентной фазе родов в момент сглаживания шейки матки и раскрытия ее до 2-3 см.

Методика введения: содержимое одной ампулы простаина или энзапроста (5 мг ПГ F2a) разводят в изотоническом растворе натрия хлорида вводят внутривенно со скоростью 10 капель в минуту, увеличивая дозу каждые 15 мин на 8 капель, но не более 40 капель в минуту.

Если через 3-4 ч введения ПГ F2a происходит сглаживание шейки матки или ее раскрытие до 2-3 см, в дальнейшем приступают к использованию для родоактивации окситоцина. При неэффективности от ПГ F2a в течение 2 ч и удовлетворительном состоянии плода также возможно использование окситоцина.

Окситоцин является основным утеротоником, применяемым при слабости родовой деятельности. Окситоцин воздействует на маточную мускулатуру через специфические рецепторы в миометрии, одновременно способствуя увеличению содержания кальция. В результате в миометрии, мышечных клетках повышаются тонус и сократительная активность мускулатуры матки.

Чувствительность матки к окситоцину наиболее высока в активной фазе родов, во втором и третьем периодах.

Окситоцин следует вводить только при вскрытом плодном пузыре. 5 ЕД препарата разводят в 500 мл 5% раствора глюкозы или изотонического раствора натрия хлорида. Инфузию начинают со скоростью 10 капель в минуту, через каждые 15 мин скорость увеличивают на 10 капель. При этом максимальная скорость составляет 40 капель в минуту. Раствор окситоцина лучше вводить с помощью инфузомата (табл. 23.1)

Таблица 23.1. Дозированное введение утеротоников

Время введения, часы	Состав инфузионной среды	Скорость инфузии, ЕД/(кг/мин)
1-й	5 ЕД окситоцина, 50 мл изотонического раствора натрия хлорида	0,0002
2-й		0,0003
3-й	10 ЕД окситоцина, 50 мл изотонического раствора натрия хлорида	0,0006
4-й		0,0007

Алгоритм лечения первичной слабости родовой деятельности представлен на схеме 23.1.

На фоне адекватной дозировки окситоцина родовая деятельность должна нормализоваться - 3-5 схваток за 10 мин.

При неэффективности от введения окситоцина в течение 2 ч или ухудшении состояния плода следует решить вопрос о родоразрешении путем кесарева сечения.

Комбинированное внутривенное введение простагландина F2a и окситоцина используют в латентной фазе родов. При этом дозу препаратов снижают в 2 раза (по 2,5 мл и 2,5 ЕД), разводят в 500 мл 5% раствора глюкозы и вводят внутривенно со скоростью 8 капель в минуту, прибавляя каждые 15 мин по 8 капель, доводя до 40 капель в минуту.

При одновременном введении окситоцина и простагландина F2a их действие потенцируется.

ВТОРИЧНАЯ СЛАБОСТЬ РОДОВОЙ ДЕЯТЕЛЬНОСТИ

Вторичная слабость родовой деятельности (вторичная гипотоническая дисфункция) - ослабление родовой деятельности при исходно ее нормальных показателях. Вторичная слабость чаще всего развивается в активную фазу родов или во втором периоде родов.

Причины вторичной слабости родовой деятельности такие же, как и первичной. Вторичная слабость родовой деятельности часто становится продолжением первичной. Длительные и болезненные схватки утомляют роженицу. Иногда вторичная слабость родовой деятельности развивается при несоответствии размеров плода и таза матери, особенно у повторнородящих.

При вторичной слабости родовой деятельности происходят:

- ослабление схваток (до 40 мм рт. ст. и менее), снижение тонуса (до 7-10 мм рт. ст. и менее), активности матки (250 Е.М. и менее);
- увеличение продолжительности паузы между схватками (3 и менее за 10 мин);
- замедление раскрытия шейки матки;
- замедление или приостановка продвижения плода по родовым путям.

Диагностика осуществляется на протяжении 2 ч, когда на партограмме и при влагалищном исследовании отсутствует динамика в развитии родовой деятельности и раскрытии шейки матки.

Лечение. При вторичной слабости родовой деятельности и нормальном состоянии плода делают эпидуральную анестезию, а затем внутривенно вводят окситоцин в тех же дозах, что и при первичной слабости родовой деятельности.

При невозможности проведения эпидуральной анестезии роженице предоставляют медикаментозный сон-отдых. Если после отдыха родовая деятельность не усиливается, ее активизируют окситоцином. При отсутствии эффекта окситоцина в течение 1-2 ч выполняют кесарево сечение.

Во втором периоде родов при расположении головки большим сегментом в узкой части полости малого таза накладывают акушерские щипцы или вакуум-экстрактор. При тазовом предлежании, если упущены возможности для кесарева сечения, производится извлечение плода за тазовый конец.

ЧРЕЗМЕРНО СИЛЬНАЯ РОДОВАЯ ДЕЯТЕЛЬНОСТЬ

Чрезмерно сильная родовая деятельность (гиперактивность матки) наблюдается при стремительных родах.

Гиперактивность матки бывает у женщин с возбудимой нервной системой, у которых особенности регуляции сокращения матки способствуют усилению образования утеротонических соединений (ацетилхолин, окситоцин и т.д.).

Роды начинаются внезапно, сильные схватки следуют одна за другой через короткие промежутки, приводя к сглаживанию шейки матки и изгнанию плода за 1-3 ч.

С развитием бурной родовой деятельности роженица приходит в возбуждение. После излития околоплодных вод за 1-2 потуги рождается плод, иногда вместе с плацентой. При чрезмерно сильной родовой деятельности возможны:

- глубокие разрывы мягких родовых путей;
- преждевременная отслойка нормально расположенной плаценты (20 %, Чернуха Е.А.);
- эмболия околоплодными водами;
- острая гипоксия плода;
- травмы головки плода, включая внутричерепные кровоизлияния.

Тактика ведения родов. Для ослабления родовой деятельности показана эпидуральная анестезия или назначение одного из токолитиков: b-адреномиметиков (гинипрал, партусистен); внутривенное введение 10% раствора сульфата магния; внутривенное введение 1 мл 2,0% раствора промедола. В первом и втором периодах родов женщина должна лежать на боку, противоположном позиции плода.

Повторнородящих со стремительными родами в анамнезе госпитализируют до даты предполагаемых родов. Если предыдущие беременности заканчивались стремительными родами с патологией для плода (кровоизлияние в мозг), то решается вопрос в пользу кесарева сечения.

ДИСКООРДИНАЦИЯ РОДОВОЙ ДЕЯТЕЛЬНОСТИ

К дискоординации родовой деятельности (гипертоническая дисфункция матки) относят дискоординацию, гипертонус нижнего сегмента (обратный градиент), судорожные схватки (тетания матки) и циркуляторную дистоцию (контракционное кольцо).

При всех видах дискоординации родовой деятельности происходит нарушение координированных, синхронных сокращений матки по принципу тройного нисходящего градиента. При этом возможно или смещение водителя ритма с маточного угла в нижний отдел матки, или образование нескольких водителей ритма, которые распространяют импульсы в разные стороны, нарушая синхронность сокращения и расслабления отдельных участков матки.

Причины дискоординации родовой деятельности:

- нарушения формирования родовой доминанты и как следствие отсутствие "зрелости" шейки матки в начале родовой деятельности;
- дистоция шейки матки, обусловленная ее ригидностью, рубцовыми перерождениями;
- повышенная возбудимость роженицы, приводящая к нарушению формирования водителя ритма;
- нарушение иннервации матки;
- генитальный инфантилизм.

При дискоординированной родовой деятельности отмечают:

- незрелая шейка матки к началу родовой деятельности;
- высокий базальный тонус матки с возможным развитием тетануса матки, когда матка полностью не расслабляется и остается в состоянии напряжения;

- частые, интенсивные и болезненные схватки; болезненность отмечается в нижних отделах живота, чаще в области поясницы;

- отсутствие раскрытия шейки матки или динамики ее, несмотря на клинически выраженную родовую деятельность;

- отек шейки матки;

- долгое стояние предлежащей части плода во входе в малый таз;

- несвоевременное излитие околоплодных вод.

Своевременно не диагностированная дискоординированная родовая деятельность может привести к упорной слабости родовой деятельности.

Кроме того, при дискоординированной родовой деятельности нарушается маточно-плацентарный кровоток и развиваются острая гипоксия плода и ишемически-травматическое поражение его ЦНС.

Лечение дискоординированной родовой деятельности проводится при мониторинге состояния плода. В первом периоде родов оптимальным методом лечения всех видов дискоординированной родовой деятельности остается регионарная анестезия. При тетанусе матки одновременно возможно применение β -адреномиметиков; ингаляционных галогенсодержащих анестетиков (фторотан, энфлюран, изофлюран, севофлюран); препаратов нитроглицерина (нитроглицерин, изокет).

При невозможности проведения эпидуральной анестезии используют спазмолитические (ношпа, баралгин, бускопан) и обезболивающие (промедол) препараты через каждые 3-4 ч, седативные (седуксен).

В соответствующих условиях при дискоординации родовой деятельности целесообразно использование психотерапии, физиопроцедур (электроаналгезия и т.д.).

Положительный эффект дает ранняя амниотомия, которую производят при "зрелой" шейке матки.

При неэффективности всех указанных мероприятий показано кесарево сечение.

Введение утеротоников при дискоординации родовой деятельности следует считать ошибкой.

Во втором периоде родов или продолжают эпидуральную анестезию, или выполняют пудендальную анестезию, по показаниям - эпизиотомию.

Дискоординацию родовой деятельности дифференцируют с дистокцией шейки матки, которая является следствием оперативных вмешательств (диатермокоагуляция). Образующиеся после этого дистрофические изменения шейки препятствуют ее раскрытию.

ГЛАВА 24. КРОВОТЕЧЕНИЯ В ПОЗДНИЕ СРОКИ БЕРЕМЕННОСТИ И ВО ВРЕМЯ РОДОВ

Кровотечение во время беременности и родов, особенно массивное, является одним из серьезных осложнений, которое может быть опасным для жизни матери и плода. Особенно неблагоприятны кровотечения в III триместре беременности.

Наиболее частые причины кровотечения во второй половине беременности и родов:

- предлежание плаценты;
- преждевременная отслойка нормально расположенной плаценты;
- разрыв сосудов пуповины при их оболочечном прикреплении.

Кроме этого, причинами кровотечения во второй половине беременности могут быть те, которые по существу, появляются в любом сроке беременности: эрозии и полипы, рак шейки матки и влагалища; разрывы варикозных узлов влагалища.

При отслойке нормально расположенной и предлежащей плаценты кровотечение может быть чрезвычайно сильным. Несвоевременное оказание помощи при отслойке нормально расположенной и предлежащей плаценты является одной из причин материнской и перинатальной заболеваемости и смертности.

ПРЕДЛЕЖАНИЕ ПЛАЦЕНТЫ

Предлежание плаценты (*placenta praevia*) - расположение плаценты в нижнем сегменте матки в области внутреннего зева (*prae* - перед и *via* - на пути).

Плацента может перекрывать внутренний зев полностью или частично.

Частота предлежания плаценты зависит от срока беременности. До 24 нед предлежание плаценты встречается чаще (до 28%). После 24 нед его частота снижается до 18% и перед родами - до 0,2-3,0%, так как плацента перемещается вверх ("миграция плаценты").

Степень предлежания плаценты определяется раскрытием шейки матки и может меняться на протяжении родов.

Во время беременности различают:

- полное предлежание плаценты, когда она полностью перекрывает внутренний зев (рис. 24.1, а);
- неполное (частичное) предлежание, когда внутренний зев перекрыт частично или плацента доходит до него нижним краем (рис. 24.1, б, в);
- низкое предлежание плаценты, когда она располагается на расстоянии 7 см и менее от внутреннего зева (рис. 24.1, г).

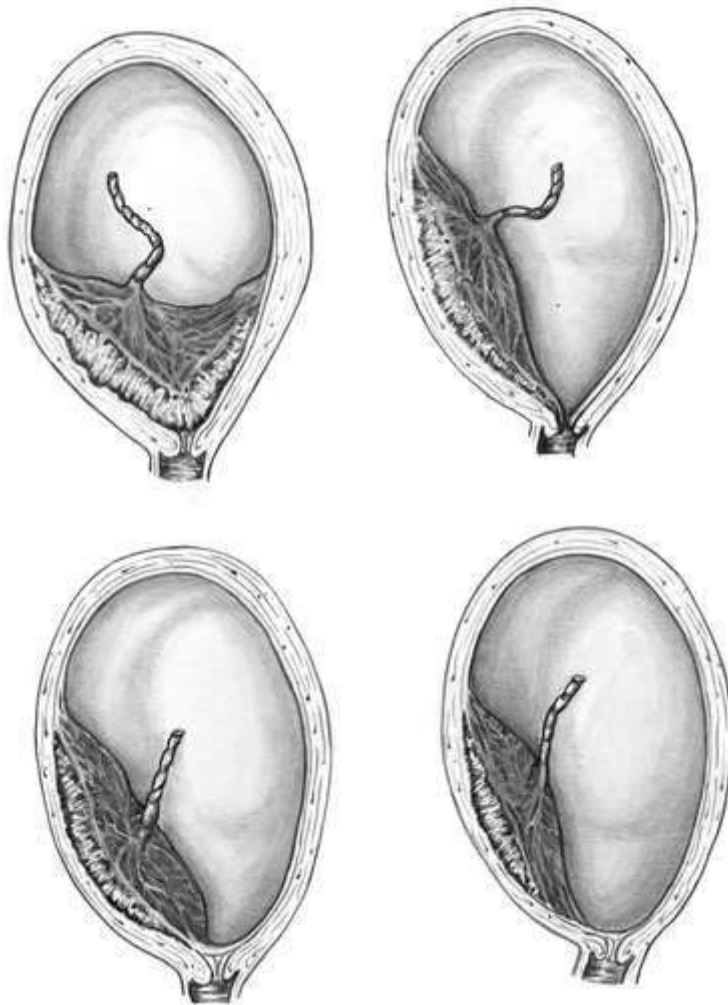


Рис. 24.1. Варианты предлежания плаценты. А - полное; Б - боковое (неполное, частичное); В - краевое (неполное); Г - низкое прикрепление плаценты

Вариант предлежания плаценты во время беременности определяется с помощью УЗИ. По данным трансвагинальной эхографии в настоящее время выделяют четыре степени предлежания плаценты (рис. 24.2):

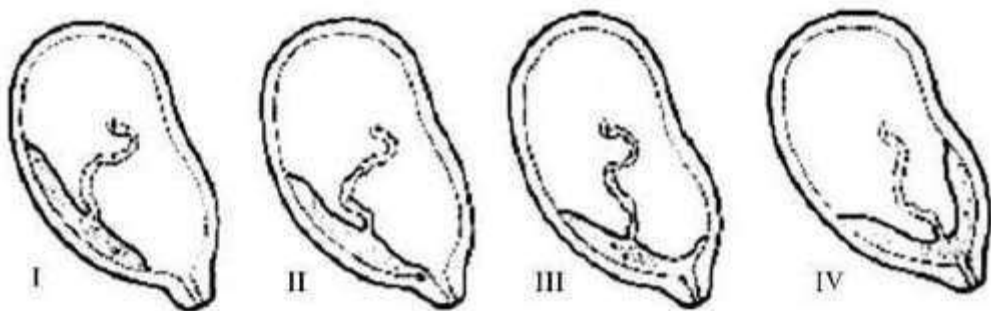


Рис. 24.2. Степень предлежания плаценты по данным УЗИ (схема) объяснения в тексте.

I степень - плацента расположена в нижнем сегменте, ее край не достигает внутреннего зева, но располагается на расстоянии не менее 3 см от него;

II степень - нижний край плаценты достигает внутреннего зева шейки матки, но не перекрывает его;

III степень - нижний край плаценты перекрывает внутренний зев, переходя на противоположную часть нижнего сегмента, ее расположение на передней и задней стенках матки ассиметрично;

IV степень - плацента симметрично расположена на передней и задней стенках матки, перекрывая внутренний зев своей центральной частью.

Длительное время классификация степени предлежания плаценты предусматривала ее локализацию в процессе родов при раскрытии шейки матки на 4 см и более. При этом выделяли:

- центральное предлежание плаценты (*placenta praevia centralis*) - внутренний зев перекрыт плацентой, плодные оболочки в пределах зева не определяются (см. рис. 24.1, а);

- боковое предлежание плаценты (*placenta praevia lateralis*) - часть плаценты предлежит в пределах внутреннего зева и рядом с ней находятся плодные оболочки, обычно шероховатые (рис. 24.1, б);

- краевое предлежание плаценты (*placenta praevia marginalis*) - нижний край плаценты расположен у краев внутреннего зева, в области зева находятся лишь плодные оболочки (рис. 24.1, в).

В настоящее время предлежание плаценты как во время беременности, так и во время родов диагностируют с помощью УЗИ. Это позволяет родоразрешить беременную до кровотечения. В связи с этим вышеуказанная классификация потеряла актуальность, но для представления о степени предлежания плаценты она имеет определенное значение.

В этиологии предлежания плаценты имеют значение изменения в матке и особенности трофобласта.

Маточный фактор связан с дистрофическими изменениями слизистой оболочки матки, в результате чего нарушаются условия плацентации. К дистрофическим изменениям в слизистой оболочке матки приводят хронический эндометрит; значительное число родов и аборт в анамнезе, особенно при послеродовых или послеоперационных эндометритах; рубцы на матке после кесарева сечения или миомэктомии, курение.

К плодовым факторам, способствующим предлежанию плаценты, относят снижение протеолитических свойств плодного яйца, когда его nidация в верхних отделах матки невозможна.

При неблагоприятных условиях nidации плодного яйца наблюдаются отклонения в развитии хориона - происходит атрофия его ворсин в области *decidua capsularis*. На месте возможного расположения *decidua capsularis* формируется ветвистый хорион.

В силу не известных до конца причин в ранние сроки беременности ветвистый хорион относительно часто формируется в нижних отделах плодного яйца. По мере увеличения тела матки, формирования и растяжения нижнего сегмента в конце II и в III триместре плацента может перемещаться (мигрировать) кверху до 7-10 см. В момент смещения плаценты возможно появление небольших кровяных выделений из половых путей.

При предлежании плаценты в силу недостаточного развития слизистой матки возможно плотное приращение плаценты или ее истинное приращение.

Клиническая картина. Основным симптомом предлежания плаценты является кровотечение из половых путей, которое появляется внезапно среди полного здоровья, чаще в конце II-III триместров или с появлением первых схваток. При массивной кровопотере развивается геморрагический шок. Чем большая степень предлежания плаценты, тем раньше появляется кровотечение. Вытекающая из половых путей кровь ярко-алого цвета. Кровотечение не сопровождается болевыми ощущениями. Оно нередко

рецидивирует, приводя к анемии беременных. На фоне анемии относительно небольшая кровопотеря может способствовать развитию геморрагического шока.

Кровотечение обусловлено отслойкой плаценты от стенки матки в период формирования нижнего сегмента, когда происходит сокращение мышечных волокон в нижних отделах матки. Поскольку плацента не обладает способностью к сокращению, в результате смещения относительно друг друга участка нижнего сегмента матки и участка плаценты ее ворсинки отрываются от стенок матки, обнажая сосуды плацентарной площадки. При этом вытекает материнская кровь (рис. 24.3). Кровотечение может остановиться лишь по окончании сокращения мышц, тромбоза сосудов и прекращения отслойки плаценты. Если сокращения матки возобновляются, кровотечение возникает снова.

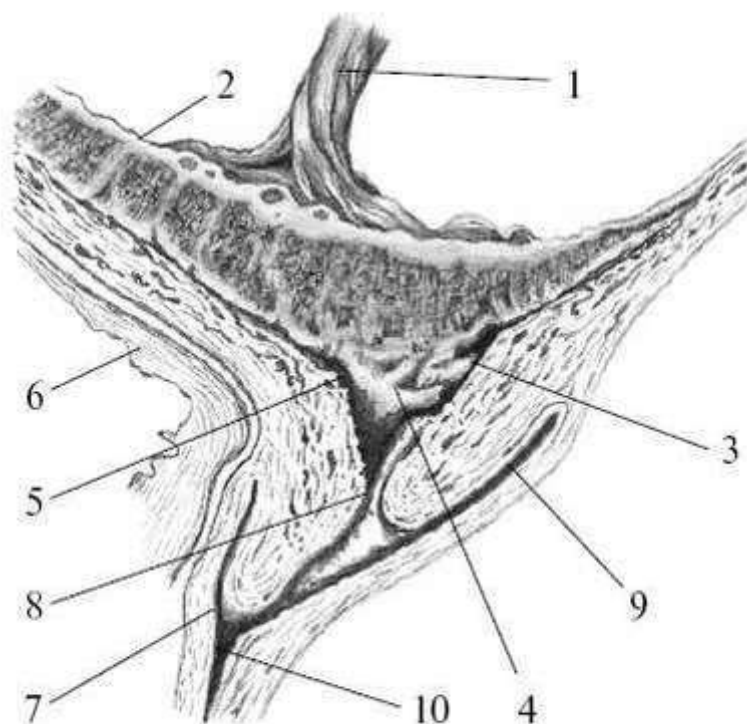


Рис. 24.3. Отслойка предлежащей плаценты. 1 - пуповина; 2 - плацента; 3 - плацентарная площадка; 4 - участок отслойки; 5 - внутренний маточный зев; 6 - мочевого пузыря; 7 - передний свод; 8 - наружный маточный зев; 9 - задний свод влагалища; 10 - влагалище

Интенсивность кровотечения может быть различной, она зависит от количества и диаметра поврежденных сосудов матки.

Кровь из сосудов плацентарной площадки вытекает через половые пути, не образуя гематом, поэтому матка остается безболезненной во всех отделах, ее тонус не меняется.

С началом родовой деятельности одним из факторов появления кровотечения при предлежании плаценты является натяжение оболочек в нижнем полюсе плодного яйца, которые удерживают край плаценты, и она не следует за сокращением нижнего сегмента матки. Разрыв плодных оболочек способствует устранению их натяжения, плацента перемещается вместе с нижним сегментом, и кровотечение может остановиться. Дополнительным фактором остановки кровотечения при неполном предлежании плаценты может быть ее прижатие опускающейся в таз головкой плода. При полном предлежании плаценты самопроизвольная остановка кровотечения невозможна,

поскольку плацента в родах по мере сглаживания шейки продолжает отслаиваться от стенки матки.

Общее состояние беременной при предлежании плаценты определяется величиной кровопотери. Необходимо учитывать и кровь, которая может скапливаться во влагалище (до 500 мл).

Состояние плода зависит от тяжести анемии или геморрагического шока при кровопотере. При обильном кровотечении развивается острая гипоксия.

Течение беременности. При предлежании плаценты возможны:

- угроза прерывания беременности;
- железодефицитная анемия;
- неправильное положение и тазовое предлежание плода из-за препятствия вставлению головки ко входу в малый таз;
- хроническая гипоксия и задержка роста плода в результате плацентации в нижнем сегменте и относительно низкого кровотока в этом отделе матки.

Диагностика. Основным методом диагностики как предлежания плаценты, так и его варианта является УЗИ. Наиболее точный метод - трансвагинальная эхография.

К клиническим признакам предлежания плаценты относятся:

- ярко-алые кровяные выделения при безболезненной матке;
- высокое стояние предлежащей части плода;
- неправильные положения или тазовые предлежания плода.

Влагалищное исследование при предлежании плаценты проводить не рекомендуется, так как оно может привести к дальнейшей отслойке плаценты, усиливая кровотечение. При отсутствии возможности УЗИ влагалищное исследование проводят крайне осторожно. При исследовании пальпируется губчатая ткань между предлежащей частью и пальцами акушера. Влагалищное исследование проводят при развернутой операционной, позволяющей экстренно произвести кесарево сечение в случае обильного кровотечения.

Тактика ведения беременности и родов при предлежании плаценты определяется сроком беременности, наличием кровяных выделений и их интенсивностью.

Во II триместре беременности при предлежании плаценты по результатам УЗИ и в отсутствие кровяных выделений пациентка наблюдается в женской консультации. Алгоритм обследования не отличается от общепринятого стандарта, за исключением дополнительного определения показателей гемостаза в крови. Беременной рекомендуют исключение физических нагрузок, поездок, половой жизни. Регулярно (через 3-4 нед) следует проводить УЗИ, чтобы проследить миграцию плаценты.

При появлении кровяных выделений женщину госпитализируют. Дальнейшая тактика определяется величиной кровопотери и локализацией плаценты. При массивной кровопотере производится малое кесарево сечение; при незначительных кровяных выделениях - терапия, направленная на сохранение беременности под контролем показателей гемостаза. Лечение заключается в назначении постельного режима, введении спазмолитиков. В зависимости от показателей гемостаза проводят заместительную (свежезамороженная плазма), дезагрегационную (курантил, трентал) терапию или использование лекарственных препаратов, направленных на активацию гемостаза и улучшение микроциркуляции (дицинон). Одновременно проводят антианемическую терапию. Осуществляется ультразвуковой контроль за расположением плаценты.

В III триместре беременности при предлежании плаценты без кровяных выделений вопрос о госпитализации решается индивидуально. Если пациентка живет недалеко от родильного дома и может за 5-10 мин доехать до него, то возможно ее наблюдение врачами женской консультации до 32-33 нед. Если местожительство беременной значительно удалено от лечебного учреждения, ее нужно госпитализировать раньше.

При обильных кровяных выделениях показано срочное родоразрешение - чревосечение и кесарево сечение в нижнем маточном сегменте независимо от срока беременности.

При отсутствии кровяных выделений возможно пролонгирование беременности до 37-38 нед, после чего при любом варианте предлежания плаценты с целью профилактики массивного кровотечения в плановом порядке производится кесарево сечение. Во время кесарева сечения, особенно при расположении плаценты на передней стенке матки, возможно усиление кровотечения вплоть до массивного, которое обусловлено нарушением сократительной способности нижнего сегмента, где располагается плацентарная площадка. Причиной кровотечения может быть также часто наблюдаемое при этой патологии плотное прикрепление или приращение плаценты.

При расположении плаценты на передней стенке опытный врач может провести кесарево сечение в нижнем сегменте матки. В этом случае необходимо сделать разрез на матке и плаценте и продолжить его в сторону, не отслаивая плаценту от стенки матки. Быстро извлечь плод и отделить в последующем плаценту от стенки матки рукой.

Начинающий врач для снижения кровопотери может произвести корпоральное кесарево сечение.

Если в процессе кесарева сечения появляется массивное кровотечение, которое не купируется после ушивания разреза на матке и введения утеротонических средств, необходима перевязка подвздошных артерий. При отсутствии эффекта приходится прибегать к экстирпации матки.

При наличии ангиографической установки производят эмболизацию маточных артерий сразу после извлечения плода с целью профилактики массивного кровотечения. Она особенно целесообразна при своевременной ультразвуковой диагностике вращения плаценты во время беременности. При выявлении такового на операционном столе перед чревосечением производят катетеризацию маточных артерий и после извлечения плода их эмболизацию. Эмболизация маточных артерий дает возможность при истинном приращении (врастании) плаценты произвести органосохраняющую операцию: иссечь часть нижнего сегмента и наложить швы на дефект, сохранив матку. Если эмболизацию сосудов осуществить невозможно, то при врастании для снижения кровопотери следует произвести экстирпацию матки, не отделяя плаценту.

Во время оперативного родоразрешения аппаратом для интраоперационной реинфузии аутологичной крови собирают кровь для последующей реинфузии.

При неполном предлежании плаценты, отсутствии кровотечения с началом родовой деятельности возможно ведение родов через естественные родовые пути, своевременно вскрывая плодные оболочки, что предупреждает дальнейшую отслойку плаценты. Тому же способствует опускающаяся в таз головка, которая прижимает обнаженный участок плацентарной площадки к тканям матки. В результате кровотечение прекращается, и далее роды проходят без осложнений. При слабых схватках или при подвижной над входом в таз головке после амниотомии целесообразно внутривенное введение окситоцина (5 ЕД на 500 мл изотонического раствора натрия хлорида). Появление или усиление кровотечения после вскрытия плодного пузыря является показанием для оперативного родоразрешения путем кесарева сечения.

При неполном предлежании, отсутствии кровотечения и преждевременных родах, нежизнеспособном (пороки развития, несовместимые с жизнью) или мертвом плоде после амниотомии и подвижной над входом в малый таз головке возможно использование кожно-головных щипцов по Иванову-Гауссу. В случае их неэффективности производится кесарево сечение.

В прошлом для прекращения отслойки плаценты применяли поворот плода на ножку при неполном раскрытии шейки матки (поворот по Брекстону Гиксу). Эта сложная и опасная для матери и плода операция была рассчитана на то, что после поворота плода на ножку ягодицы прижмут плаценту к тканям матки, в результате чего кровотечение может остановиться.

При предлежании плаценты в раннем послеоперационном или послеродовом периоде возможно маточное кровотечение, обусловленное:

- гипотонией или атонией нижнего маточного сегмента;
- частичным плотным прикреплением или врастанием плаценты;
- разрывом шейки матки после родов через естественные родовые пути.

Для профилактики нарушений сократительной способности матки в конце второго периода родов или во время кесарева сечения после извлечения плода вводят утеротонические средства: окситоцин или простагландин (энзапрост) внутривенно в течение 3-4 ч.

После родов через естественные родовые пути обязательно осматривают шейку матки в зеркалах, так как предлежание плаценты способствует ее разрывам.

Вне зависимости от способа родоразрешения необходимо присутствие неонатолога, поскольку плод может родиться в состоянии асфиксии.

Ввиду значительной опасности развития гнойно-воспалительных заболеваний в послеоперационном периоде у матери показано интраоперационное (после пережатия пуповины) профилактическое введение ей антибиотиков широкого спектра действия, которое продолжают в послеоперационном периоде (5-6 дней).

ПРЕЖДЕВРЕМЕННАЯ ОТСЛОЙКА НОРМАЛЬНО РАСПОЛОЖЕННОЙ ПЛАЦЕНТЫ

Преждевременной считают отслойку нормально расположенной плаценты до рождения плода: во время беременности, в первом и во втором периодах родов.

Преждевременная отслойка нормально расположенной плаценты нередко сопровождается значительным внутренним и/или наружным кровотечением. Летальность составляет 1,6-15,6%. Основной причиной смерти женщины является геморрагический шок и, как следствие полиорганная недостаточность.

Частота преждевременной отслойки в настоящее время возросла в связи с нередко встречающимися рубцовыми изменениями матки (кесарево сечение, миомэктомия).

На ранних сроках беременности отслойка нормально расположенной плаценты часто сопутствует прерыванию беременности.

В зависимости от площади отслойки выделяют частичную и полную.

При частичной отслойке плаценты от маточной стенки отслаивается часть ее, при полной - вся плацента. Частичная отслойка нормально расположенной плаценты может быть краевой, когда отслаивается край плаценты, или центральной - соответственно центральная часть. Частичная отслойка плаценты может быть прогрессирующей и непрогрессирующей. (рис. 24.4, а, б, в)

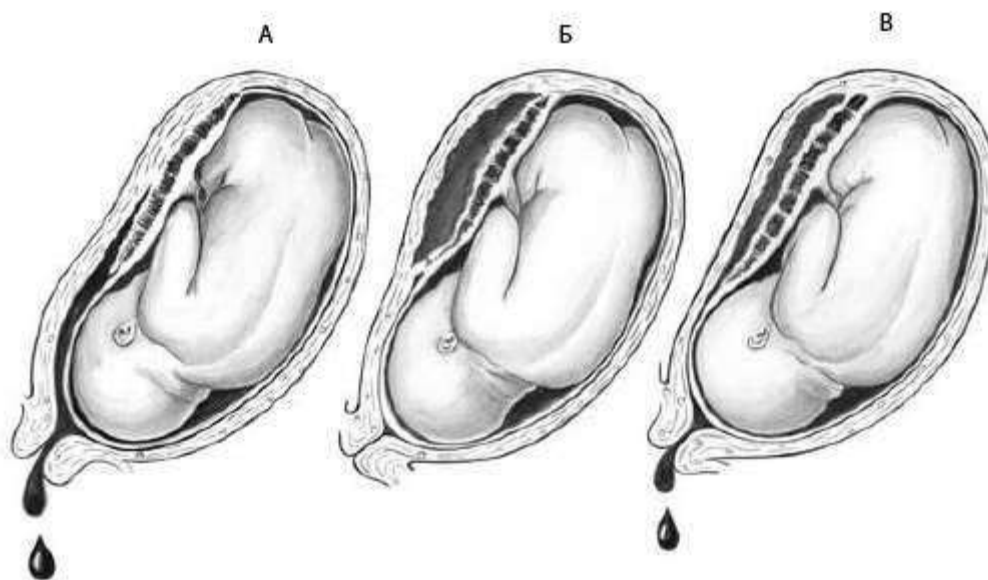


Рис. 24.4. Варианты преждевременной отслойки нормально расположенной плаценты. А - частичная отслойка с наружным кровотечением; Б - центральная отслойка плаценты (ретроплацентарная гематома, внутреннее кровотечение); В - полная отслойка плаценты с наружным и внутренним кровотечением

Этиология преждевременной отслойки нормально расположенной плаценты окончательно не установлена. Отслойку плаценты считают проявлением системной, иногда скрыто протекающей патологии у беременных.

Выделяют несколько этиологических факторов: сосудистый (васкулопатия), нарушение гемостаза (тромбофилия), механический. Васкулопатия и тромбофилия относительно часто (чаще, чем в популяции) наблюдаются при таких состояниях, как гестоз, артериальная гипертензия, гломерулонефриты, при которых относительно часто развивается отслойка.

Изменения сосудов при преждевременной отслойке плаценты заключаются в поражении эндотелия развитии васкулитов и васкулопатий с изменением проницаемости сосудов, и в конечном итоге нарушением целостности сосудистой стенки.

Изменения гемостаза может служить и причиной, и следствием преждевременной отслойки плаценты. Важное значение придают антифосфолипидному синдрому (АФС), генетическим дефектам гемостаза (мутация фактора V Leiden, дефицит антитромбина III, дефицит протеина С и пр.), предрасполагающим к тромбозам. Тромбофилия, развивающаяся при АФС, генетических дефектах гемостаза, способствует неполноценной инвазии трофобласта, дефектам плацентации, отслойке нормально расположенной плаценты.

Нарушения гемостаза могут быть и следствием преждевременной отслойки плаценты. Развивается острая форма ДВС-синдрома, который в свою очередь способствует массивному кровотечению. Особенно часто это бывает при центральной отслойке, когда в области скопления крови повышается давление и создаются условия для проникновения клеток плацентарной ткани с тромбопластическими свойствами в материнский кровоток.

Преждевременная отслойка нормально расположенной плаценты возможна при резком снижении объема перерастянутой матки, частых и интенсивных схватках. Плацента, не способная к сокращению, не может адаптироваться к изменившемуся объему матки, в результате чего нарушается связь между ними.

Таким образом, к преждевременной отслойке плаценты предрасполагают:

- *во время беременности* - сосудистая экстрагенитальная патология (артериальная гипертензия, гломерулонефриты); эндокринопатии (сахарный диабет); аутоиммунные состояния (АФС, системная красная волчанка); аллергические реакции на декстраны, гемотрансфузии; гестоз, особенно на фоне гломерулонефрита;

- *во время родов* - излитие околоплодных вод при многоводии; гиперстимуляция матки окситоцином; рождение первого плода при многоплодии; короткая пуповина; запоздалый разрыв плодного пузыря.

Возможна насильственная отслойка плаценты в результате падения и травмы, наружных акушерских поворотов, амниоцентеза.

Патогенез. Разрыв сосудов и кровотечение начинается в *decidua basalis*. Образующаяся гематома нарушает целостность всех слоев децидуальной оболочки и отслаивает плаценту от мышечного слоя матки.

В дальнейшем возможна непрогрессирующая и прогрессирующая отслойка. Если отслойка плаценты происходит на небольшом участке и далее не распространяется, то гематома уплотняется, частично рассасывается, в ней откладываются соли. Подобная отслойка не сказывается на состоянии плода, беременность прогрессирует. Участок частичной отслойки нормально расположенной плаценты обнаруживают при осмотре плаценты после родов (рис. 24.5).

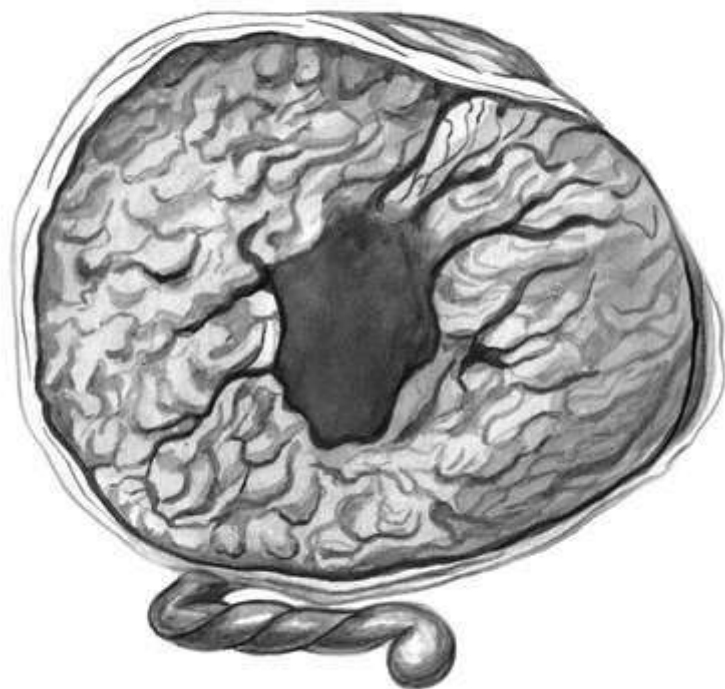


Рис. 24.5. Преждевременная отслойка нормально расположенной плаценты. Глубокое вдавление в плацентарной ткани после удаления сгустка крови

При прогрессирующей отслойке она может быстро увеличиваться. Матка при этом растягивается. Сосуды в области отслойки не пережимаются и вытекающая кровь может продолжать отслаивать плаценту, а затем оболочки и вытекать из половых путей (рис. 24.4). Если кровь при продолжающейся отслойке плаценты не находит выхода, то она накапливается между стенкой матки и плацентой, образуя гематому (рис. 24.4, б). Кровь проникает как в плаценту, так и в толщу миометрия, что ведет к перерастяжению и пропитыванию стенок матки, раздражению рецепторов миометрия. Растяжение матки может быть настолько значительным, что в стенке матки образуются трещины, распространяющиеся до серозной оболочки и даже на нее. Вся стенка матки пропитывается кровью, она может проникать в околоматочную клетчатку, а в ряде случаев - через разрыв серозной оболочки и в брюшную полость. Серозный покров матки при этом имеет синюшный цвет с петехиями (или с петехиальными кровоизлияниями). Такое патологическое состояние называют *маточно-плацентарной апоплексией*. Она была впервые описана А. Couvelaire (1911) и получила название "матка Кувелера". При матке Кувелера после родов часто нарушается сократительная способность миометрия, приводящая к гипотонии, прогрессированию ДВС-синдрома, массивному кровотечению.

Клиническая картина и диагностика. Преждевременная отслойка нормально расположенной плаценты имеет характерные симптомы:

- кровотечение;
- боль в животе;
- гипертонус матки;
- острая гипоксия плода.

Симптомы преждевременной отслойки плаценты и их выраженность определяются величиной и местом отслойки.

Кровотечение при преждевременной отслойке плаценты может быть наружным; внутренним; смешанным (внутренним и наружным) (рис. 24.4).

Наружное кровотечение чаще появляется при краевой отслойке плаценты. При этом выделяется яркая кровь. Кровь из гематомы, расположенной высоко у дна матки, как правило, темного цвета. Величина кровопотери зависит от площади отслойки и уровня гемостаза. При наружном кровотечении общее состояние определяется величиной кровопотери. При внутреннем кровотечении, которое, как правило, бывает при центральной отслойке, кровь не находит выхода наружу и, образуя ретроплацентарную гематому, пропитывает стенку матки. Общее состояние при этом определяется не только внутренней кровопотерей, но и болевым шоком.

Боль в животе обусловлена имбибицией кровью стенки матки, растяжением и раздражением покрывающей ее брюшины.

Болевой синдром наблюдается, как правило, при внутреннем кровотечении, когда имеется ретроплацентарная гематома. Боли могут быть чрезвычайно интенсивными. При преждевременной отслойке плаценты, расположенной на задней стенке матки, отмечаются боли в поясничной области. При большой ретроплацентарной гематоме на передней поверхности матки определяется резко болезненная "локальная припухлость".

Гипертонус матки наблюдается при внутреннем кровотечении и обусловлен ретроплацентарной гематомой, имбибицией кровью и перерастяжением стенки матки. В ответ на постоянный раздражитель стенка матки сокращается и не расслабляется.

Острая гипоксия плода является следствием гипертонуса матки и нарушения маточно-плацентарного кровотока, а также отслойки плаценты. Плод может погибнуть при отслойке 1/3 поверхности и более. При полной отслойке происходит моментальная

гибель плода. Иногда интранатальная гибель плода становится единственным симптомом отслойки плаценты.

По клиническому течению различают легкую, среднюю и тяжелую степени отслойки плаценты.

Для легкой степени характерна отслойка небольшого участка плаценты и незначительные выделения из половых путей. Общее состояние при этом не страдает. При УЗИ можно определить ретроплацентарную гематому, если же кровь выделяется из наружных половых органов, то гематома не выявляется.

После родов можно обнаружить организовавшийся сгусток на плаценте.

При краевой отслойке 1/3-1/4 поверхности плаценты (средней степени тяжести) из половых путей выделяется значительное количество крови со сгустками. При центральной отслойке и образовании ретроплацентарной гематомы появляются боль в животе, гипертонус матки. Если отслойка произошла во время родов, то матка между схватками не расслабляется. При большой ретроплацентарной гематоме матка может иметь асимметричную форму и, как правило, резко болезненна при пальпации. Плод испытывает острую гипоксию и без своевременного родоразрешения он погибает.

Одновременно развиваются симптомы шока, который в основе своей содержит симптомы как геморрагического, так и болевого.

Тяжелая степень предусматривает отслойку плаценты 1/2 и более площади. Внезапно появляются боли в животе за счет внутреннего кровотечения, иногда наблюдается и наружное кровотечение. Относительно быстро развиваются симптомы шока. При осмотре и пальпации матка напряжена, асимметрична, с выбуханием в области ретроплацентарной гематомы. Отмечаются симптомы острой гипоксии или гибель плода.

Тяжесть состояния, величина кровопотери дополнительно усугубляются развитием тромбгеморрагического синдрома, за счет проникновения в кровоток матери большого количества активных тромбопластинов, образующихся в месте отслойки плаценты.

Диагностика преждевременной отслойки плаценты основана на клинической картине заболевания; данных УЗИ и изменениях гемостаза.

При диагностике следует обращать внимание на следующие важные симптомы ПОНРП: кровяные выделения и боли в животе; гипертонус, болезненность матки; отсутствие расслабления матки в паузах между схватками во время родов; острую гипоксию плода или его антенатальную гибель; симптомы геморрагического шока.

При *влагалищном исследовании* во время беременности шейка матки сохранена, наружный зев закрыт. В первом периоде родов плодный пузырь при отслойке плаценты обычно напряжен, иногда появляется умеренное количество кровяных выделений сгустками из матки. При вскрытии плодного пузыря иногда изливаются околоплодные воды с примесью крови.

При подозрении на преждевременную отслойку плаценты УЗИ следует проводить как можно раньше. Продольное и поперечное сканирование позволяет определить место и площадь отслойки плаценты, размеры и структуру ретроплацентарной гематомы. Если происходит незначительная отслойка плаценты по краю и имеется наружное кровотечение, т.е. кровь вытекает наружу, то при УЗИ отслойку можно и не обнаружить.

Показатели гемостаза свидетельствуют о развитии ДВС.

Дифференциальная диагностика проводится с гистопатическим разрывом матки, предлежанием плаценты, разрывом сосудов пуповины.

Дифференцировать преждевременную отслойку нормально расположенной плаценты с гистопатическим разрывом матки без УЗИ чрезвычайно трудно, так как их

симптомы идентичны: боль в животе, напряженная, нерасслабляющаяся стенка матки, острая гипоксия плода. УЗИ выявляет участок отслоившейся плаценты. Если его нет, то дифференциальная диагностика затруднена. Однако врачебная тактика при этом не отличается, а именно, необходимо экстренное родоразрешение.

Отслойка предлежащей плаценты устанавливается легко, так как при наличии кровяных выделений из половых путей, остальные характерные симптомы отсутствуют. При УЗИ определить расположение плаценты не представляет труда.

Заподозрить разрыв сосудов пуповины при оболочечном их прикреплении очень трудно. Выделяется кровь ярко-алого цвета, отмечается острая гипоксия и возможна антенатальная гибель плода. Локальная болезненность и гипертонус отсутствуют.

Тактика ведения при преждевременной отслойки плаценты определяется:

- величиной отслойки;
- степенью кровопотери;
- состоянием беременной и плода;
- сроком беременности;
- состоянием гемостаза.

Во время беременности при выраженной клинической картине отслойки нормально расположенной плаценты показано экстренное родоразрешение путем кесарева сечения независимо от срока беременности и состояния плода. Во время операции осматривают матку для выявления кровоизлияния в мышечную стенку и под серозную оболочку (матка Кувелера). При матке Кувелера, согласно принципам классического акушерства, раньше всегда выполняли экстирпацию матки, поскольку гематома в стенке матки снижает ее способность к сокращению и вызывает массивное кровотечение. В настоящее время в высокоспециализированных лечебных учреждениях, где имеется возможность оказания экстренной помощи с участием сосудистого хирурга, а также возможность использования аппарата для интраоперационной реинфузии аутологичной крови и сбора крови пациентки, после родоразрешения производится перевязка внутренних подвздошных артерий (*a. ilica interna*). При отсутствии кровотечения операцию на этом заканчивают, матка сохраняется. При продолжающемся кровотечении приходится выполнять экстирпацию матки.

Если состояние беременной и плода значительно не нарушено, нет выраженного наружного или внутреннего кровотечения (небольшая непрогрессирующая ретроплацентарная гематома по данным УЗИ), анемии, при сроке беременности до 34 нед, возможна выжидательная тактика. Ведение беременной проводится под контролем УЗИ, при постоянном наблюдении за состоянием плода (доплерометрия, кардиотокография). Терапия предполагает постельный режим и заключается во введении спазмолитических средств, дезагрегантов, поливитаминов, антианемических препаратов. По показаниям допускается переливание свежезамороженной плазмы.

В родах при преждевременной отслойке плаценты и выраженной клинической картине заболевания проводится кесарево сечение.

При легкой форме отслойки, удовлетворительном состоянии роженицы и плода, нормальном тоне матки роды можно вести через естественные родовые пути. Необходима ранняя амниотомия, так как излитие околоплодных вод ведет к уменьшению кровотечения, поступления тромбопластина в материнский кровоток, ускоряет роды, особенно при доношенном плоде. Роды следует вести под постоянным мониторным наблюдением за гемодинамикой у матери, сократительной деятельностью матки и сердцебиением плода. Устанавливают катетер в центральную вену и по показаниям проводят инфузионную терапию. При слабости родовой деятельности после амниотомии

можно вводить утеротоники. Целесообразна эпидуральная анестезия. В конце второго периода родов после прорезывания головки назначают окситоцин с целью усиления маточных сокращений и уменьшения кровотечения.

При прогрессировании отслойки или появлении выраженных симптомов во втором периоде родов тактика определяется состоянием роженицы и плода, местом нахождения предлежащей части в малом тазу. При головке, расположенной в широкой части полости малого таза и выше, показано кесарево сечение. Если предлежащая часть располагается в узкой части полости малого таза и ниже, то при головном предлежании накладывают акушерские щипцы, а при тазовом предлежании производят экстракцию плода за тазовый конец.

В раннем послеродовом периоде после отделения плаценты производится ручное обследование матки. Для профилактики кровотечения вводят энзапрост в изотопическом растворе натрия хлорида внутривенно капельно 2-3 ч.

Нарушение коагуляции в раннем или позднем послеродовом периоде является показанием к переливанию свежезамороженной плазмы, тромбоцитной массы, по показаниям производят гемотрансфузию. В редких ситуациях при массивной кровопотере, явлениях геморрагического шока возможно переливание свежей донорской крови. С целью остановки кровотечения в раннем послеродовом периоде целесообразна перевязка внутренних подвздошных артерий и при наличии соответствующей аппаратуры эмболизация маточных артерий.

Исход для плода. При преждевременной отслойке плаценты плод, как правило, страдает от острой гипоксии. Если акушерская помощь оказывается несвоевременно и недостаточно быстро, то наступает его антенатальная гибель.

СХЕМА ОБСЛЕДОВАНИЯ БЕРЕМЕННЫХ, ПОСТУПАЮЩИХ В СТАЦИОНАР С КРОВЯНЫМИ ВЫДЕЛЕНИЯМИ В ПОЗДНИЕ СРОКИ БЕРЕМЕННОСТИ

У поступающих в родовспомогательное учреждение пациенток с кровяными выделениями проводятся: оценка общего состояния; сбор анамнеза; наружное акушерское обследование; выслушивание сердечных тонов плода; осмотр наружных половых органов и определение характера кровяных выделений. Показано УЗИ (при массивной кровопотере его проводят в операционной).

В настоящее время в связи с широким внедрением УЗИ в практику женских консультаций предлежание плаценты известно заранее. При установленном предлежании плаценты и кровотечении после поступления пациентку переводят в операционную. В остальных ситуациях при массивном кровотечении в первую очередь необходимо исключить преждевременную отслойку плаценты.

Если при наружном акушерском и ультразвуковом исследовании преждевременная отслойка не подтверждена, необходим осмотр шейки матки и стенок влагалища в зеркалах, для исключения эрозии и рака шейки матки; полипов шейки матки; разрыва варикозно расширенных вен; травмы.

При выявлении указанной патологии проводят соответствующее лечение.

Влагалищное исследование в родах производят для:

- определения степени раскрытия шейки матки;
- выявления сгустков крови во влагалище, в заднем своде, что способствует определению истинной кровопотери;
- проведения амниотомии при решении ведения родов через естественные родовые пути.

Влагалищное исследование производится при развернутой операционной, когда при усилении кровотечения можно экстренно произвести чревосечение и кесарево сечение.

Кровопотерю определяют взвешиванием пеленок, простыней и учитывают сгустки крови, находящиеся во влагалище.

ГЛАВА 25. КРОВОТЕЧЕНИЕ В ПОСЛЕДОВОМ И РАННЕМ ПОСЛЕРОДОВОМ ПЕРИОДЕ

КРОВОТЕЧЕНИЕ В ПОСЛЕДОВОМ ПЕРИОДЕ

Кровотечение является наиболее опасным осложнением послеродового периода. Кровопотеря в пределах 0,5 % и более от массы тела (400-500 мл) считается патологической, а 1 % и более от массы тела (1000 мл и более) массивной.

Причины кровотечения в третьем периоде родов:

- нарушение отделения плаценты и выделения последа
- травмы мягких тканей родовых путей;
- наследственные или приобретенные дефекты гемостаза.

НАРУШЕНИЕ ОТДЕЛЕНИЯ ПЛАЦЕНТЫ И ВЫДЕЛЕНИЯ ПОСЛЕДА

Наблюдается при:

- а. патологическом прикреплении плаценты;
- б. аномалиях и особенностях строения и прикреплении плаценты к стенке матки.
- в. ущемлении последа в матке
- г. гипотонии матки

К патологическому прикреплению плаценты относятся:

- плотное приращение плаценты в базальном слое слизистой оболочки матки (*placenta adhaerens*);
- приращение плаценты к мышечному слою (*placenta accreta*);
- врастание плаценты в мышечный слой (*placenta increta*);
- прорастание плацентой мышечного слоя и серозного покрова матки (*placenta percreta*)

Патологическое приращение плаценты может быть на всем протяжении (полное) или локально в одном месте (неполное).

В зарубежной литературе термин *placenta "adhaerens"* не используется. Термин *placenta "accreta"* подразумевает врастание и объединяет в себе *placenta "increta"* и *"percreta"*.

ЭТИОЛОГИЯ И ПАТОГЕНЕЗ

В норме плацента формируется в функциональном слое слизистой оболочки, который трансформируется в децидуальный. На уровне губчатого слоя децидуальной оболочки происходит отделение плаценты от стенки матки в III периоде родов.

При воспалительных заболеваниях или дистрофических изменениях эндометрия функциональный слой рубцово перерождается, из-за чего самостоятельное

отделение его вместе с плацентой в III периоде родов не происходит. Указанное состояние называется *плотное прикрепление*. При атрофии не только функционального, но и базального слоя слизистой оболочки, слоя Нитабух (зона эмбриональной дегенерации) один или несколько котиледонов формирующейся плаценты непосредственно доходят до мышечного слоя (*placenta accreta*) или врастает в него (*placenta increta*), или прорастает его (*placenta percreta*) (*истинное вращание*) (рис. 25.1).

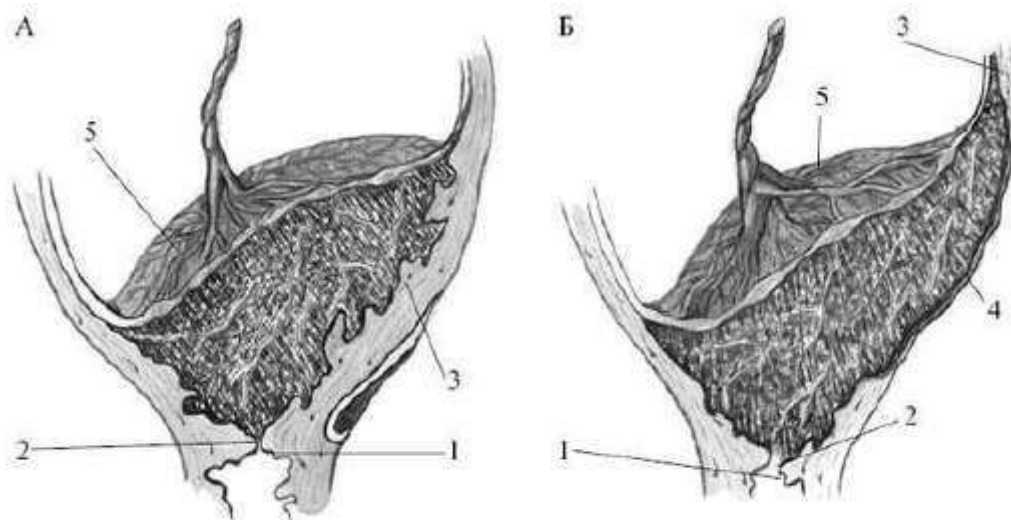


Рис. 25.1. Варианты приращения плаценты. А - *increta*; Б - *percreta*. 1 - наружный зев шейки матки; 2 - внутренний зев шейки матки; 3 - мышечная стенка матки; 4 - серозная оболочка матки; 5 - плацента

К патологическому прикреплению плаценты приводят либо изменения слизистой матки, либо особенности хориона.

Изменения слизистой матки перед наступлением беременности, способствующие нарушению формирования трофобласта, могут наблюдаться при следующих заболеваниях:

- неспецифические и специфические воспалительные (хламидиоз, гонорея, туберкулез т.д.) поражения эндометрия;
- чрезмерное выскабливание матки во время удаления плодного яйца или диагностических манипуляций;
- послеоперационные рубцы на матке (кесарево сечения и миомэктомия).

Нарушению прикрепления или врастания трофобласта способствует также повышение протеолитической активности ворс хориона.

Аномалии и особенности строения и прикрепления плаценты к стенке матки часто способствуют нарушению ее отделения и выделения. Для отделения плаценты имеет значение площадь ее соприкосновения с поверхностью матки. При большой площади прикрепления, которая чаще наблюдается при относительно тонкой плаценте, незначительная толщина ее препятствует физиологическому отделению от стенок матки. Плаценты, имеющие форму лопастей, состоящие из двух долей, имеющие добавочные дольки, отделяются от стенок матки с затруднениями, особенно при гипотонии матки (рис. 25.2).

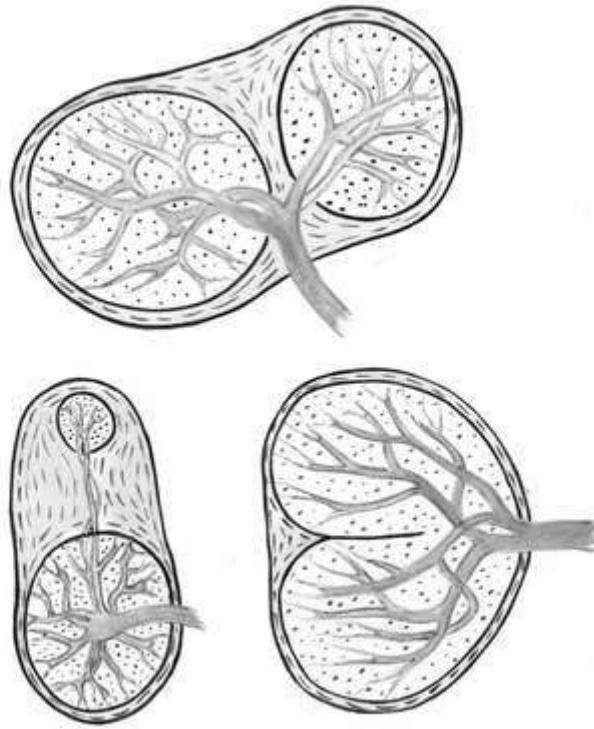


Рис. 25.2. Аномалии строения плаценты. А - двухдолевая плацента; Б - плацента с добавочной долькой; В - удвоение плаценты

Нарушение отделения и выделения последа может обуславливаться *местом прикрепления плаценты*: в нижнем маточном сегменте (при низком расположении и предлежании ее), в углу или на боковых стенках матки, на перегородке, над миоматозным узлом. В указанных местах мускулатура менее полноценна, поэтому не может развиться достаточной силы сократительная деятельность матки, необходимая для отделения плаценты.

Ущемление последа после его отделения происходит при задержке его в одном из маточных углов или в нижнем сегменте матки, что чаще всего наблюдается при дискоординированных схватках в последовом периоде (рис. 25.3).

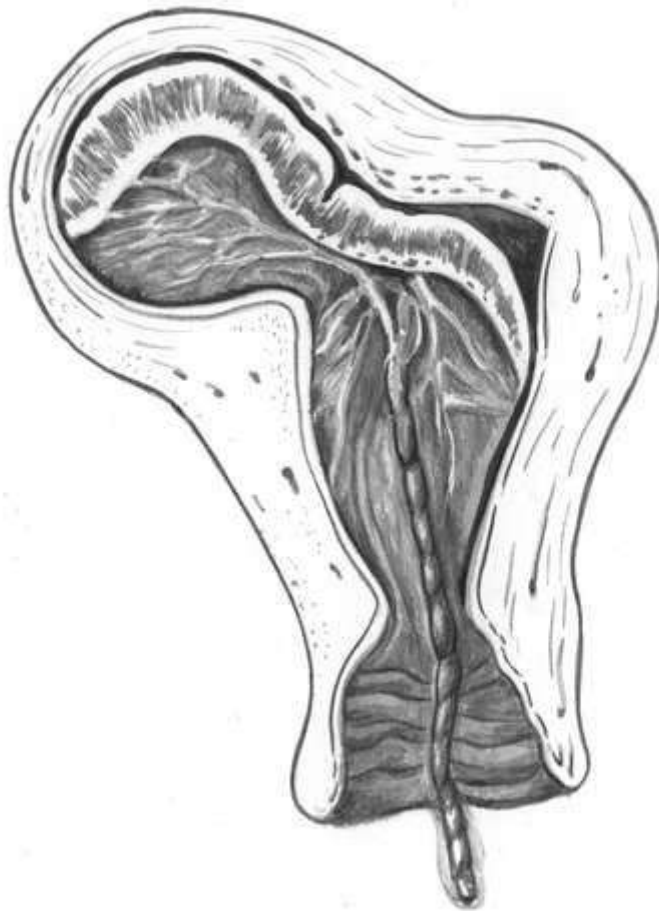

Рис. 25.3. Ущемление плаценты в правом трубном углу

Как правило, данная патология наблюдается при неправильном ведении последового периода. Несвоевременная попытка выделения последа, массаж матки, в том числе по Креде-Лазаревичу, потягивание за пуповину, введение больших доз утеротонических препаратов нарушают физиологическое течение третьего периода родов, правильную последовательность сокращений различных отделов матки.

Одной из причин нарушения отделения плаценты и выделения последа является *гипотония матки*. При гипотонии матки последовые схватки или слабые, или отсутствуют длительное время после рождения плода. В результате нарушается как отделение плаценты от стенки матки, так и выделение последа, при этом возможно ущемление плаценты в одном из маточных углов или в нижнем сегменте матки. Последовый период характеризуется затяжным течением.

ДИАГНОСТИКА.

Точно определить вариант патологического прикрепления плаценты возможно при целенаправленном УЗИ и ручном отделении плаценты. При УЗИ характерным для врастания плаценты является следующее:

- расстояние между серозной оболочкой матки и ретроплацентарными сосудами менее 1 см;

- наличие большого количества интраплацентарных гиперэхогенных включений/кист.

Наиболее достоверные данные можно получить при использовании трехмерного доплерометрического цветного картирования. При ручном отделении плаценты и наличии плотного прикрепления плаценты (*placenta adhaerens*) удастся, как правило, рукой удалить все доли плаценты. При истинном врастании ворс хориона невозможно отделить плаценту от стенки без нарушения ее целостности. Нередко врастание плаценты устанавливают только при гистологическом исследовании матки, удаленной в связи с предполагаемой гипотонией ее и массивным кровотечением в послеродовом периоде.

Клиника нарушения отделения плаценты и выделения последа определяется наличием или отсутствием участков отделившейся плаценты. Если плацента не отделяется на всем протяжении (полное патологическое прикрепление), тогда основными симптомами, характеризующими клинику заболевания, являются:

- отсутствие признаков отделения плаценты;
- отсутствие кровотечения.

Чаще наблюдается частичное отделение плаценты (неполное прикрепление), когда тот или иной участок отделяется от стенки, а остальная часть остается прикрепленной к матке (рис. 25.4). В указанной ситуации, когда плацента остается в полости матки, сокращение мышц, в частности на уровне отделившейся плаценты не достаточно для того, чтобы пережать сосуды и остановить кровотечение из плацентарной площадки. В результате основными симптомами при частичном отделении плаценты являются:

- отсутствие признаков отделения плаценты;
- кровотечение.

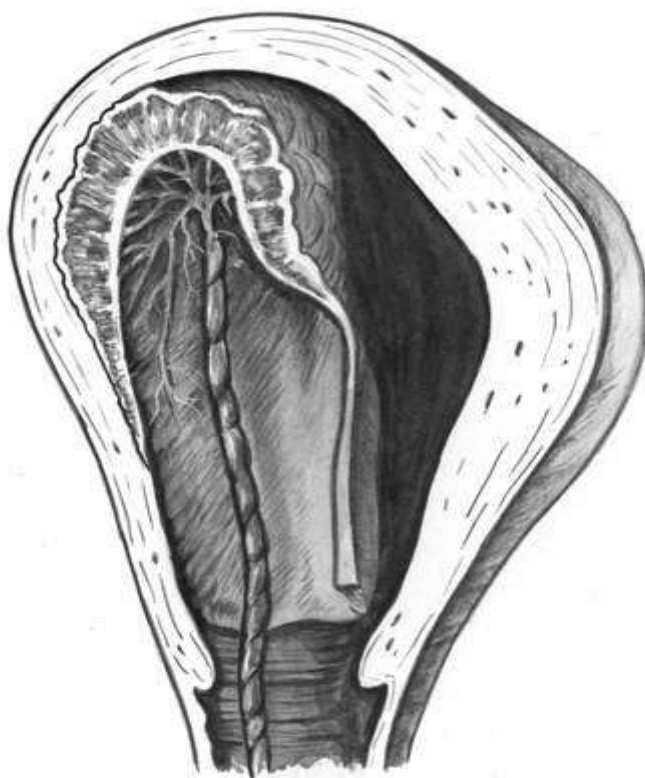


Рис. 25.4. Частичное плотное прикрепление плаценты

Кровотечение из плацентарной площадки начинается через несколько минут после рождения ребенка. Вытекающая кровь жидкая, с примесью сгустков различной величины, вытекает порциями, временно приостанавливаясь, чтобы через минуту-другую возобновиться с новой силой. Задержка крови в матке и во влагалище нередко создает ложное представление об отсутствии кровотечения, вследствие чего мероприятия, направленные на его диагностику и остановку могут запаздывать. Иногда первоначально кровь скапливается в полости матки и во влагалище, а затем выделяется в виде сгустков, усиливаясь при применении наружных методов определения отделения плаценты. При наружном исследовании матки признаки отделения плаценты отсутствуют. Дно матки находится на уровне пупка или выше, отклоняясь при этом вправо. Общее состояние роженицы определяется величиной кровопотери и может быстро меняться. При отсутствии своевременной помощи развивается геморрагический шок.

Клиническая картина нарушения выделения последа не отличается от таковой при нарушении отделения его от стенки матки и проявляется кровотечением.

ТРАВМЫ МЯГКИХ ТКАНЕЙ РОДОВЫХ ПУТЕЙ ЭТИОЛОГИЯ И ПАТОГЕНЕЗ КЛИНИКА.

Кровотечение из разрывов мягких тканей родовых путей может быть выраженным при повреждении сосудов. Разрывы шейки матки сопровождаются кровотечением при повреждении нисходящей ветви маточных артерий. Сосуды повреждаются при боковых разрывах шейки. При низком прикреплении плаценты и выраженной васкуляризации тканей нижнего сегмента матки даже небольшие травмы шейки могут приводить к массивному кровотечению.

При разрывах влагалища кровотечение наблюдается при повреждении варикозно расширенных вен, *a. vaginalis* или ее ветвей. Кровотечением также сопровождаются высокие разрывы с вовлечением сводов и основания широких маточных связок, иногда даже с повреждением *a. uterinae*.

При разрывах промежности кровотечение появляется при повреждении ветви *a. pudenda*.

Разрывы в области клитора, где имеется большая сеть венозных сосудов, также могут сопровождаться сильным кровотечением.

Диагностика кровотечения из разрывов мягких тканей не представляет затруднений за исключением повреждений глубоких ветвей *a. vaginalis*, когда кровотечение из них может симулировать маточное.

При дифференциальной диагностике учитываются следующие признаки кровотечения из разрывов мягких тканей:

- кровотечение возникает сразу после рождения ребенка;
- несмотря на кровотечение, матка плотная, хорошо сократившаяся;
- кровь не успевает свернуться и вытекает из половых путей жидкой струйкой яркого цвета.

Особенностью кровотечения при дефектах гемостаза является отсутствие сгустков в крови, вытекающей из половых путей (см. нарушения гемостаза).

ЛЕЧЕНИЕ.

Лечебные мероприятия при патологии в III периоде родов заключаются в:

- отделении плаценты и выделении последа;
- ушивании разрывов мягких тканей родовых путей;
- нормализации дефектов гемостаза.

Последовательность пособий при задержке отделения плаценты и отсутствии кровяных выделений из половых органов:

1. Катетеризация мочевого пузыря, после которой нередко происходит усиление сокращений матки и отделение плаценты;

2. Пункция или катетеризация локтевой вены и внутривенное введение кристаллоидов с целью осуществления адекватной коррекции возможной в последующем кровопотери;

3. Введение утеротонических препаратов через 15 минут после изгнания плода (окситоцин, внутривенно капельно 5 ЕД в 500 мл 0,9 % раствора NaCl или по 0,5 мл внутримышечно через 15 минут 2 раза) для увеличения сократительной способности матки;

4. При появлении признаков отделения плаценты выделение ее одним из способов выделения отделившегося последа (Абуладзе, Гентера, Креде-Лазаревича) (рис. 25.5);

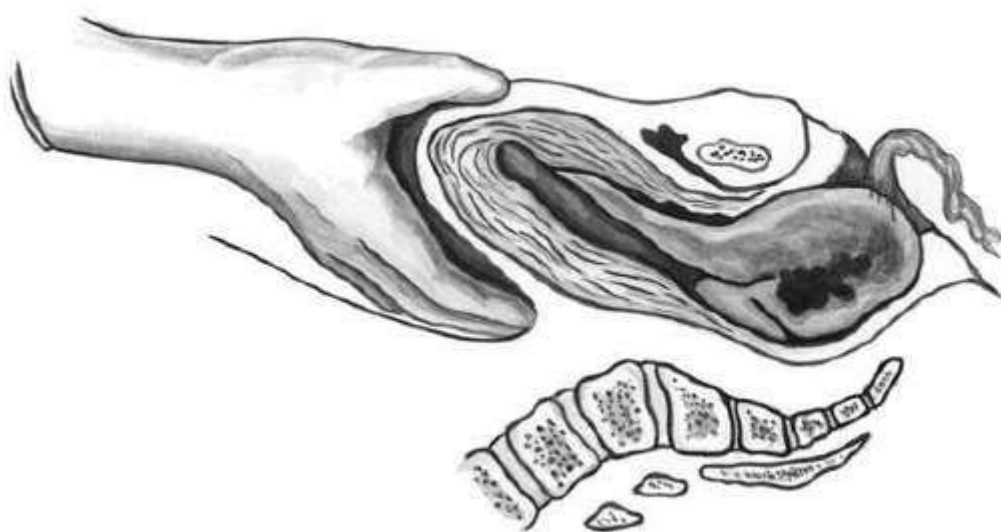

Рис. 25.5. Выделение последа по Креде-Лазаревичу

5. При отсутствии признаков отделения плаценты в течение 20-30 минут на фоне введения сокращающих средств производится *ручное отделение плаценты и выделение последа*. Если во время родов применялась эпидуральная анестезия, то ручное отделение плаценты и выделение последа производится на ее фоне. Если в родах не использовалось обезболивание, то указанная операция осуществляется на фоне внутривенного введения обезболивающих средств (диприван).

Техника операции (ручное отделение плаценты и выделение последа).

Положение беременной при этой операции на гинекологическом кресле такое же, как и при других влагалищных операциях. Наружные половые органы женщины обрабатывают дезинфицирующим раствором. Применяют длинные стерильные перчатки.

После опорожнения мочевого пузыря левой рукой разводят половые губы. Во влагалище вводят сложенную конусообразно правую руку ("рука акушера"), после чего левую руку помещают на дно матки (рис. 25.6). Правой рукой, введенной в полость матки, достигают край плаценты вытянутыми, плотно прилегающими друг к другу пальцами, ладонной поверхностью, обращенной к плаценте, тыльной - к плацентарной площадке, пилообразными движениями осторожно отслаивают плаценту от плацентарной площадки до полного ее отделения. Рукой, расположенной на дне матки (левой), оказывают умеренное давление на отдел матки, над плацентарной площадкой.

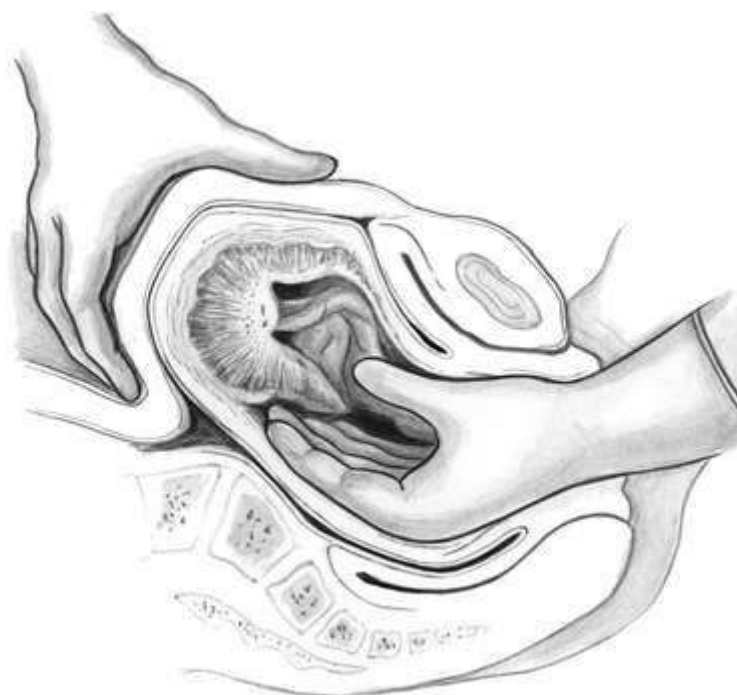


Рис. 25.6. Ручное отделение плаценты

После удаления последа матка обычно сокращается, плотно обхватывая руку. Если тонус матки не восстанавливается, то дополнительно вводят утеротонические препараты, производится наружно-внутренний массаж матки на кулаке (рис. 25.7). После того как матка сократилась, руку выводят из полости матки.

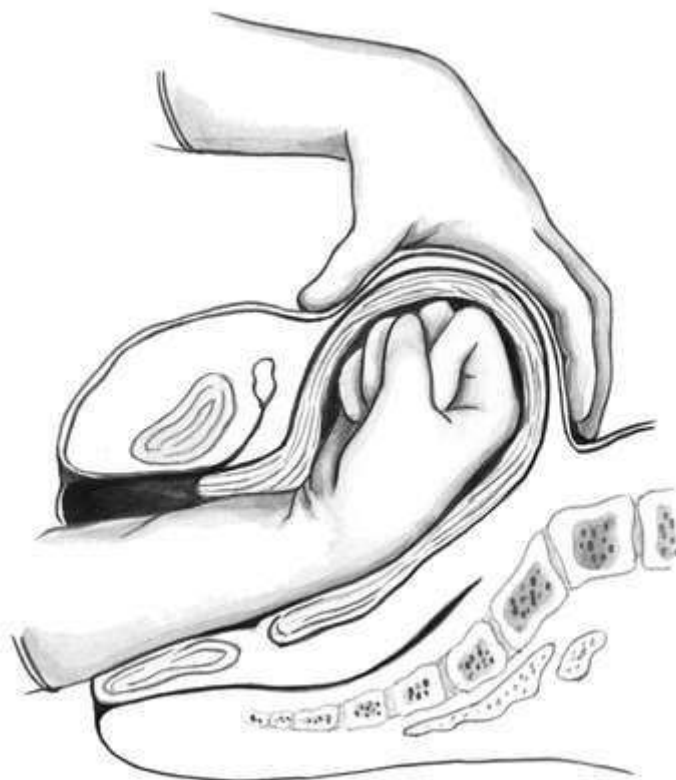

Рис. 25.7. Массаж матки на кулаке

6. При подозрении на истинное вращение плаценты необходимо прекратить попытку отделения. Осложнением чрезмерного усердия при удалении плаценты ручным способом является массивное кровотечение и прободение матки. Для остановки кровотечения после лапаротомии на 1 этапе производится перевязка внутренних подвздошных артерий. При наличии ангиографа возможно произвести эмболизацию сосудов матки. Она эффективна при диагностике вращения плаценты во время беременности. В указанной ситуации возможно до операции произвести катетеризацию сосудов матки, а после извлечения ребенка - эмболизацию. При перевязке внутренних подвздошных артерий и эмболизации сосудов можно создать условия для иссечения участка матки вместе с вросшим участком плаценты и затем наложить швы на дефект. При отсутствии эффекта и продолжающемся кровотечении производится ампутация или экстирпация матки.

Последовательность пособий при кровотечении в III периоде родов:

1. Катетеризация мочевого пузыря. Пункция или катетеризация локтевой вены с подключением внутривенных инфузий.

2. Определение признаков отделения плаценты (Шредера, Кюстнера-Чукалова, Альфельда).

3. При положительных признаках отделения плаценты выделяют послед по Крете-Лазаревичу, соблюдая следующий порядок: расположение матки по средней линии, легкий наружный массаж матки, правильное обхватывание матки (рис 25.5), собственно выжимание. Отделение последа с применением указанного метода обычно бывает успешным.

4. При отсутствии признаков отделения последа следует применить прием Креле-Лазаревича, первоначально без обезболивания, а при отсутствии эффекта - с применением наркоза, так как нельзя исключить ущемление последа в одном из маточных углов или в области нижнего сегмента. При использовании обезболивания устраняется спазм циркулярной мускулатуры и создается возможность выделить отделившийся послед.

При отсутствии эффекта от наружных методов выделения последа необходимо произвести ручное отделение плаценты и выделения последа. В послеоперационном периоде необходимо ввести утеротонические препараты и время от времени производить наружный массаж матки и выжимание из нее сгустков.

Кровотечение вследствие разрывов шейки матки, клитора, промежности и влагалища останавливается путем немедленного их зашивания и восстановления целостности тканей. На разрывы мягких родовых путей швы могут быть наложены только после выделения последа. Исключения составляют разрывы клитора, когда возможно восстановление его целостности сразу после рождения ребенка. Видимое кровотечение из сосудов раны промежности после эпизиотомии на первом этапе останавливают путем наложения зажимов, а после удаления последа из матки - ушиванием. *Нормализация гемостаза.* (см. геморрагический шок)

КРОВОТЕЧЕНИЕ В РАННЕМ ПОСЛЕРОДОВОМ ПЕРИОДЕ

Кровотечение в раннем послеродовом периоде возникает в 2 - 5 % всех родов.

Кровотечение в течение 2 часов после родов, обусловлено:

- 1) задержкой частей последа в полости матки;
- 2) гипотонией и атонией матки;
- 3) разрывом матки и мягких тканей родовых путей;
- 4) наследственными или приобретенными дефектами гемостаза.

За рубежом для определения этиологии кровотечения предлагаются термины 4"Т":

- "Тонус" - снижение тонуса матки;
- "Ткань" - наличие остатков детского места в матке;
- "Травма" - разрывы мягких родовых путей и матки;
- "Тромбы" - нарушение гемостаза.

ЗАДЕРЖКА ЧАСТЕЙ ПОСЛЕДА В ПОЛОСТИ МАТКИ

Задержка частей последа в полости матки препятствует её нормальному сокращению и пережатию маточных сосудов. Причиной задержки частей плаценты в матке является частичное плотное прикрепление или приращение ее долек. Задержка оболочек чаще всего связана с неправильным ведением последового периода, в частности, с чрезмерным форсированием рождения последа. Задержка оболочек может наблюдаться при их внутриутробном инфицировании, когда легко нарушается их целостность.

Определить задержку частей последа в матке не представляет труда после его рождения. При осмотре последа выявляется дефект тканей плаценты, отсутствие оболочек или имеется часть их.

Нахождение частей последа в матке может привести к инфицированию или кровотечению как в раннем, так и в позднем послеродовом периоде. Выявление дефекта последа (плаценты и оболочек), даже при отсутствии кровотечения, является показанием к ручному обследованию матки и опорожнению ее полости.

ГИПОТОНИЯ И АТОНИЯ МАТКИ

Гипотония матки - уменьшение тонуса и сократительной способности мышц матки - является обратимым состоянием.

Атония матки - полная потеря тонуса и сократительной способности мышц - встречается крайне редко и относится к необратимому состоянию.

В раннем послеродовом периоде массивное кровотечение, как правило, сочетается с нарушением гемостаза, обусловленного или врожденной его патологией, или приобретенной, протекающей по типу диссеминированного внутрисосудистого свертывания крови (ДВС-синдром). При развитии ДВС-синдрома продукты деградации фибрина/фибриногена блокируют рецепторы, ответственные за образование актомиозина, что вызывает массивное кровотечение.

Факторы риска в отношении гипотонии матки следующие:

- юные первородящие, возраст которых 18 лет и менее;
- патология матки: пороки развития; миома; рубцы после оперативных вмешательств (миомэктомия, кесарево сечение); дистрофические изменения мышц (многорожавшие, эндометриты); перерастяжение тканей во время беременности (многоплодие, многоводие, крупный плод);
- осложнения беременности (длительная угроза прерывания);
- нарушения родовой деятельности: слабость родовой деятельности с длительной активацией окситоцином, бурная родовая деятельность;
- предлежание или низкое расположение плаценты;
- ДВС-синдром, развивающийся на фоне шока любого генеза (анафилактический, синдром Мендельсона, эмболия околоплодными водами);
- наличие экстрагенитальной патологии и осложнений беременности, связанных с нарушением гемостаза (сердечно-сосудистые заболевания, эндокринопатии, хроническая венозная недостаточность, гестозы и т.д.);
- полиорганная недостаточность, которая развивается при экстрагенитальной патологии и осложнениях беременности а также при массивной кровопотере, одновременно способствует формированию "шоковой матки" с развитием ее гипотонии или атонии.

Основными симптомами гипотонии и атонии матки являются:

- кровотечение;
- снижение тонуса матки;

Кровь при гипотонии на начальных этапах выделяется со сгустками, как правило, после наружного массажа матки. Тонус матки при этом снижен: матка дряблая, верхняя граница ее может доходить до пупка и выше. Он может восстанавливаться после наружного массажа, а затем вновь снижаться, и кровотечение возобновляется. Кровь может вытекать струей. При отсутствии своевременной помощи кровь теряет способность к свертыванию. При значительной кровопотере, переходящей в массивную, появляются симптомы геморрагического шока: бледность кожных покровов, тахикардия, гипотония.

При атонии матки кровотечение непрерывное и обильное, контуры матки не определяются. Быстро развиваются симптомы геморрагического шока.

Диагностика гипотонического кровотечения не вызывает трудностей. Дифференциальный диагноз следует проводить с травмой матки и половых путей.

Мероприятия по остановке кровотечения при гипотонии и атонии матки должны проводиться своевременно с обязательным учетом величины кровопотери (схема 25.1).

Очередность мероприятий по остановке маточных кровотечений в раннем послеродовом периоде

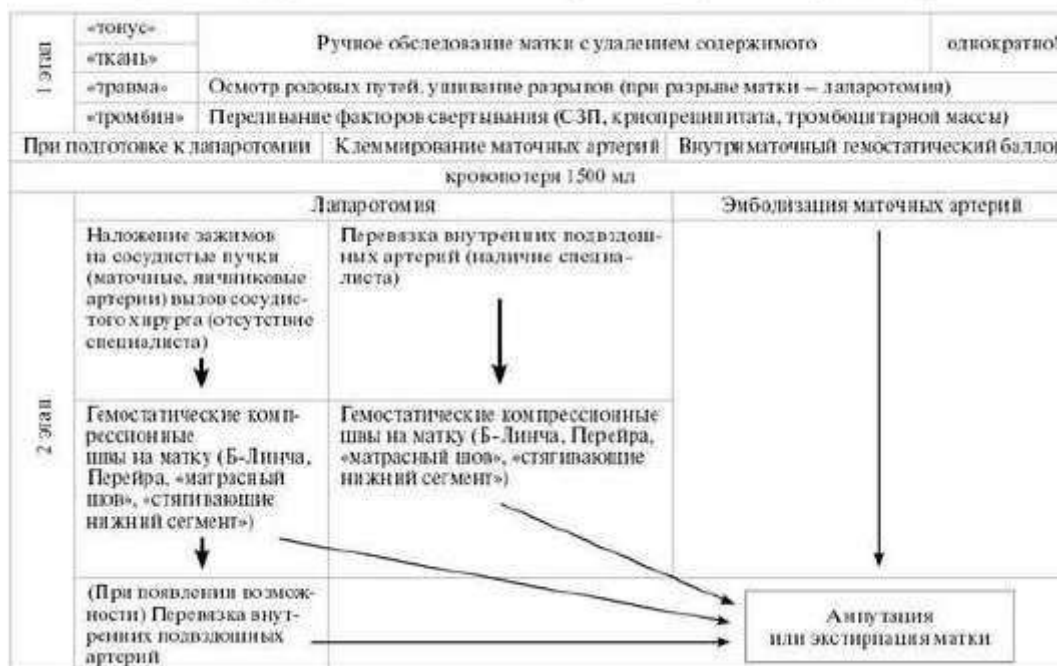

Схема 25.1. Лечение первичной слабости родовой деятельности

На начальных этапах кровотечения обязательна катетеризация вены, чаще кубитальной, и проведение инфузий. В последующем катетер вводится либо в подключичную, либо в яремную вену.

Мероприятия по восстановлению кровопотери определяются ее величиной. При кровопотере в пределах 400 - 500 мл производится наружный массаж матки. Положив руку на дно матки, начинают делать легкие массирующие движения. Как только матка становится плотной, выжимают из нее скопившиеся сгустки, применяя прием, напоминающий прием Креде-Лазаревича. Одновременно вводят утеротонические препараты: окситоцин, энзапрост. На низ живота кладут пузырь со льдом.

При кровопотере более 400 - 500 мл под наркозом производится ручное обследование матки.

В процессе оказания помощи по остановке кровотечения можно прижать брюшную аорту к позвоночнику через переднюю брюшную стенку. При этом уменьшается приток крови к матке.

В последующем проверяют тонус матки наружными методами и продолжают внутривенно вводить утеротоники.

При продолжающемся кровотечении, объем которого составляет 1000 мл и более, или реакции женщины на меньшую кровопотерю необходим оперативный метод. Нельзя рассчитывать на повторное введение окситоцина, ручное обследование и массаж матки, если в первый раз они были неэффективны. Потеря времени при повторении этих методов приводит к увеличению кровопотери и ухудшению состояния родильницы: кровотечение приобретает характер массивного, нарушается гемостаз, развивается геморрагический шок и прогноз для больной становится неблагоприятным.

Как промежуточный метод при подготовке к операции можно клеммировать маточные артерии по Бакшееву (рис. 25.8) или провести внутриматочную баллонную тампонаду (тампонадный тест). Для клеммирования маточных сосудов шейки матки

обнажают зеркалами. На ее боковые стороны накладывают по 3-4 абортцанга. При этом одну ветвь зажима располагают на внутренней поверхности шейки, вторую - на наружной. Рефлекторное воздействие на шейку матки и возможное сдавление ветвей маточных артерий способствуют уменьшению кровопотери. Если кровотечение прекращается, то абортцанги постепенно убирают.

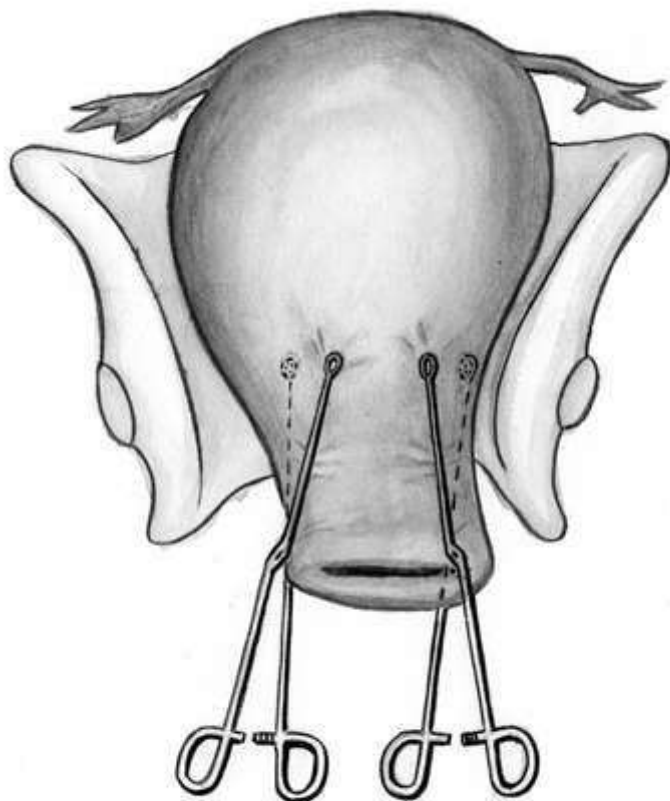


Рис. 25.8. Наложение клемм на маточные артерии по Бакшееву

Для тампонады матки используют баллоны Вагри.

При отсутствии эффекта показана лапаротомия. На первом этапе при наличии возможности (наличие сосудистого хирурга) осуществляют перевязку внутренних подвздошных артерий.

При отсутствии условий для перевязки внутренних подвздошных артерий, с целью остановки кровотечения возможна перевязка сосудов матки или применение вертикальной компрессии матки с помощью шва В-Lynch (рис. 25.9). После лапаротомии производится поперечный разрез в нижнем маточном сегменте и дополнительно осуществляется контрольное исследование полости матки. Затем на 3 см вниз от разреза и от латерального края матки в нижнем сегменте производится вкол в полость матки с выколом на 3 см выше верхнего края разреза и на 4 см медиальней от латерального края матки. Далее шовная нить (монокрил или другой рассасывающийся шовный материал) перекидывается над дном матки. На задней стенке на уровне крестцовых связок производится вкол в полость матки и выкол из нее на противоположной стороне. Затем нитки огибают матку сзади наперед; вкол осуществляется на передней стенке на 3 см выше, а выкол на 3 см ниже поперечного разреза. Затем нити натягивают, завязывают узел и ушивают разрез в нижнем маточном сегменте. Эффект от наложения шва длится ближайшие 24-48 часов.

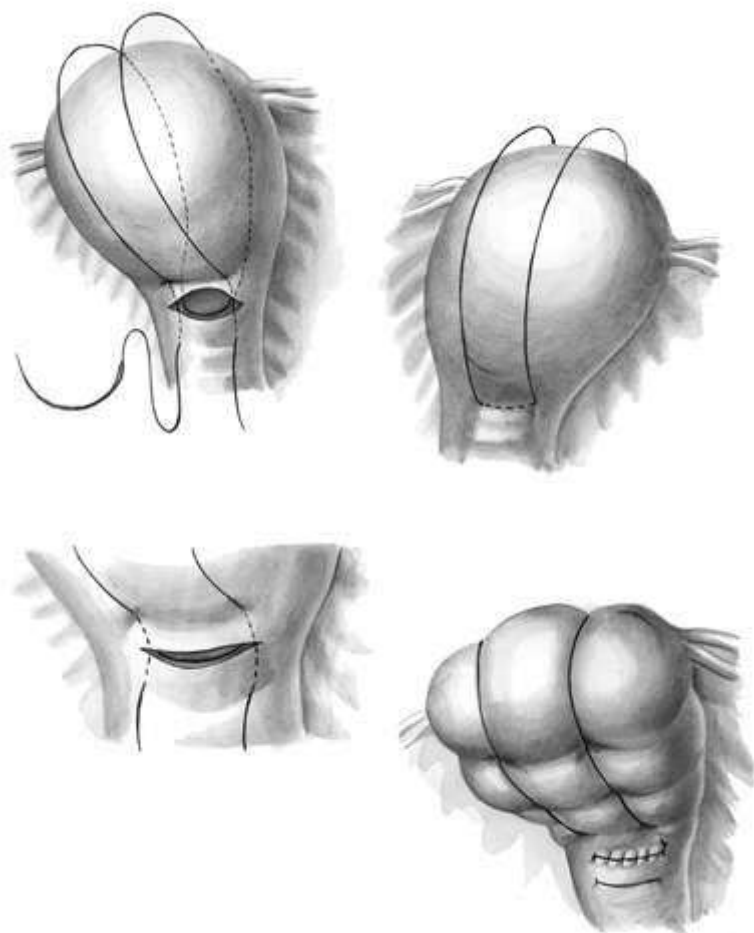


Рис. 25.9. Шов по В-Lynch при гипотоническом кровотечении

При перерастяжении нижнего сегмента на него накладываются стягивающие швы.

При продолжающемся кровотечении производится экстирпация матки. Если имеется возможность, то вместо перевязки сосудов и удаления матки производят эмболизацию маточных сосудов. Весьма целесообразно переливание собственной крови из брюшной полости с помощью аппарата для интраоперационной реинфузии аутологичной крови.

При разрывах матки или мягких родовых путей производится их ушивание, при нарушении гемостаза - его коррекция (см. геморрагический шок).

Одновременно проводится инфузионно-трансфузионная терапия (см. геморрагический шок).

ПРОФИЛАКТИКА.

1. Бережное и правильное ведение III периода родов. Следует исключить необоснованные подергивания за пуповину и пальпацию матки.

2. У пациенток, входивших в группу риска в отношении кровотечения, обусловленного гипотонией матки, в конце II периода в\в введение окситоцина.

3. При наследственных и врожденных дефектах гемостаза необходимо до родоразрешения совместно с гематологами наметить план ведения родов. Мероприятия, как правило, заключаются во введении свежезамороженной плазмы и глюкокортикоидов.

ГЛАВА 26. РОДОВОЙ ТРАВМАТИЗМ МАТЕРИ

К родовому травматизму матери в основном относят повреждения мягких тканей родового канала. Повреждения костной основы (расхождение и разрыв лонного сочленения, растяжение подвздошно-сакрального сочленения) встречаются редко.

Разрывы мягких тканей родового канала (промежности, влагалища, шейки матки) наиболее часто встречаются у первородящих, разрывы матки могут быть как у первородящих, так и у повторнородящих. Они связаны чаще всего с осложненным течением родов, а также с несвоевременным или неквалифицированным оказанием акушерской помощи.

Разрывы мягких тканей родового канала наблюдаются в 6-20% родов. Разрывы матки - от 0,1 до 0,05% общего числа родов, или один разрыв на 3000-5000 родов.

РАЗРЫВЫ ВУЛЬВЫ, ВЛАГАЛИЩА И ПРОМЕЖНОСТИ

Причинами травм мягких тканей родового канала чаще всего являются роды крупным или гигантским плодом; быстрые и стремительные роды; вторичная слабость родовой деятельности; разгибательные вставления головки; узкий таз; тазовое предлежание плода; рубцовые или воспалительные изменения тканей; оперативное родоразрешение (наложение акушерских щипцов).

Разрывы вульвы происходят обычно в области малых половых губ, клитора и представляют собой поверхностные трещины, надрывы (рис. 26.1).

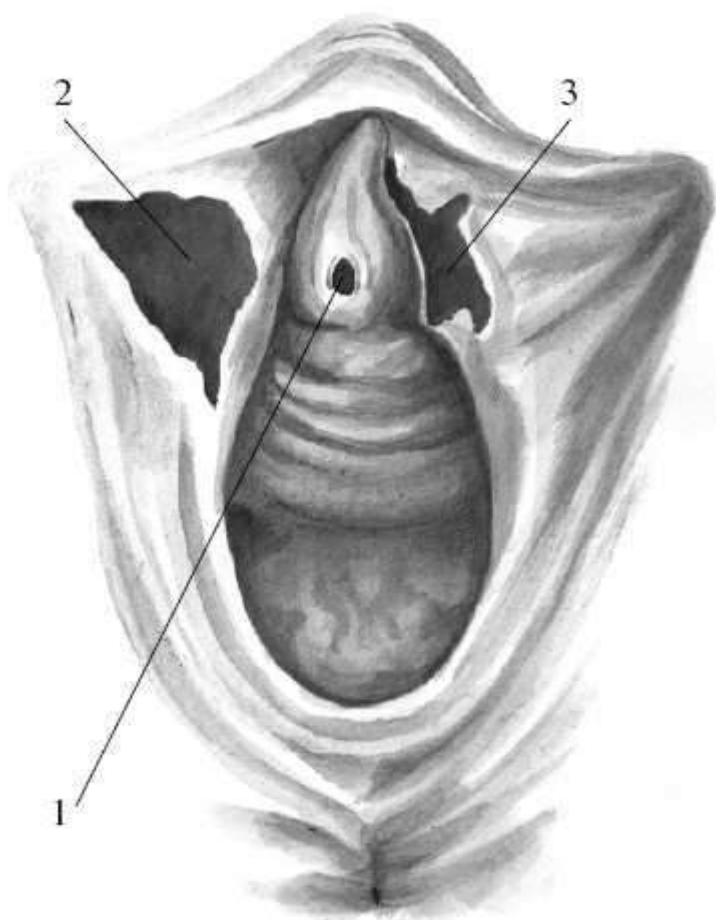


Рис. 26.1. Разрыв наружных половых органов. 1 - мочеиспускательный канал; 2 - разрыв малой половой губы; 3 - разрыв в области клитора

Разрывы в области клитора сопровождаются кровотечением, иногда весьма значительным при повреждении кавернозных сосудистых сплетений.

Лечение. Разрывы в области малых половых губ зашивают непрерывным швом с использованием тонкого кетгута, или викрила под регионарной анестезией, продолжающейся и после родов, или под внутривенной анестезией. При зашивании разрывов в области клитора в уретру вводят мочевого катетер, швы накладывают без захвата подлежащих тканей во избежание кровотечения из кавернозных тел.

Травмы влагалища в нижней его трети обычно сочетаются с разрывом промежности. В верхней трети разрывы влагалища могут переходить на свод влагалища и сочетаться с разрывами шейки матки. Средняя треть влагалища вследствие растяжимости гораздо реже подвергается повреждениям. Разрыв и разможнение тканей возможны также в глубоких подслизистых слоях влагалища, когда эластичная слизистая оболочка остается целой. При этом в глубине ткани в результате повреждения сосудов образуется гематома, иногда значительных размеров.

Клиническая картина и диагностика. Разрывы влагалища проявляются либо кровотечением из поврежденной стенки, либо ощущением распирания при гематоме. Диагностика не представляет труда. При раздвигании малых половых губ или осмотре с помощью зеркал виден разрыв или гематома, которая определяется как тугоэластической консистенции образование синюшного цвета.

Лечение. Разрыв стенки влагалища ушивают отдельным или непрерывным швами (кетгут, викрил). Небольшие гематомы рассасываются самостоятельно и вмешательства не требуют. При значительном кровоизлиянии (диаметром более 3 см в) гематома вскрывается, опорожняется и на кровоточащие сосуды накладываются швы. Если сосуды не удастся лигировать, то накладывают погружные швы на ткани. При очень большой гематоме в ее полость можно ввести на 2-3 дня дренаж в виде резиновой полоски.

При разрыве верхней трети влагалища с переходом на свод влагалища необходимо произвести ручное обследование матки для исключения ее разрыва в области нижнего сегмента.

Разрыв промежности. Несмотря на то что ткани промежности растяжимы, нередко происходит их разрыв в конце второго периода родов.

Различают *самопроизвольные* и *насильственные* разрывы, которые наблюдаются при проведении влагалищных родоразрешающих операций.

По глубине повреждения все разрывы промежности делятся на три степени.

К разрывам I степени относятся разрывы кожи промежности и стенки влагалища нижней трети (рис. 26.2, а). Разрывы II степени (рис. 26.2, б) заключаются в нарушении целостности не только перечисленных тканей, но и мышц тазового дна, в основном *m. levator ani*. К разрывам III степени относятся более глубокие повреждения тканей с вовлечением сфинктера прямой кишки, а иногда и части прямой кишки (рис. 26.2, в).

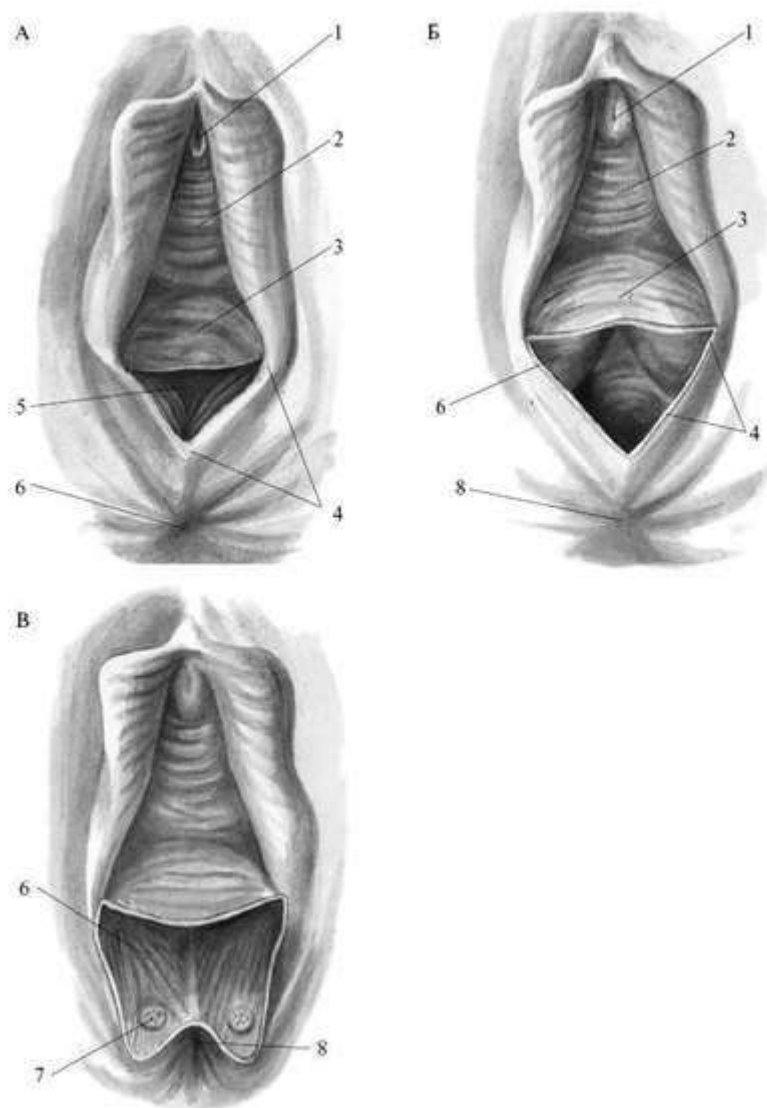


Рис. 26.2. Разрыв промежности I (А), II (Б), III (В) степени. 1 - мочеиспускательный канал; 2 - передняя стенка влагалища; 3 - задняя стенка влагалища; 4 - кожа промежности; 5 - разрыв слизистой задней стенки влагалища; 6 - m. levator ani; 7 - наружный сфинктер прямой кишки; 8 - задний проход

Разрыв промежности III степени является тяжелой акушерской травмой. Неквалифицированное оказание медицинской помощи при разрыве III степени может привести к инвалидизации пациентки (недержание газов, кала).

Редко встречается *центральный* разрыв промежности, когда плод рождается не через половую щель, а через отверстие, образовавшееся в центре промежности. При этом остаются сохранными сфинктер прямой кишки и задняя спайка, но очень сильно повреждаются мышцы промежности. В некоторых случаях происходят глубокие повреждения мышц промежности без нарушения целостности кожи.

Клиническая картина и диагностика. По клинической картине различают три стадии в процессе угрозы и разрыва промежности:

I стадия - нарушение венозного оттока крови из тканей промежности в силу их перерастяжения подлежащей частью. При этом определяется цианоз кожи промежности;

II стадия - отек тканей промежности; к цианозу кожи присоединяется своеобразный её "блеск";

III стадия - нарушение кровообращения в артериальных сосудах. Цианоз кожи промежности сменяется ее бледностью. Ткани не в состоянии противостоять дальнейшему растяжению, происходит их разрыв.

Диагностика разрывов промежности осуществляется без особых трудностей при тщательном осмотре родовых путей в первые часы после родов.

Лечение заключается в ушивании разрыва сразу или в течение 30 мин после родов.

Разрывы ушивают на гинекологическом кресле или на родильной кровати со вдвинутым внутрь ножным концом и введенными ногодержателями с соблюдением всех правил асептики и антисептики под внутривенной анестезией. Если применялось регионарное обезболивание, его продолжают в период наложения швов. При разрывах I и II степени хирургу необходима помощь врача-ассистента, а при разрывах III степени - двух ассистентов.

При разрывах промежности III степени ушивание производит опытный хирург, так как неправильное наложение швов и плохое заживление раны в дальнейшем приводят к опущению влагалища и матки, а иногда и к полному ее выпадению. Нарушение функции сфинктера прямой кишки может привести к недержанию газов и кала.

Техника восстановления промежности при травмах I и II степени представлена на рис. 26.3.

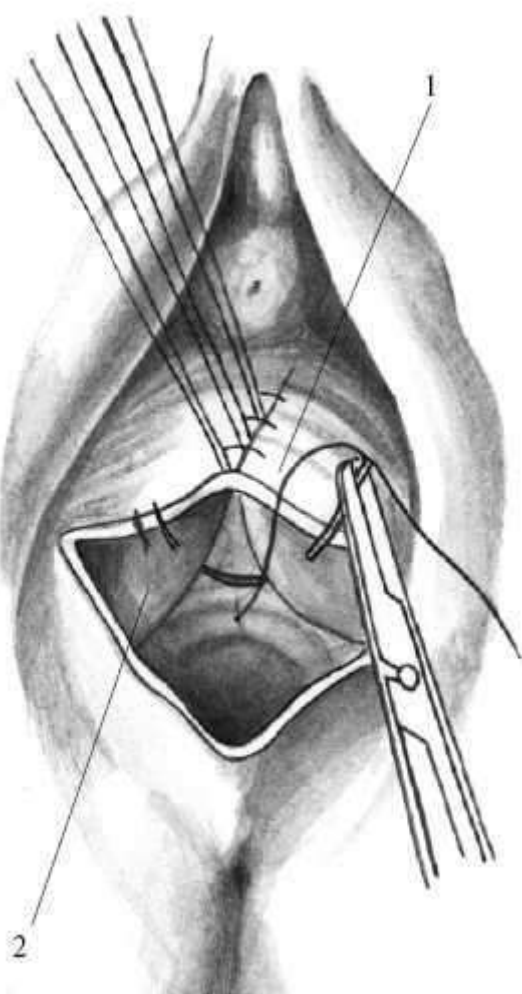


Рис. 26.3. Ушивание разрыва промежности II степени. 1 - однорядными швами ушита задняя стенка влагалища; 2 - швы на мышцы

Накладывать швы необходимо таким образом, чтобы восстановить нормальные анатомические взаимоотношения.

При разрывах промежности I степени операцию следует начинать с наложения шва (хромированный кетгут, дексон, викрил) на верхний угол разрыва влагалища, который должен быть хорошо обнажен зеркалами или пальцами левой руки. Затем осуществляется восстановление задней стенки влагалища с помощью отдельных лигатур или непрерывного шва с захватыванием подлежащих тканей до формирования задней стенки. Следующий этап - восстановление кожи промежности с помощью 3-4 отдельных шелковых лигатур или подкожного косметического шва.

Восстановление тканей при разрыве II степени начинается с наложения шва на угол раны, на слизистую оболочку влагалища до задней спайки. Затем накладывают погружные швы на мышцы промежности и однорядные швы на кожу.

Восстановление разрывов промежности III степени начинается с восстановления стенки прямой кишки (рис. 26.4). Накладывают отдельные швы шелком на слизистую оболочку прямой кишки с погружением узлов в ее просвет, узлы завязывают в просвет раны. Затем тонким хромированным кетгутом, или викрилом сопоставляют мышечную стенку прямой кишки. Вторым этапом является восстановление сфинктера прямой кишки. При этом необходимо отыскать и извлечь зажимом сократившиеся части круговой мышцы и восстановить ее целостность несколькими матрацными швами (хромированный кетгут, викрил, дексон) (см. рис. 26.4). После этого меняют инструменты, обрабатывают руки и приступают к следующему этапу операции, который не отличается от такового при разрыве II степени (см. выше). В послеродовом периоде этих пациенток ведут так же, как после операций на прямой кишке: постельный режим, диета с исключением клетчатки, ежедневно вазелиновое масло. При отсутствии стула на 4-е сутки - слабительное средство.

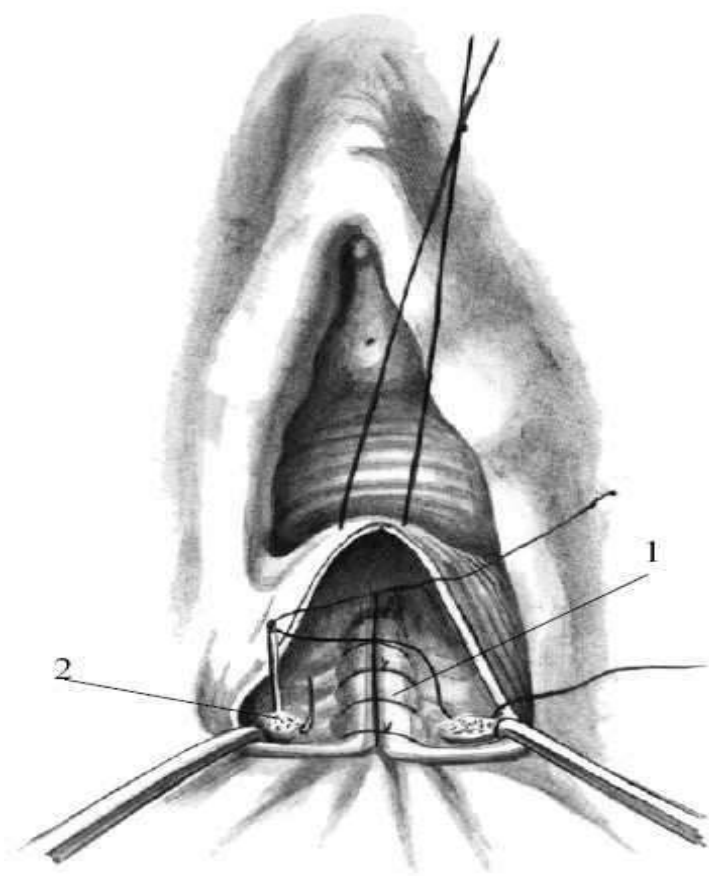


Рис. 26.4. Ушивание разрыва промежности III степени. 1 - шов на стенке прямой кишки; 2 - наложение швов на сфинктер прямой кишки

Профилактика разрывов промежности заключается в правильном оказании ручного пособия при головном предлежании; в осуществлении контакта акушерки и роженицы, которая должна выполнять все команды (поведению во время родов женщина должна обучаться в процессе беременности); в рассечении промежности при угрозе ее разрыва, особенно при оперативных родах.

Рассечение промежности по средней линии называют *перинеотомией* (срединная эпизиотомия), рассечение в сторону - *эпизиотомия* (см. рис. 9.22. глава 9).

Способ рассечения промежности выбирают в зависимости от анатомотопографических особенностей промежности.

Перинеотомию предпочтительно выполнять при угрожающем разрыве, высокой промежности, преждевременных родах. При перинеотомии разрез производят от задней спайки по срединной линии длиной 2,5-3 см, не нарушая сухожильный центр промежности. При перинеотомии в разрез вовлекаются кожа, подкожная жировая клетчатка, стенка влагалища, мышцы. Произведенный по средней линии разрез не нарушает кровоснабжение и иннервацию наружных половых органов. После его ушивания ткани легко восстанавливаются, а рана быстро заживает. Перинеотомия неблагоприятна ввиду возможности перехода разреза в разрыв иногда III степени.

Срединно-латеральную эпизиотомию предпочтительно выполнять при низкой промежности, крупном плоде, анатомическом сужении таза, тазовом предлежании, оперативных родах. Разрез промежности длиной 3-4 см проходит от задней спайки по направлению к правому седалищному бугру и несколько ниже его, под углом 30-40°. В разрез вовлекаются кожа, подкожная клетчатка, стенка влагалища, мышцы тазового дна.

Техника восстановления промежности после перинеотомии и эпизиотомии не отличается от таковой при разрыве промежности II степени.

РАЗРЫВЫ ШЕЙКИ МАТКИ

Разрывы шейки матки чаще наблюдаются у первородящих и происходят во втором периоде родов.

Этиологические факторы разрыва шейки матки:

- анатомические, послеоперационные рубцовые изменения (коагуляция, лазерное воздействие, электроили ножевое иссечение тканей);
- крупный плод;
- задний вид затылочного предлежания или разгибательные предлежания;
- нарушения родовой деятельности (стремительные и быстрые роды, дискоординация родовой деятельности);
- оперативные роды (наложение акушерских щипцов, вакуум-экстракция, плодоразрушающие операции).

Разрывы шейки матки происходят чаще в направлении снизу вверх, т.е. от наружного зева к внутреннему.

В зависимости от глубины различают три степени разрыва шейки матки.

К разрывам I степени относят разрывы шейки матки с одной или двух сторон длиной не более 2 см, к разрывам II степени - разрывы протяженностью более 2 см, но не достигающие до свода влагалища, к разрывам III степени - разрывы, достигающие до свода влагалища или переходящие на него. Разрывы III степени - тяжелый вид акушерского травматизма, при котором невозможно исключить переход разрыва шейки матки на ее нижний сегмент.

Клиническая картина и диагностика. Разрывы I степени остаются бессимптомными. Более глубокие разрывы шейки матки при повреждении нисходящей ветви маточной артерии сопровождаются кровотечением, которое начинается сразу после рождения плода. Алая кровь вытекает струйкой до отделения плаценты и после рождения последа при хорошо сократившейся матке.

При отсутствии кровотечения определить разрывы шейки матки можно только при осмотре всех ее краев с помощью влагалищных зеркал и мягких зажимов в первые 2 ч после родов, что обязательно выполняют у всех рожениц. При кровотечении в последовом периоде осмотр следует производить тотчас же после отделения и осмотра ценности последа.

Разрыв шейки матки III степени является показанием к ручному обследованию полости матки для исключения разрыва ее нижнего сегмента.

Лечение. Разрывы шейки матки ушивают отдельными однорядными или двухрядными швами кетгутом.

Для наложения однорядных швов (рис. 26.5) края разрыва захватывают зажимами и несколько низводят, после чего накладывают первый шов через все слои немного выше верхнего угла разрыва. Это дает возможность без труда, не травмируя и без того поврежденную шейку матки, низводить ее, когда это требуется. При ушивании шейки матки вколы и выколы осуществляют через весь слой (слизистый, мышечный).

При наложении двухрядных швов первоначально накладывают слизисто-мышечные швы, а затем мышечно-мышечные. Первый ряд швов завязывают в просвет цервикального канала, второй ряд - со стороны влагалищной части шейки.

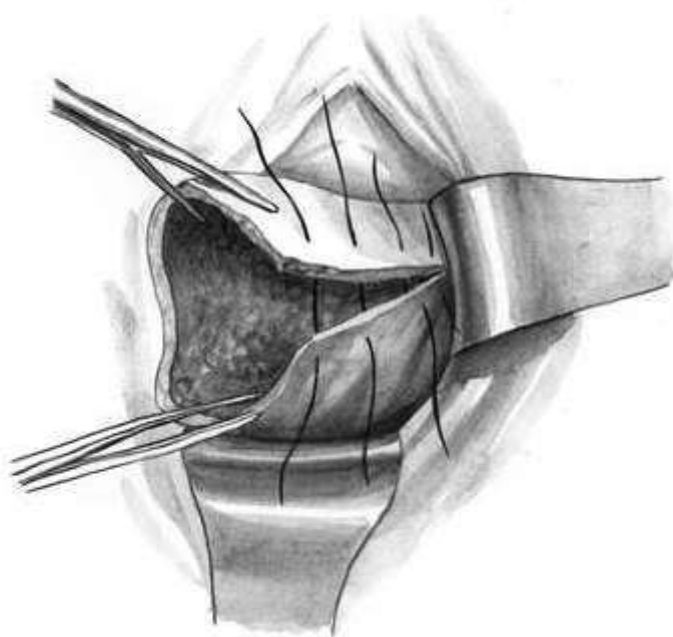


Рис. 26.5. Техника наложения однорядного шва на разрыв шейки матки

Если угол разрыва не определяется, необходимо произвести ручное обследование матки для исключения разрыва в нижнем сегменте.

РАЗРЫВ ЛОННОГО СОЧЛЕНЕНИЯ

Разрыв лонного сочленения в настоящее время встречается крайне редко. Раньше это осложнение было связано либо с наложением высоких щипцов, либо при родах крупным плодом и применением метода Кристеллера.

Лечение заключается в применении специальной широкой повязки, которая накладывается со стороны пояса и крестца, а спереди перекрещивается и удерживается за счет груза, подвешенного с обеих сторон. Женщина вынуждена несколько недель лежать в постели.

РАЗРЫВЫ МАТКИ

Разрывы матки - это нарушение целостности ее слоев во время беременности и родов. Перинатальная смертность при разрывах матки высокая (40-50%). При несвоевременно оказанной помощи может быть гибель женщины.

Виды разрывов матки, их этиология и классификация. Для объяснения этиологии и патогенеза разрывов матки было предложено две теории, которые не потеряли значения до настоящего времени.

Первая теория - механическая - разработана в конце XIX века Бандлем. Согласно этой теории разрыв матки происходит при механическом препятствии рождению плода и развитии бурной родовой деятельности. Бандль описал "типичную" клиническую картину для разрывов матки, но не смог объяснить разрывы, происходящие при отсутствии несоответствия между вместимостью таза и объемом головки плода у многоорожавших.

Вторую теорию - функциональную - предложили в начале XX века Н.З. Иванов (1901) и Я.Ф. Вербов (1911). По их мнению, причиной разрыва матки являются воспалительные и дегенеративные изменения в мускулатуре матки, возникающие до беременности или во время ее и способствующие атрофии и гибели мышечных волокон, распаду эластических волокон. В результате изменения ткань матки не выдерживает повышения внутриматочного давления во время схваток. Отрицая механическую теорию Бандля, Я.Ф. Вербов отбросил и симптомы, соответствующие угрожающему разрыву матки. Он считал, что симптомы появляются тогда, когда разрыв матки уже произошел. Это мнение привело к ошибочному представлению о "бессимптомных" разрывах матки.

В 50-60-х годах XX столетия отечественные акушеры установили, что чаще имеют значение оба фактора, т. е. разрывы матки происходят при сочетании механического препятствия для родоразрешения и патологических изменений маточной стенки. В последующем разрыв матки стали связывать с послеоперационным рубцом на матке. Такие ситуации участились в результате расширения показаний к кесареву сечению, увеличения числа органосохраняющих операций на матке - вылушивания миоматозного узла до или во время беременности (миомэктомия).

В настоящее время выделяют следующие варианты разрыва матки (Л.С. Персианинов, 1964):

I. По времени происхождения:

- разрывы во время беременности;
- разрывы во время родов.

II. По патогенетическому признаку:

• самопроизвольные разрывы матки (происходящие без каких-либо вмешательств извне):

- механические (при механическом препятствии для рождения плода);

- гистопатические (при патологических изменениях маточной стенки);
- механогистопатические (при сочетании механического препятствия для родоразрешения и патологических изменений маточной стенки).
 - насильственные разрывы матки:
 - травматические (грубое вмешательство во время родов или случайная травма во время беременности и родов);
 - смешанные (от внешнего воздействия при перерастяжении нижнего сегмента).

III. По клиническому течению:

- угрожающий разрыв;
- начавшийся разрыв;
- совершившийся разрыв.

IV. По характеру повреждения:

- трещина (надрыв);
 - неполный разрыв (не проникающий в брюшную полость) в тех местах матки, где брюшина рыхло соединена с мышечным слоем, обычно в боковых отделах нижнего сегмента матки, по ее ребру или в области предпузырной клетчатки;
 - полный разрыв - проникающий в брюшную полость и захватывающий все мышечные слои.

V. По локализации:

- в дне матки;
- в теле матки;
- в нижнем сегменте матки;
- отрыв матки от сводов влагалища.

Наиболее часто разрывы матки происходят в области ребра и нижнего сегмента матки или по рубцу после ранее произведенных оперативных вмешательств (кесарево сечение, миомэктомия, иссечение маточного угла при внематочной беременности).

В связи с расширением показаний к кесареву сечению, уменьшением частоты использования акушерских щипцов, плодоразрушающих операций уменьшилось число насильственных разрывов матки.

Механические разрывы матки возможны в случае препятствия рождению плода при:

- анатомически узком тазе;
- опухоли в малом тазу, в том числе расположенной забрюшинно;
- рубцовых изменениях шейки матки и влагалища;
- крупном плоде;
- разгибательных предлежаниях головки;
- асинклитических вставлениях;
- неправильном положении плода.

В настоящее время механические разрывы матки встречаются редко, так как несоразмерность плода и родовых путей своевременно диагностируется и становится показанием к плановому кесареву сечению.

Механические разрывы происходят чаще по передней или боковой стенке нижнего сегмента матки, что связано с анатомическим строением матки. Задняя стенка нижнего сегмента матки толще, чем передняя и боковая. Передняя стенка нижнего сегмента матки способна растягиваться во время беременности и в родах. При физиологических родах перерастяжения нижнего сегмента не происходит, так как сглаженная шейка поднимается вверх по продвигающейся головке. При механическом препятствии головка фиксируется во входе в таз, что приводит к ущемлению шейки в области тазового кольца. Нижний сегмент подвергается чрезмерному растяжению и истончению. Когда истончение нижнего сегмента матки превышает возможное его растяжение, происходит разрыв. Сначала появляется небольшой дефект мышцы. При повреждении сосудов образуется гематома в стенке матки с последующим нарушением ее целостности. При полном разрыве начинается кровотечение в брюшную полость, при неполном образуется гематома в зависимости от места разрыва: между листками широкой связки матки, в предпузырной клетчатке.

Гистопатические изменения миометрия в настоящее время стали основной причиной разрывов матки. Дистрофические изменения мышц матки наблюдаются при:

- послеоперационном рубце на матке;
- большом числе родов (более 3-4) и аборт, диагностических выскабливаний;
- частых эндометритах.

В настоящее время частота рубцовых изменений матки значительно возросла, так как расширены показания к кесареву сечению и значительно чаще, чем раньше, производятся органосохраняющие операции на матке.

При разрывах по гистопатическому типу во время гистологического исследования стенок матки определяется обильное разрастание соединительной гиалинизированной ткани с низким содержанием эластических волокон. У многорожавших мышцы матки диффузно заменяются соединительной тканью, часто с рубцовыми перерождениями. При неполноценном послеоперационном рубце локально определяется прогрессирующий склероз с атрофией и гибелью мышечных и эластических волокон. Указанная ткань не способна к растяжению не только во время родов, но и беременности за счет повышения внутриматочного давления с ростом плода.

Разрыв матки при ее дистрофических изменениях происходит постепенно. Дистрофически измененная стенка матки (послеоперационные рубцы) расползается или по мере роста плода, или при сокращениях мышц во время родов. В последующем в области расползания ткани сначала происходит надрыв, образуется гематома, а потом полный разрыв.

У многорожавших во время родов нарушение целостности матки наиболее часто бывает в нижнем сегменте матки или по ее ребру. На ребро матки может переходить разрыв шейки при дистрофических изменениях ее тканей.

Сочетанные разрывы. Наиболее часто разрывы происходят при механическом препятствии рождению плода в сочетании с патологическими изменениями маточной стенки. Изменения стенки матки предрасполагают к ее разрыву, а механическое препятствие вызывает перерастяжение неполноценной мышечной стенки нижнего сегмента.

Насильственные разрывы матки наблюдаются при:

- родоразрешающих операциях (акушерские щипцы, плодоразрушение);
- попытке поворота плода при запущенном поперечном положении;

- форсированном извлечении плода за тазовый конец, при разогнутой головке, неполном раскрытии шейки матки;
- неправильном оказании приема Кристеллера (давлении на дно матки при расположении головки большим сегментом в широкой или узкой части полости малого таза);
- стимуляции окситоцином, особенно у многорожавших с крупным плодом и при патологических изменениях маточной стенки. В этих условиях даже незначительное несоответствие размеров родовых путей и плода при усилении родовой деятельности приводит к разрыву матки.

Клиническая картина разрыва матки зависит от его причины.

Механический разрыв матки происходит только во время родов при несоответствии размеров таза и плода. Выделяют угрожающий, начавшийся и совершившийся разрыв матки.

Симптомы *угрожающего разрыва* матки обусловлены перерастяжением ее нижнего сегмента, когда ни разрыва, ни надрывов в стенке еще не произошло.

Картина угрожающего разрыва матки при механическом препятствии для родоразрешения ярко выражена после излития околоплодных вод:

- частые, болезненные, постоянно усиливающиеся схватки;
- беспокойное поведение роженицы не только во время схваток, но и между ними;
- учащение пульса и дыхания, повышение температуры тела;
- высокое расположение мочевого пузыря над лоном;
- затрудненное мочеиспускание или кровь в моче в результате сдавления головкой мочевого пузыря и уретры;
- контракционное (ретракционное) кольцо за счет перерастяжения нижнего сегмента находится на уровне пупка или выше, матка принимает форму песочных часов (рис. 26.6). Верхняя часть матки, сильно сократившаяся, плотная, четко контурируется и располагается в области одного из подреберьев, обычно правого; нижний отдел матки имеет более широкую несколько расплывчатую форму. Круглые связки расположены асимметрично, на разных уровнях, напряжены и болезненны. При пальпации живота в области нижнего сегмента матки определяются напряжение и резкая болезненность. Вследствие болезненности не удается определить часть плода, тело которого почти целиком располагается в перерастянном нижнем сегменте матки;
- отек наружных половых органов, возможно ущемление и отек шейки матки (иногда она свешивается во влагалище в виде мягкой, багрово-синей лопасти);
- при влагалищном исследовании - отсутствие плодного пузыря, полное раскрытие шейки матки, высокое расположение головки, не соответствующее длительности родов и степени раскрытия шейки матки (над входом в таз или малым сегментом в плоскости входа в малый таз).

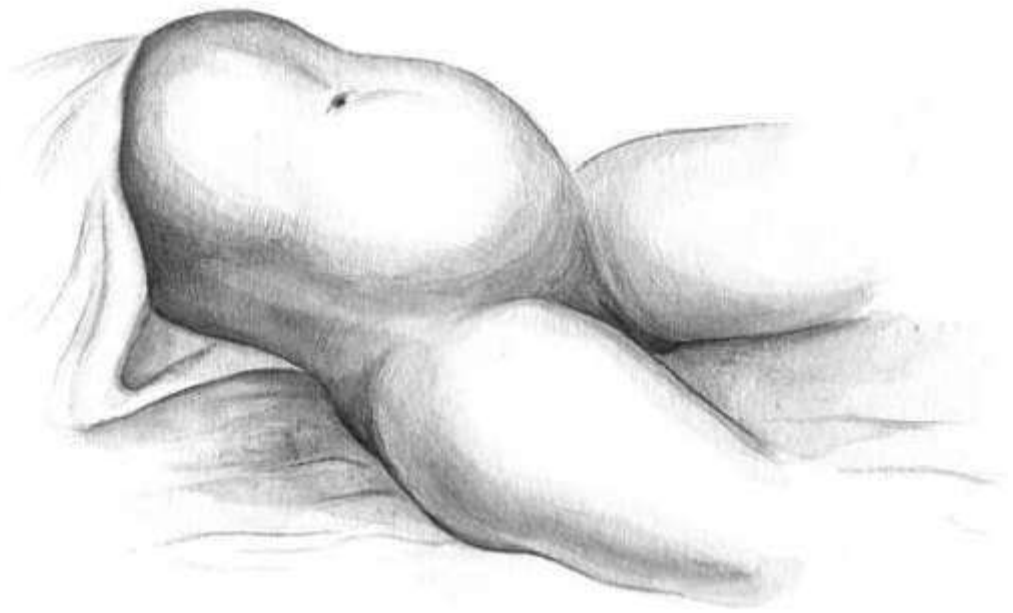

Рис. 26.6. Угрожающий разрыв матки. Перерастяжение нижнего сегмента матки. Высокое расположение контракционного кольца. На головке может определяться большая родовая опухоль, занимающая всю полость малого таза и создающая впечатление низкого расположения головки.

Начавшийся разрыв матки при несоответствии плода и родовых путей. Без своевременного родоразрешения нарушается целостность тканей перерастянутого нижнего сегмента, появляются надрывы мышцы и гематома. Гематома в большой мере обуславливает клинические проявления начавшегося разрыва.

К картине угрожающего разрыва (признаки перерастяжения нижнего сегмента матки) присоединяются:

- симптомы эректильной стадии болевого шока - общее возбужденное состояние, громкий крик, чувство страха, гиперемия лица, расширение зрачков, тахикардия;
- судорожный характер схваток, появление желания тужиться при высоко стоящей головке (раздражение мышцы матки, гематома, большая родовая опухоль);
- сукровичные или кровяные выделения из половых путей, появление которых на фоне угрозы разрыва является достоверным признаком начавшегося разрыва матки.
- острая гипоксия плода или его интранатальная гибель в результате нарушения маточно-плацентарного кровообращения.

Совершившийся (полный) разрыв матки (рис. 26.7) сопровождается выраженной клинической картиной торпидной фазы шока и внутрибрюшного кровотечения. Диагностика не представляет затруднений, особенно если до родов имелась типичная картина угрожающего разрыва. По образному выражению Г.Г. Гентера, "-симптомы разрыва матки зловещи. Буря сменяется жуткой тишиной. Наблюдая хоть раз это поразительное превращение, нельзя его уже забыть".

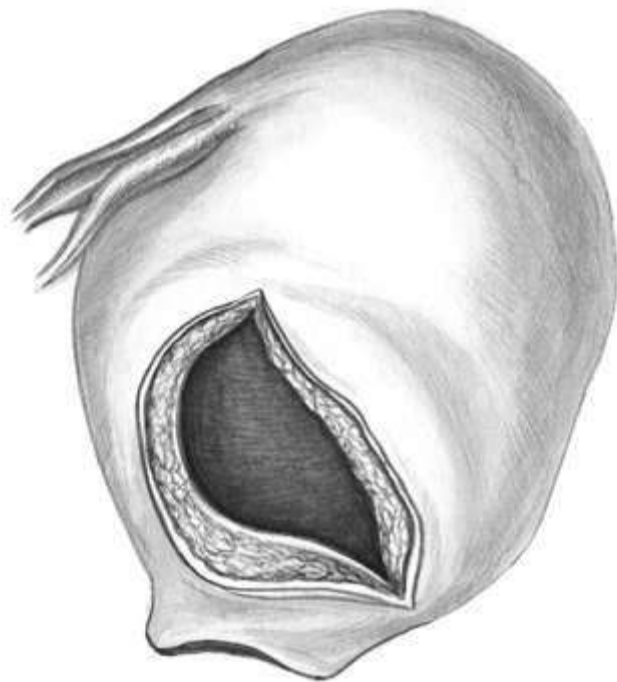

Рис. 26.7. Полный разрыв матки в области нижнего сегмента

При совершившемся полном разрыве матки отмечаются:

- резкая боль в животе на высоте одной из схваток;
- прекращение родовой деятельности (основной симптом);
- появление симптомов торпидной стадии шока в связи с внутренним кровотечением - кожные покровы роженицы бледнеют, зрачки расширяются, глаза западают, пульс учащается и слабеет, дыхание становится поверхностным, появляются тошнота, рвота, головокружение вплоть до потери сознания;
- интранатальная гибель плода и его возможное перемещение в брюшную полость. Головка плода поднимается вверх и определяется подвижной высоко над входом в таз. При выходе плода в брюшную полость его части пальпируются непосредственно под передней брюшной стенкой и отдельно от него определяется сократившаяся матка;
- вздутие живота, могут быть симптомы раздражения брюшины (симптом Щеткина-Блюмберга);
- кровяные выделения из половых путей.

Гистопатический разрыв матки. Разрывы матки при дистрофических изменениях миометрия или рубцовой ткани не сопровождаются выраженной клинической картиной (неправильно названы "бессимптомные"). Несмотря на стертый и невыраженный характер заболевания, симптомы имеют место и их необходимо своевременно выявлять.

При послеоперационном рубце на матке разрывы могут происходить как во время беременности, так и во время родов. Выделяют угрожающий, начавшийся и совершившийся разрыв матки.

Симптомы *угрожающего разрыва матки по рубцу во время беременности* обусловлены рефлекторным раздражением брюшины в области расползающейся рубцовой ткани и включают в себя тошноту; рвоту; боли в

эпигастральной области с последующей локализацией внизу живота, иногда больше справа, имитируя симптомы аппендицита. При наличии рубца на задней стенке матки боли появляются в пояснице (имитируют почечную колику). Иногда болезненность определяется локально, в области послеоперационного рубца при пальпации.

Симптомы *начавшегося разрыва матки по рубцу во время беременности* определяются гематомой в стенке матки из-за появления надрыва ее стенки и сосудов. К симптомам угрожающего разрыва присоединяются:

- гипертонус матки;
- возможные кровяные выделения из половых путей;
- признаки острой гипоксии плода (характерны спорадические децелерации).

При *совершившемся разрыве матки во время беременности* клиническая картина угрожающего и начавшегося разрыва сопровождается симптомами болевого и геморрагического шока. Ухудшаются общее состояние и самочувствие; появляются слабость, головокружение, которые сначала могут быть рефлекторного генеза, а в последующем обуславливаются кровопотерей. Присоединяются тахикардия, гипотония, бледность кожных покровов.

При совершившемся разрыве по рубцу, лишенному большого количества сосудов, кровотечение в брюшную полость может быть умеренным или незначительным. В таких случаях на первый план выступают симптомы, связанные с острой гипоксией плода.

Разрывы матки по *гистопатическому типу в родах*:

Угрожающий разрыв матки в родах проявляется:

- тошнотой;
- рвотой;
- болями в эпигастрии;
- нарушением сократительной деятельности матки - дискоординацией или слабостью родовой деятельности, особенно после излития околоплодных вод;
- болезненностью схваток, не соответствующей их силе;
- беспокойным поведением роженицы в сочетании со слабой родовой деятельностью;
- задержкой продвижения плода при полном раскрытии шейки матки.

При *начавшемся разрыве матки гистопатического генеза в первом периоде родов* в связи с гематомой в стенке матки появляются:

- постоянное, не расслабляющееся напряжение матки (гипертонус);
- болезненность при пальпации в области нижнего сегмента или в области предполагаемого рубца;
- признаки гипоксии плода;
- кровяные выделения из половых путей.

У большинства рожениц от появления симптомов начавшегося разрыва до его совершения проходит несколько минут.

Клиническая картина *совершившегося разрыва матки гистопатического генеза* сходна с наблюдаемой во время беременности - в основном это признаки геморрагического шока и антенатальная гибель плода.

При влагалищном исследовании характерным является определение высоко стоящей подвижной головки, ранее фиксированной во входе в таз.

Если разрыв матки по гистопатическому типу происходит во втором периоде родов, то симптомы выражены нечетко: слабые, но болезненные потуги, постепенно ослабевающие вплоть до их прекращения, боли внизу живота, в крестце, кровяные выделения из влагалища, острая гипоксия плода (возможна интранатальная гибель).

Иногда разрыв матки по гистопатическому генезу происходит с последней потугой, диагностировать его очень сложно. Ребенок рождается самопроизвольно живой, без асфиксии. Самостоятельно отделяется плацента, рождается послед, и только в последующем постепенно нарастают симптомы, связанные с геморрагическим шоком, кажущаяся беспричинной гипотензия, иногда боли в эпигастрии. Уточнить диагноз можно только при ручном обследовании матки или при лапароскопии.

Неполный разрыв матки может произойти в любом периоде родов. Его этиология может быть и механической, и гистопатической. Локализация неполных разрывов - чаще всего нижний сегмент или ребро, там, где брюшина неплотно соприкасается с маткой. Неполный разрыв сопровождается образованием гематомы, как правило, между листками широкой связки матки или предпузырно (рис. 26.8).

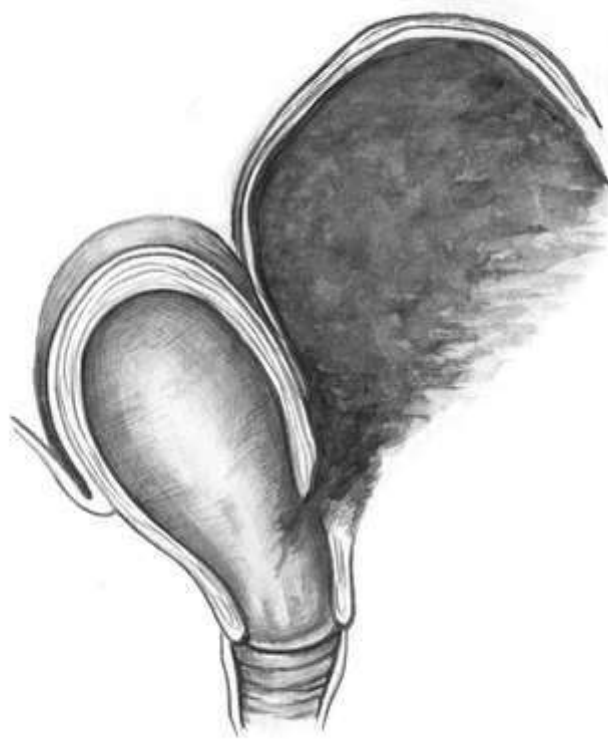

Рис. 26.8. Неполный разрыв матки с образованием гематомы

При неполном разрыве матки во втором периоде родов плод может родиться живым через естественные родовые пути.

Клиническая картина неполного разрыва матки:

- симптомы внутреннего кровотечения в зависимости от кровопотери (бледность кожных покровов, тахикардия, гипотензия);
- боли в нижних отделах живота, крестце с иррадиацией в ногу;
- в послеродовом периоде отклонение матки в сторону, противоположную разрыву. Сбоку от нее может пальпироваться образование без четких границ и контуров.

Неполный разрыв матки клинически может проявиться в позднем послеродовом периоде. Заподозрить разрыв матки позволяет гипотензия. Наряду с этим отмечаются разлитая болезненность живота, парез кишечника, нарастает метеоризм.

Диагностика. При явной клинической картине диагноз разрыва матки установить несложно. Диагностические трудности возникают при неполных разрывах матки. Ведущими симптомами являются гипотензия (иногда кратковременная) и другие симптомы геморрагического шока.

Дефект стенки матки можно выявить в послеродовом периоде при ручном обследовании матки. Однако сокращение мышц матки мешает это сделать. Редко за полость матки можно принять межсвязочное пространство, заполненное сгустками крови. Уточнить диагноз позволяют УЗИ и лапароскопия.

Дифференциальная диагностика. Дифференциальную диагностику при угрожающем гистопатическом разрыве матки во время беременности следует проводить с острым аппендицитом и почечной коликой. Сходными симптомами при остром аппендиците являются тошнота, рвота, боли в эпигастрии, а иногда и в животе, больше справа. При рубце на матке и появлении симптомов острого аппендицита следует думать прежде всего о начале расползания рубцовой ткани матки. Ошибочно диагностируют почечную колику, если имеется рубец после иссечения миоматозного узла расположенного по задней стенке матки.

Начавшийся разрыв матки по рубцу во время беременности и родов дифференцируют с преждевременной отслойкой нормально расположенной плаценты. Их общие симптомы: гипертонус матки, боли в животе, острая гипоксия плода, возможное появление кровяных выделений из половых путей.

При послеоперационном рубце на матке более вероятным является начавшийся разрыв, но не исключается и отслойка плаценты. Уточнению диагноза помогает УЗИ. Следует отметить, что оба осложнения беременности являются показанием к экстренному чревосечению, во время которого диагноз устанавливают окончательно.

Тактика ведения беременности и родов при разрывах матки. *Угрожающий разрыв матки во время беременности и родов* является показанием к чревосечению и кесареву сечению.

В родах на первом этапе целесообразно прекратить родовой деятельности, а затем осуществляется кесарево сечение. Кесарево сечение производят под интубационным наркозом или спинальной анестезией.

Ранее тактика врача при угрожающем разрыве определялась состоянием плода. При живом плоде рекомендовалось кесарево сечение, при мертвом плоде – краниотомия). Однако в настоящее время в связи с травматичностью плодоразрушающих операций проведение их при перерастянтом нижнем сегменте чревата возможностью насильственного разрыва матки, поэтому предпочтительно кесарево сечение.

При угрожающем разрыве матки противопоказаны и другие родоразрешающие операции: поворот плода на ножку с последующим извлечением, наложение акушерских щипцов, извлечение плода за тазовый конец.

При *начавшемся и совершившемся разрыве матки* требуются экстренное чревосечение и извлечение плода. Одновременно с чревосечением проводят инфузионно-трансфузионную терапию и адекватное обезболивание.

При совершившемся разрыве объем операции определяется дефектом матки. При малейшей возможности следует стремиться к сохранению матки, ушивая разрыв, особенно у молодых пациенток. При обширных разрывах с размождением тканей производится экстирпация или надвлагалищная ампутация матки. При неполном разрыве

матки и гематоме рассекают брюшину и удаляют сгустки, на сосуды накладывают лигатуры. Если источник кровотечения не найден и трудно лигировать сосуды, перевязывают внутреннюю подвздошную артерию. После гемостаза, удаления сгустков решают вопрос о дальнейшем объеме операции.

При насильственных разрывах матки возможны повреждения мочевого пузыря, кишечника с образованием массивных гематом. В таких ситуациях операцию проводят совместно с урологом и хирургом.

Профилактика разрывов матки заключается в определении группы риска в отношении этого осложнения. Разрыв матки возможен у беременных:

- с послеоперационным рубцом на матке;
- многорожавших или имеющих в анамнезе много искусственных абортов, особенно осложнившихся эндометритом или повторными выскабливаниями, когда возможна недиагностируемая перфорация стенки матки;
- с анатомически узким тазом;
- с крупным плодом;
- с поперечным положением плода.

У пациенток группы риска роды ведут с тщательным контролем состояния матки, плода, родовой деятельности, скоростью продвижения головки.

ВЕДЕНИЕ БЕРЕМЕННОСТИ И РОДОВ ПРИ РУБЦЕ НА МАТКЕ

Рубцы на матке являются следствием:

- произведенного ранее кесарева сечения;
- миомэктомии;
- перфорации матки во время инструментального удаления плодного яйца или слизистой оболочки матки;
- удаления трубы вместе с маточным углом при трубной беременности.

Рубцы на матке остаются чаще всего после кесарева сечения. Важное значение имеет состоятельность такого послеоперационного рубца.

Состоятельным считается послеоперационный рубец при почти полном восстановлении мышечной ткани. При гистологическом исследовании определяется неизменный миометрий с мелкими очагами разрастания соединительной ткани, преимущественно вокруг сосудов. К несостоятельным относятся рубцы с преобладанием соединительной ткани. При гистологическом исследовании рубцовой ткани определяются прослойки волокнистой, нередко гиалинизированной ткани, а в миометрии - дистрофические и некробиотические изменения разной выраженности.

Для диагностики состоятельности послеоперационного рубца до беременности используют гистерографию, гистероскопию, УЗИ. При гистерографии о неполноценности свидетельствуют изменение контуров матки и ниша в области предполагаемого рубца.

При гистероскопии и неполноценном послеоперационном рубце определяются неровный рельеф стенки матки, углубления, расслоение мышечных волокон.

Несостоятельность шва на матке диагностируют при УЗИ на основании дефекта в виде глубокой ниши треугольной формы; возможно истончение в области шва.

Во время беременности состояние послеоперационного рубца и нижнего сегмента матки определяют при УЗИ. О морфологической состоятельности рубца свидетельствуют

однородная структура тканей нижнего сегмента матки и толщина нижнего сегмента 3-4 см.

Косвенно о состоянии нижнего сегмента и послеоперационного рубца на матке можно судить по данным анамнеза и объективного обследования беременной. Если кесарево сечение было произведено по поводу слабости родовой деятельности и особенно клинически узкого таза, то возможно предположить несостоятельность послеоперационного рубца на матке. Послеоперационные эндометриты, длительная гипертермия могут приводить к формированию неполноценного рубца. Заживление вторичным натяжением свидетельствует о возможной неполноценности рубца на матке. О том же свидетельствует отсутствие зрелости шейки матки перед родами.

О неблагоприятном состоянии рубца на матке свидетельствуют угроза прерывания беременности и расположение плаценты в области предполагаемого места рассечения матки при предыдущей операции.

Послеоперационные рубцы на матке можно считать состоятельными при:

- отсутствии осложнений после первой операции;
- благоприятном течении беременности (отсутствие длительной угрозы прерывания);
- нормальном расположении плаценты (плацента не должна находиться в нижнем маточном сегменте);
- подготовленности шейки матки к родам (оценка по шкале Бишопа 6-8 баллов).

Косвенные признаки несостоятельности рубца на матке:

- показания к предшествующей операции в виде клинически узкого таза, слабости родовой деятельности;
- длительная угроза прерывания данной беременности;
- расположение плаценты по передней стенке матки в нижнем маточном сегменте;
- неподготовленность шейки матки перед предстоящими родами.

При явных (УЗИ) или косвенных признаках несостоятельности нижнего сегмента матки беременную госпитализируют в родильный дом. Беременной сообщают о первых симптомах угрожающего разрыва матки по рубцу, при которых она должна срочно обратиться в родильное учреждение. Выявление с помощью УЗИ истончения нижнего сегмента, ниши являются показанием для госпитализации независимо от срока беременности.

При состоятельном послеоперационном рубце госпитализация показана в 38-39 недель беременности.

Родоразрешение у беременных с рубцом на матке может быть оперативным и через естественные родовые пути.

Показания к повторной операции:

- осложнения, послужившие причиной первого кесарева сечения (заболевания органов зрения, возраст, анатомически узкий таз и т.д.);
- осложнения данной беременности, требующие оперативного родоразрешения (тазовое предлежание, крупный плод, предлежание плаценты и т.д.);
- косвенные или ультразвуковые данные, свидетельствующие о неполноценности нижнего сегмента матки (области предполагаемого рубца).

Условия родоразрешения через естественные родовые пути при рубце на матке:

- отсутствие признаков несостоятельности рубца по клиническим данным и данным УЗИ;
- зрелость шейки матки к предполагаемому сроку родов;
- согласие пациентки.

Роды при рубце на матке ведут с тщательным наблюдением за родовой деятельностью, состоянием плода и матки. При слабости родовой деятельности и отсутствии симптомов разрыва матки возможно использование окситоцина, тщательно наблюдая за состоянием матки и плода. В раннем послеродовом периоде показано ручное обследование матки.

ГЛАВА 27. ГЕМОРРАГИЧЕСКИЙ ШОК

Геморрагический шок возникает в ответ на патологическую кровопотерю. Развивается синдром малого выброса, гипоперфузия тканей, полиорганная и полисистемная недостаточность. Геморрагический шок в акушерстве остается одной из причин материнской смертности (2-3 место среди причин материнской смертности).

Этиология. Причинами геморрагического шока в акушерстве являются потеря более 1000 мл крови, или >15% ОЦК, или >1,5% от массы тела. Угрожающими жизни кровотечениями считаются: 1) потеря 100% ОЦК в течение 24 часов или 50% ОЦК за 3 часа; 2) кровопотеря со скоростью 150 мл/мин или 1,5 мл/кг/мин (\$20 мин; 3) одномоментная кровопотеря >1500-2000 мл (25-35% ОЦК). При экстрагенитальной патологии, гестозах, слабости родовой деятельности, при неадекватном обезболивании родов симптомы шока могут появиться и при меньшей кровопотере (800-1000 мл).

Причиной геморрагического шока является кровотечение, которое может быть обусловлено:

- преждевременной отслойкой нормально расположенной и предлежащей плаценты;
- разрывом матки;
- частичным плотным прикреплением или приращением, плаценты;
- гипотонией и атонией матки;
- врожденными дефектами гемостаза;

Способствуют кровотечению состояния, когда нарушается гемостаз в организме матери вследствие попадания в ее кровоток тромбопластических субстанций от плода и элементов плодного яйца: эмболия околоплодными водами, мертвый плод в матке.

ПАТОГЕНЕЗ.

В акушерстве на развитие геморрагического шока оказывает влияние травматических фактов ввиду наличия боли во время родов при неадекватном обезболивании, различных операциях и манипуляциях: акушерских щипцах, ручном обследовании матки, ушивании разрывов родовых путей, при преждевременной отслойке нормально расположенной плаценты, разрывах матки и т.д.

Кровопотеря >15% ОЦК приводит к ряду компенсаторных реакций, включающих в себя стимуляцию симпатической нервной системы вследствие рефлексов с барорецепторов синокаротидной зоны и крупных внутригрудных артерий, активацию гипоталамо-гипофизарно-надпочечниковой системы с высвобождением катехоламинов, ангиотензина, вазопрессина, антидиуретического гормона. Это способствует спазму

артериол, повышению тонуса венозных сосудов (увеличению венозного возврата и преднагрузки), увеличению частоты и силы сердечных сокращений, уменьшению экскреции натрия и воды в почках. Вследствие того, что гидростатическое давление в капиллярах снижается в большей степени, чем в интерстиции, начиная с первого часа и до 40 часов после кровопотери, происходит медленное перемещение межклеточной жидкости в сосудистое русло (транскапиллярное восполнение). Снижение кровотока в органах и тканях приводит к изменениям кислотно-основного состояния (КОС) артериальной крови - повышению концентрации лактата и увеличению дефицита оснований (ВЕ). С целью поддержания нормального рН при воздействии ацидемии на хеморецептор дыхательного центра в стволе головного мозга увеличивается минутная вентиляция, ведущая к снижению P_aCO_2 .

При кровопотере $>30\%$ ОЦК происходит декомпенсация, проявляющаяся артериальной гипотензией - снижением систолического артериального давления (АДсист) менее 90 мм рт. ст. Продолжающийся выброс стрессорных гормонов вызывает гликогенолиз, липолиз с умеренными гипергликемией и гипокалиемией. Гипервентиляция больше не обеспечивает нормальный рН артериальной крови, вследствие этого развивается ацидоз.

Дальнейшее снижение тканевого кровотока ведет к усилению анаэробного метаболизма с увеличением выделения молочной кислоты. Прогрессирующий метаболический лактоацидоз снижает рН в тканях и блокирует вазоконстрикцию. Артериолы расширяются и кровь заполняет микроциркуляторное русло. Ухудшается сердечный выброс, может развиваться повреждение эндотелиальных клеток с последующим синдромом диссеминированного внутрисосудистого свертывания крови (ДВС).

При кровопотере $>40\%$ ОЦК и снижении АДсист <50 мм рт. ст. за счет ишемии центральной нервной системы происходит дополнительная стимуляция симпатической нервной системы с формированием на некоторое время так называемого второго плато АД. Без энергичной интенсивной терапии шок переходит в необратимую стадию, характеризующуюся распространенным повреждением клеток, полиорганной недостаточностью (ПОН), ухудшением сократимости миокарда вплоть до остановки сердечной деятельности.

После восстановления сердечного выброса и тканевого кровотока наблюдаются более выраженные повреждения органов, чем в период гипотензии. Вследствие активизации нейтрофилов, выделения ими перекисных радикалов кислорода, высвобождения медиаторов воспаления из ишемизированных тканей, а это в свою очередь приводит к повреждению клеточных мембран, увеличению проницаемости легочного эндотелия с возможным развитием острого респираторного дистресс синдрома (ОРДС), внутридольковому повреждению печени с увеличением уровня трансаминаз в плазме.

Возможен спазм прегломерулярных артериол почек, приводящий к острому некрозу канальцев и острой почечной недостаточности (ОПН). Вследствие нарушения функции печени и снижения синтеза глюкозы, кетонов и торможения периферического липолиза снижается поступление энергетических субстратов к сердцу и мозгу.

Акушерские кровотечения подразделяют на 4 класса в зависимости от величины кровопотери (табл. 27.1).

Таблица 27.1. Классификация кровотечения и клинические стадии геморрагического шока во время беременности (для беременной массой 60 кг и ОЦК 6000 мл).

Показатели	Класс кровотечения			
	1	2	3	4
Кровопотеря (мл)	1000	1000-1500	1500-2100	2100
% ОЦК*	<15	15-25	25-35	>35
% массы тела	<1,5	1,5-2,5	2,5-3,5	>3,5
ЧСС уд/мин	N	<100	100-120	120-160
АД сист ** (мм рт. ст.)	N	>100	80-100	<60-80
Пульсовое давление (мм рт. ст.)	>30	<30	<30	значительно снижено
ШИ**	0,5-0,7	0,85-1,0	1,0-1,5	>1,5
Заполнение капилляров (сек)	<2	>2	>2	не определяется
ЧД (дых/мин)	N	>20	>30-50	
Диурез	N	снижен	олигурия	анурия
Состояние сознания	N	N	беспокойство возбуждение	заторможенность, сопор
Тяжесть шока/ стадия	нет	легкий/I	умеренный /II	тяжелый/III

* % массы тела $\times 10 =$ % ОЦК, если ОЦК пациентки - 1/10 массы тела.

** При исходном АД более 100 мм рт. ст. Шоковый индекс (ШИ) = ЧСС /АД сист. У пациенток с кровотечением 1 класса редко встречается дефицит ОЦК, признаков шока нет.

При кровотечении 2 класса часто присутствуют жалобы на необъяснимое беспокойство, чувство холода, ощущение нехватки воздуха или плохое самочувствие. Отмечаются признаки легкого или компенсированного геморрагического шока: умеренные тахикардия, тахипноэ. Могут быть ортостатические изменения АД, нарушения периферического кровообращения в виде положительного теста заполнения капилляров, пульсовое АД < 30 мм рт. ст. Тест заполнения капилляров выполняется путем прижатия ногтевого ложа, возвышения большого пальца в течение 3 секунд до появления белого окрашивания. После окончания давления розовая окраска должна восстановиться менее чем за 2 секунды.

Кровотечение 3 класса характеризуется проявлениями умеренного геморрагического шока: выраженными гипотензией, тахикардией и тахипноэ. Нарушения периферического кровообращения более выражены. Кожные покровы могут быть холодными и влажными.

При кровотечении 4 класса пациентки находятся в тяжелом или декомпенсированном геморрагическом шоке: возможны отсутствие пульсации на периферических артериях, не определяющееся АД, олигурия (диурез <0,5 мл/кг/час) или

анурия. В отсутствие адекватной объемозамещающей инфузионной терапии можно ожидать развития циркуляторного коллапса и остановки сердечной деятельности.

ЛЕЧЕНИЕ.

Массивное акушерское кровотечение с геморрагическим шоком - это комплексная проблема, требующая координированных действий команды специалистов, которые должны быть быстрыми и по возможности одновременными.

При остановке кровотечения во время беременности показаны экстренное родоразрешение и применение утеротоников. При неэффективности переходят к следующим мерам: 1) селективная эмболизация маточных артерий (если есть возможность); 2) гемостатические швы: "рюкзачный" по В-Lynch, "квадратный" по Cho, "матрасный" по Namann, а также шов, стягивающий нижний маточный сегмент; 3) перевязка магистральных сосудов (а. hypogastrica) и/или перевязка маточных артерий; 4) гистерэктомия.

Для остановки кровотечения после родов следует применять в порядке очередности: 1) наружный массаж матки; 2) утеротоники; 3) ручное обследование матки; 4) ушивание разрывов родовых путей. После ручного обследования возможно применение внутриматочной баллонной тампонады (тампонадный тест). При отсутствии эффекта показано применение всех указанных выше оперативных (включая ангиографический) методов остановки кровотечения.

Реанимационное пособие осуществляется по схеме ABC: дыхательные пути (*airway*), дыхание (*breathing*) и кровообращение (*circulation*). То есть, необходимо оценить проходимость дыхательных путей и адекватность дыхания, применить ингаляцию O₂ или ИВ Л + O₂ и восстановить адекватное кровообращение.

Крайне важно обеспечение периферического или центрального венозного доступа через 2 или более катетера 14-16G. Также необходимы катетеризация мочевого пузыря, электрокардиокопия, пульсоксиметрия, определение неинвазивного АД, учет кровопотери.

Основными задачами инфузионной терапии являются восстановление и поддержание: 1) ОЦК; 2) достаточного транспорта O₂ и оксигенации тканей; 3) системы гемостаза; 4) температуры тела, кислотно-основного и электролитного баланса.

При кровопотере до 30% ОЦК (кровотечение 1 или 2 класса) и остановленном кровотечении проводится возмещение кристаллоидами в 3-кратном объеме по отношению к кровопотере. Если кровотечение продолжается или кровопотеря составляет 30% ОЦК и более (кровотечение 3 или 4 класса), требуется сочетание кристаллоидов и коллоидов, в качестве последних предпочтительны 6% гидроксипроксиэтилкрахмал (ГЭК) 130/0,4 или 4% модифицированный желатин (МЖ). Для первоначального возмещения ОЦК при кровотечении 3-4 класса с кровопотерей 30-40% ОЦК применяется инфузия 2 л кристаллоидов и 1-2 л коллоидов (табл. 27.2).

Таблица 27.2. Первоначальная инфузионно-трансфузионная терапия при акушерском кровотечении (масса тела 60 кг, ОЦК 6000 мл).

Оценка кровопотери	Кровопотеря (мл)			
	до 1000	000-1500	1500-2100	2100 и более

	кровопотеря (% ОЦК)			
	до 15	5-25	25-35	3 5 и более
	кровопотеря (% массы тела)			
	до 1,5	,5-2,5	2,5-3,5	3, 5 и более
Препараты для инфузионной терапии				
Кристаллоиды (мл) /	Объем в 3 раза превышающий кровопотерю	000	2000	2 000
Коллоиды - 6% ГЭК 13 0/0,4 или 4% МЖ (мл)		00- 1000	1000- 1500	2 000
Свежезамороженная плазма (мл/кг)			12-15	1 2-15 и более
Эритроцитная масса (мл)			250-500 при Нв<60-70 г/л	5 00 и более
При исходном нарушении гемостаза - терапия, направленная на устранение причины.				

Мониторинг инфузионной терапии. Первоначальное возмещение ОЦК проводится со скоростью 2-3 л за 5-15 мин под контролем ЭКГ, АД, пульсоксиметрии, теста заполнения капилляров, КОС крови, наблюдения за диурезом. Необходимо стремиться к АД сист >90 мм рт. ст. или >100 мм рт. ст. - при предшествующей гипертензии. Неинвазивное измерение АД в условиях снижения периферического кровотока и гипотензии может быть неточным или ошибочным (до 25% наблюдений). Наиболее точный метод инвазивное измерение АД, что позволяет также проводить исследование газов и КОС артериальной крови.

При геморрагическом шоке венозный тонус повышен, а емкость венозного русла снижена, поэтому замещение потерянного ОЦК может оказаться сложной задачей. Быстрая внутривенная инфузия первых 2-3 л (в течение 5-10 мин) считается безопасной. Дальнейшую терапию можно проводить либо дискретно по 250-500 мл за 10-20 мин с оценкой гемодинамических параметров, либо с постоянным мониторингом ЦВД. Для получения достаточного для восстановления тканевой перфузии давления заполнения левых отделов сердца могут потребоваться довольно высокие значения ЦВД 10 см вод. ст. и выше.

В редких случаях сохраняющегося низкого тканевого кровотока при положительных значениях ЦВД может быть рассмотрена возможность оценки работы левых отделов сердца. С этой целью в качестве стандартной методики применяется катетеризация легочной артерии, крайне редко используемая в акушерстве и имеющая

ряд серьезных осложнений. Малоинвазивными альтернативами являются анализ пульсового контура при катетеризации лучевой артерии, оценка параметров центральной гемодинамики и внутригрудных волевических показателей при транспульмональной термодилуции (методика PICCO), чрезпищеводная эхокардиография.

Конечной целью инфузионной терапии при шоке является восстановление тканевого кровотока. Об этом можно судить по нормальным показателям пульсоксиметрии, теста заполнения капилляров, диурезу 0,5-1 мл/кг/час. Показатели ВЕ < -5 мэкв/л, лактат >4 ммоль/л являются признаками шока, их нормализация говорит о восстановлении перфузии /каней.

В качестве критерия улучшения тканевого кровотока применяются также клиренс лактата и сатурация смешанной венозной крови (SvO₂). При адекватном лечении концентрация лактата снижается на 50% в течение первого часа проведения интенсивной терапии. Интенсивная терапия должна продолжаться до снижения лактата <2 ммоль/л. При отсутствии нормализации лактата в течение 24 часов прогноз сомнительный. SvO₂ отражает баланс между доставкой и потреблением O₂ и коррелирует с сердечным индексом. Для определения SvO₂ нужен катетер в легочной Артерии, но было показано, что значения сатурации крови из центральной вены (ScvO₂) близки SvO₂. Необходимо стремиться к значениям SvO₂ (ScvO₂) > 70%.

Восстановление кислородтранспортной функции крови. Трансфузия эритроцитарной массы позволяет значительно увеличить содержание кислорода в артериальной крови (CaO₂). Показания к переливанию эритроцитарной массы: снижение Hb < 60-70 г/л, кровопотеря > 40% ОЦК. Для переливания желательнее использовать систему с лейкоцитарным фильтром, что способствует уменьшению вероятности иммунных реакций, обусловленных трансфузией лейкоцитов.

Альтернативы трансфузии эритроцитарной массы. В качестве альтернатив трансфузии эритроцитарной массы предложены следующие методы: аутодонорство, острая норма и гипертоническая гемодилуция.

Также возможна интраоперационная аппаратная реинфузия крови, которая состоит из сбора крови во время операции, отмывания эритроцитов и последующей трансфузии аутологичной эритроцитарной массы. Относительным противопоказанием для использования является наличие околоплодных вод. Для их удаления применяются: отдельный операционный отсос для удаления вод, отмывание эритроцитов удвоенным объемом раствора, применение при возврате эритроцитов лейкоцитарного фильтра. В отличие от околоплодных вод, попадание фетальных эритроцитов в состав аутоэритроцитарной массы возможно. Поэтому при определении у новорожденного Rh-положительной крови, родильнице с Rh-отрицательной кровью необходимо ввести увеличенную дозу анти-Rh-гаммаглобулина.

Поддержание свертывающей системы крови. Во время лечения пациентки с кровотечением функция системы гемостаза наиболее часто может быть нарушена: 1) влиянием препаратов для инфузии; 2) коагулопатией разведения; 3) ДВС синдромом. Коагулопатия разведения имеет клиническое значение при замещении более 100% ОЦК и проявляется, прежде всего, снижением плазменных факторов свертывания. На практике ее трудно отличить от ДВС синдрома, развитие которого возможно при: 1) преждевременной отслойке нормально, низко расположенной плаценты, особенно сочетающейся с внутриутробной гибелью плода; 2) эмболии околоплодными водами; 3) геморрагическом шоке с ацидозом, гипотермией. Фаза гипокоагуляции ДВС синдрома проявляется быстрым падением факторов свертывания и тромбоцитов: факторы свертывания < 30% от нормы, протромбиновое время (ПВ) и активированное частичное тромбопластиновое время (АЧТВ) увеличены > 1,5 от исходного уровня. Клинически диагноз подтверждается

отсутствием образования сгустков в излившейся крови при продолжающемся кровотечении.

Свежезамороженная плазма. Показанием для переливания свежемороженой плазмы (СЗП) является замещение плазменных факторов свертывания крови в следующих ситуациях: 1) ПВ и АЧТВ $\geq 1,5$ от исходного уровня при продолжающемся кровотечении; 2) при кровотечении III-IV класса (геморрагическом шоке II-III). Первоначальная доза составляет 12-15 мл/кг, повторные дозы - 5-10 мл/кг. Имеются данные о том, что при гипокоагуляционной фазе ДВС синдрома эффективны дозы СЗП >30 мл/кг. Скорость трансфузии СЗП должна быть не менее 1000-1500 мл/час, при стабилизации коагулологических показателей скорость уменьшается до 300-500 мл/час. Целью применения СЗП является нормализация показателей ПВ и АЧТВ. Желательно использовать СЗП, прошедшую лейкоредукцию.

Криопреципитат. Криопреципитат, содержащий фибриноген и VIII фактор свертывания показан как дополнительное средство лечения нарушений гемостаза при уровне фибриногена <1 г/л. Обычная доза составляет 1-1,5 ед/10 кг (8-10 пакетов). Целью является повышение фибриногена >1 г/л.

Тромбоконцентрат. Возможность трансфузии тромбоцитов нужно рассматривать: 1) при уровне менее 50 000/мм³ на фоне кровотечения; 2) менее 20-30 000/мм³ без кровотечения; 3) при клинических проявлениях тромбоцитопении / тромбоцитопатии (петехиальной сыпи). Одна доза тромбоконцентрата повышает уровень тромбоцитов примерно на 5000/мм³. Обычно применяется 1 ед/10 кг (5-8 пакетов).

Антифибринолитики. Транексамовая кислота и аprotинин ингибируют активацию плазминогена и активность плазмина. Показанием для применения антифибринолитиков является патологическая первичная активизация фибринолиза. Для диагностики этого состояния используются тест на лизис эуглобулинового сгустка с активизацией стрептокиназой или 30 минутный лизис при тромбоэластографии.

Концентрат антитромбина III. При снижении активности АТ III менее 70% показано восстановление противосвертывающей системы с помощью переливания СЗП или концентрата АТ III. Активность АТ III необходимо поддерживать на уровне 80-100%.

Рекомбинантный фактор VIIa. Рекомбинантный активированный VII фактор был разработан для лечения эпизодов кровотечения у пациентов с гемофилией А и В. Тем не менее, как эмпирический гемостатик, препарат начал эффективно применяться при различных состояниях, связанных с неконтролируемыми, тяжелыми кровотечениями. В связи с недостаточным количеством наблюдений, окончательно не определена роль рекомбинантного фактора VIIa в лечении акушерских кровотечений. Может быть использован после стандартных хирургических и медикаментозных средств остановки кровотечения. Условия применения: 1) Hb >70 г/л, фибриноген >1 г/л, тромбоциты >50 000/мм³; 2) pH $>7,2$ (коррекция ацидоза); 3) согревание пациентки (желательно, но не обязательно).

Возможный протокол применения рекомбинантного фактора VII (по Sobieszczyk и Wrebowicz): 1) первоначальная доза 40-60 мкг/кг внутривенно; 2) при продолжении кровотечения повторные дозы по 40-60 мкг/кг 3-4 раза через 15-30 мин; 3) при достижении дозы 200 мкг/кг и отсутствии эффекта проверить условия для применения и провести коррекцию, если это необходимо; 4) только после проведения коррекции может быть введена следующая доза 100 мкг/кг.

Поддержание температурного, кислотно-основного и электролитного баланса. Гипотермия нарушает функцию тромбоцитов и снижает скорость реакций каскада свертывания крови на 10% на каждый 1°C снижения температуры тела. Кроме того, ухудшается состояние сердечно-сосудистой системы, транспорт кислорода (смещение

кривой диссоциации Нв-О₂ влево), элиминация лекарств печенью. Поэтому крайне важно согреть как внутривенные растворы, так и пациентку. Центральную температуру необходимо поддерживать >35°C.

При интенсивной терапии необходимо избегать гиперкапнии, гипокалиемии, гипокальциемии, перегрузки жидкостью и излишней коррекции ацидоза бикарбонатом натрия.

Адреномиметики. Адреномиметики применяются при шоке по следующим показаниям: 1) кровотечение произошло во время действия регионарной анестезии и симпатической блокады; 2) необходимо время для установки дополнительных внутривенных линий; 3) вследствие кардиодепрессорного влияния продуктов ишемии тканей развился гиподинамический гиповолемический шок.

Параллельно с восполнением ОЦК возможно болюсное внутривенное введение эфедрина 5-50 мг или фенилэфрина 50-200 мкг или адреналина 10-100 мкг. Титровать эффект лучше путем внутривенной инфузии: допамин 2-10 или более мкг/кг/мин, добутамин 2-10 мкг/кг/мин, фенилэфрин 1-5 мкг/кг/мин, адреналин 1-8 мкг/мин. Применение препаратов несет в себе риск усугубления сосудистого спазма и ишемии органов, но может быть оправданным в критической ситуации.

ПОСЛЕОПЕРАЦИОННАЯ ТЕРАПИЯ.

После остановки кровотечения интенсивная терапия продолжается до восстановления адекватной перфузии тканей. Целями проводимой терапии являются: 1) АДсис >100 мм рт. ст. (при предшествующей гипертензии >110 мм рт. ст.); 2) Нв и Нт, достаточные для транспорта кислорода; 3) нормализация гемостаза, электролитного баланса, температуры тела (>36°C); 4) диурез >1 мл/кг/час; 5) увеличение сердечного выброса; 6) обратное развитие ацидоза, снижение лактата до нормы. Проводятся профилактика, диагностика и лечение возможных проявлений полиорганной недостаточности.

ПРОГНОЗ.

При лечении геморрагического шока следует ожидать положительного исхода при восстановлении параметров центральной гемодинамики и тканевого кровотока в течение первых 6 часов.

ГЛАВА 28. СИНДРОМ ДИССЕМНИРОВАННОГО ВНУТРИСОСУДИСТОГО СВЕРТЫВАНИЯ КРОВИ

Синдром диссеминированного внутрисосудистого свертывания (ДВС) является неспецифической общепатологической реакцией организма на различные осложнения беременности. Он заключается в нарушении гемостаза и сопровождается микроциркуляторными нарушениями, приводящими или к массивному кровотечению, или к тканевой гипоксии с нарушением функции жизненно важных органов.

К ДВС-синдрому приводят:

- повреждения клеток крови, в результате чего из них освобождаются фосфолипиды, активирующие внутрисосудистое свертывание;
- поражение тканей и в результате поступление в кровоток тканевого тромбопластина;
- поражение эндотелия сосудистой стенки, когда происходит активация XII фактора (фактора контакта, или фактора Хагемана);
- гемодинамические нарушения, сопровождающие шок, макро- и микроциркуляторные нарушения в тканях с развитием в них гипоксии;
- исходная гиперкоагуляция.

В акушерстве ДВС проявляется в основном при тяжелых формах гестоза, преждевременной отслойке нормально расположенной или предлежащей плаценты, эмболии околоплодными водами, мертвом плоде, септическом или геморрагическом шоке, разрыве матки. Важное значение имеют врожденные дефекты гемостаза.

Независимо от причин поступления больших количеств тромбопластина в кровоток происходит активация гемостаза с массивным тромбино- и фибринообразованием и формированием тромбоцитарно-фибриновых и фибриновых микросгустков в системе микроциркуляции. В результате расходования (потребления) факторов свертывания, особенно тромбоцитов, фибриногена, факторов V и III, потенциал гемостаза уменьшается до критических значений.

Другой причиной несостоятельности гемостаза при ДВС является активация фибринолиза и антикоагулянтов. При этом фибринолиз становится патологическим, в результате чего активируется лизис не только тромбов, но и циркулирующих факторов свертывания крови, фибриногена, что дополнительно приводит к снижению уровня гемостаза.

Синдром эмболии околоплодными водами подразумевает попадание амниотической жидкости в кровоток матери, в легочную артерию и ее ветви.

Амниотическая жидкость проникает в кровоток матери либо *трансплацентарно* через дефекты плаценты и межворсинчатое пространство, либо *трансцервикально* через поврежденные сосуды шейки матки.

Для попадания амниотической жидкости в кровоток матери внутриматочное давление должно превышать давление в межворсинчатом пространстве. При разрыве шейки матки, богатой венозной системой, околоплодные воды могут попадать в кровоток и при нормальном внутриматочном давлении.

Попаданию околоплодных вод в кровяное русло матери способствуют:

- преждевременное вскрытие плодного пузыря, особенно высокий боковой надрыв плодных оболочек;
- чрезмерно сильная родовая деятельность, приводящая к стремительным родам;
- преждевременная отслойка нормально расположенной плаценты;

- кесарево сечение;
- разрывы матки;
- переносная беременность;
- длительная активация родовой деятельности окситоцином;
- многоводие.

Попадание околоплодных вод в межворсинчатый кровоток, а затем в легкие вызывает раздражение интерорецепторов сосудов элементами амниотической жидкости (казеозная смазка, чешуйки эпителия, меконий).

Рефлекторное раздражение сосудистых интерорецепторов легких, образование тромбоцитарно-фибриновых микросгустков блокируют легочные капилляры, повышает легочное сосудистое сопротивление, вызывая гипертензию в малом круге кровообращения с развитием легочного сердца, острой легочно-сердечной недостаточности, гипотонии.

Околоплодные воды обладают тромбопластиновой активностью, поэтому при попадании их в кровь в мелких сосудах, особенно в легких, происходит отложение фибриновых и тромбоцитарных микросгустков. В результате развивается ДВС-синдром, сопровождающийся блокадой ретикулоэндотелиальной системы, и это способствует выраженной коагулопатии. Кровь при эмболии околоплодными водами теряет способность к свертыванию, что особенно резко проявляется после рождения плода. Возникает тяжелое маточное кровотечение. Одновременно появляются геморрагические диатезы, кровоточивость десен, гематомы в местах инъекций.

Первым проявлением эмболии околоплодными водами является шок. Если не наступает быстрая смерть, то через 30-60 мин (иногда и через 9 ч) развивается массивное кровотечение.

Клиническая картина развивается остро в конце первого и во втором периодах родов. Резко и внезапно ухудшается общее состояние, падает артериальное давление, появляются одышка, кашель, боль за грудиной, цианоз лица. Сознание нередко спутанное, отмечается моторное возбуждение. При тяжелом течении могут наблюдаться тонические и клонические судороги, симптомы кардиогенного шока, признаки острой сердечно-легочной недостаточности. Возможна молниеносная смерть.

Диагноз на первых этапах устанавливается на основании клинической картины. Если пациентка выживает, проводят рентгенографическое исследование грудной клетки, электрокардиографию.

На рентгенограммах отмечаются признаки отека легких; на ЭКГ - признаки левосторонней сердечной недостаточности.

Патологоанатомическим подтверждением эмболии околоплодными водами становится присутствие амниотической жидкости в артериолах и капиллярах легких. Могут выявляться чешуйки эпидермиса, частички казеозной смазки, меконий, слизистые субстанции кишечника плода. При центрифугировании содержимого правых отделов сердца возможно его разделение на три слоя, верхний из которых состоит из околоплодных вод.

Лечение эмболии околоплодными водами заключается в восстановлении функции дыхания, сердечно-сосудистой системы, нормализации коагуляционных свойств крови. Для восстановления дыхания производят интубацию трахеи, проводят искусственную вентиляцию легких. Для нормализации функции сердечно-сосудистой системы применяют инфузионно-трансфузионную терапию. Лечение коагуляционных осложнений осуществляется по принципам терапии острой формы ДВС-синдрома.

После проведения неотложных мероприятий осуществляют быстрое и осторожное родоразрешение путем кесарева сечения. Если эмболия возникает в конце второго периода родов, то накладывают акушерские щипцы.

С целью остановки маточного кровотечения в раннем послеродовом периоде сначала перевязывают подвздошные артерии с двух сторон, при отсутствии эффекта показана экстирпация матки.

ГЛАВА 30. АКУШЕРСКИЕ ОПЕРАЦИИ

Знание техники акушерских операций необходимо врачу любой специальности. Для быстрого развертывания операционной в каждом отделении акушерского и гинекологического профиля должны быть в полной готовности все стерильные наборы инструментов для каждого вида операций. Наборы помещают в специальные шкафы малых и больших операционных. В каждом шкафу имеется перечень содержащихся комплектов с указанием варианта операции.

Акушерские операции могут производиться во время беременности, родов и в раннем послеродовом периоде при:

- истмико-цервикальной недостаточности (*см. невынашивание*);
- внематочной локализации плодного яйца (*см. внематочную беременность*);
- необходимости прерывания беременности (аборт);
- неправильном положении плода с целью изменения положения плода в матке (*см. акушерский поворот*);
- подготовке родовых путей к родам - вскрытие плодного пузыря;
- необходимости ускорения раскрытия шейки матки (*см. кожно-головные щипцы, метрейриз*);
- ускорение рождения плода в случае возникновения угрозы для здоровья матери и плода (*см. кесарево сечение, наложение акушерских щипцов, вакуум-экстракция, извлечение за тазовый конец*);
- патологическом течении последового и послеродового периодов (*см. ручное отделение плаценты и обследование полости матки*);
- мертвом плоде (*см. плодоразрушающие операции*).

При осуществлении акушерских операций используют как влагалищный, так и абдоминальный доступ.

Абдоминальные операции проводят в обычных хирургических операционных, влагалищные - в малых операционных, где имеется гинекологическое кресло.

Акушерские операции могут быть как плановыми, так и экстренными. Операции, направленные на извлечение плода, называются родоразрешающими. В прошлом нередко производились родоразрешающие операции для сохранения здоровья матери вне зависимости от последующего состояния ребенка. В настоящее время, придавая приоритетное значение здоровью и жизни женщины, одновременно все меры принимаются к тому, чтобы родившийся ребенок был не только жив, но и здоров. Все родоразрешающие операции, производимые влагалищным доступом в той или иной мере травматичны для матери и плода. В связи с этим наибольшую долю (более 95%) среди всех родоразрешающих операций имеет абдоминальное кесарево сечение.

При выполнении акушерских операций тщательно соблюдают все правила асептики и антисептики, так как в процессе оперативного вмешательства и в

послеродовом периоде особенно благоприятны условия для распространения и проявления инфекции как в материнском, так и в детском организме.

Показания и противопоказания к акушерским операциям, наличие условий для них выявляются при тщательном обследовании пациенток.

Исход любой акушерской операции, особенно родоразрешающей, зависит от правильного установления показаний и противопоказаний к ней, условий, оперативной техники, соблюдения правил асептики и антисептики, адекватности обезболивания.

Под условиями для акушерских операций подразумевают такое состояние половых органов матери, тканей родового канала, плода, которые позволяют произвести максимально бережно то или иное вмешательство. Перед каждой операцией, помимо наружного акушерского обследования, а зачастую и УЗИ, следует выполнять влагалищное исследование. Оно дает четкое представление о состоянии родовых путей, в частности шейки матки, плодного пузыря, характера и местоположения подлежащей части.

Все родоразрешающие влагалищные акушерские операции производятся на гинекологическом кресле, на котором женщина лежит с разведенными бедрами и ногами, расположенными на ногодержателях.

В отсутствие гинекологического кресла пациентку можно уложить на обычный операционный стол, в специальных гнездах которого укрепляются ногодержатели. В экстренных случаях, когда влагалищные операции производятся в домашних условиях, женщину укладывают поперек кровати, а согнутые в коленях ноги фиксируют простыней к шее.

Перед всеми акушерскими операциями с лобка сбривают волосы, опорожняют мочевой пузырь и кишечник, обрабатывают наружные половые органы, область заднего прохода, внутренние поверхности бедер и нижнюю часть живота растворами антисептиков (октинисепт, октинедерм и др.).

Все операции следует производить с применением обезболивания. Перед операцией пациентке разъясняют необходимость оперативного вмешательства и его смысл.

Оперирующий, ассистент и операционная медсестра обрабатывают руки, как для хирургических вмешательств. При внутриматочных операциях обязательно надевают специальные перчатки до локтя.

ИСКУССТВЕННЫЙ АБОРТ

Искусственный аборт - прерывание беременности по желанию женщины - разрешен до 12 нед беременности. Осложнения, связанные с абортом, в эти сроки меньше, чем в большие, но и они не исключены. После аборта возможно: бесплодие, гормональные нарушения, осложненное течение последующих родов.

В более поздние сроки беременности (с 13 до 22 нед) так называемые *поздние аборты* осуществляются только по медицинским или социальным показаниям.

Медицинские показания заключаются в психических заболеваниях матери или отца, при которых беременность противопоказана. При других заболеваниях медицинские показания к прерыванию беременности устанавливаются комиссией в составе акушера-гинеколога, врача той специальности, к которой относится заболевание беременной, и руководителя амбулаторно-поликлинического или стационарного учреждения.

Социальные показания для искусственного прерывания беременности:

- беременность в результате изнасилования;

- пребывание женщины в местах лишения свободы;
- инвалидность мужа I-II группы или смерть мужа во время беременности.

В ранние сроки беременности (до 12 нед) можно удалить плодное яйцо одномоментно. При позднем аборте (после 13 нед) используются другие методы прерывания беременности (см. операции прерывания беременности). Чем меньше срок беременности, на котором она прерывается, тем менее выражены последующие гормональные нарушения. Однако прерывание беременности в любом сроке может сопровождаться осложнениями, которые трудно предвидеть и избежать (к ним, помимо указанных, относятся воспалительные заболевания, бесплодие, нарушение менструального цикла и т.д.). Всем пациенткам, особенно нерожавшим, имеющим резус-отрицательную кровь, следует разъяснять вред аборта.

Противопоказаниями к искусственному аборту являются острые и подострые воспалительные заболевания половых органов (воспаление придатков матки, гнойный кольпит, эндоцервицит и др.), воспалительные процессы экстрагенитальной локализации (фурункулез, пародонтоз, острый аппендицит, туберкулезный менингит, милиарный туберкулез и др.), острые инфекционные заболевания гениталий. Вопрос о прерывании беременности решает врач в зависимости от результатов лечения вышеперечисленных заболеваний и срока беременности.

Прерывание беременности до 12 нед. Во время операции женщина находится на гинекологическом кресле. Перед операцией удаляют волосы на лобке, опорожняют мочевой пузырь и кишечник.

Прерывание беременности в сроки до 5 нед - мини-аборт - можно провести путем вакуум-аспирации содержимого полости матки в условиях женской консультации или стационара одного дня. Шейку матки не расширяют, а используют металлические или полиэтиленовые канюли диаметром 4-6 мм. После мини-аборта следует выполнить ультразвуковой контроль, чтобы определить не остались ли в матке элементы плодного яйца.

В ранние сроки беременности (до 6 нед) можно сделать *медикаментозный аборт* с помощью аналогов простагландинов, а также введения Ru-486. Ru-486 - стероидный гормон, который связывается с рецепторами прогестерона. После установления беременности пациентка принимает три таблетки (600 мг) Ru-486. Через 48 ч от начала приема препарата вводят внутримышечно 0,5 мг сульпростона (аналог простагландина E2). Через 4-6 ч у 96% пациенток происходит выкидыш. Противопоказания к приему Ru-486: длительная терапия кортикостероидами, нарушения в системе гемостаза, хроническая недостаточность надпочечников.

Удаление плодного яйца кюреткой состоит из трех этапов: зондирования матки; расширения канала шейки матки; удаление плодного яйца кюреткой. Используют (рис. 30.1) влагалищные зеркала, пулевые щипцы, маточный зонд, расширители Гегара от № 4-12, петлевые кюретки № 6,4,2, абортцанг. Все инструменты раскладывают на операционном столике в порядке их применения.




Рис. 30.1. Набор инструментов для производства искусственного аборта

После обработки наружных половых органов дезинфицирующим раствором во влагалище вводят зеркала и обрабатывают влагалищную часть шейки матки. После этого шейку захватывают пулевыми щипцами за переднюю губу. Переднее зеркало удаляют, заднее передают ассистенту, сидящему слева, который удерживает зеркало, способствуя расширению влагалища. Для выпрямления шеечного канала шейку подтягивают книзу и кзади (при положении матки в *anteflexio*) и кпереди (при положении матки в *retroflexio*). Затем в полость матки вводят маточный зонд для уточнения положения матки и измерения длины ее полости. Направление движения зонда определяет направление вводимого в последующем расширителя Гегара. Расширители Гегара № 11-12 вводят последовательно, несколько дальше внутреннего зева (рис. 30.2). Последовательное введение расширителей обеспечивает расширение мускулатуры шейки. Попытка форсированного введения расширителей может привести к разрывам или перфорации шейки и тела матки. Каждый расширитель удерживают тремя пальцами, чтобы с большей осторожностью проходить внутренний зев и прекращать движение его сразу же после преодоления сопротивления. Если возникает трудность во введении расширителя Гегара последующего номера, следует вернуться к предыдущему, захватить пулевыми щипцами заднюю губу шейки и удержать некоторое время расширитель в шейке, надавливая кзади.

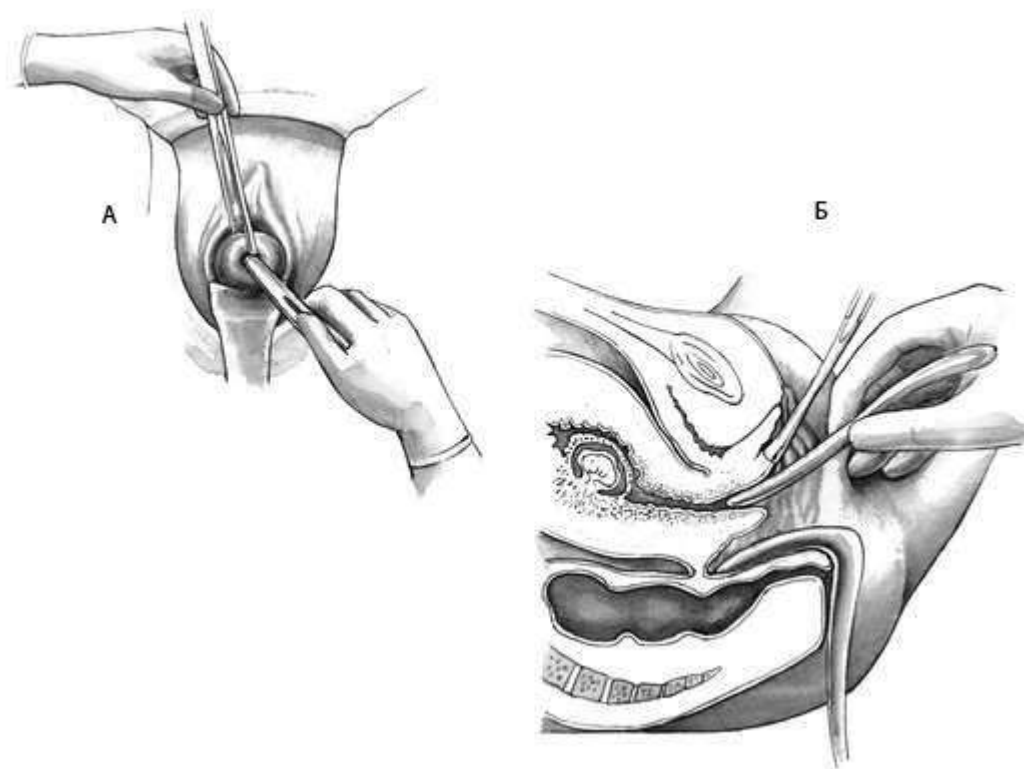


Рис. 30.2. Искусственный аборт (схема, введение расширителя Гегара. А - общий вид спереди; Б - вид сбоку

После расширения шейки разрушение и удаление плодного яйца производят с помощью кюреток (рис. 30.3) и абортцанга. Если срок беременности не превышает 6-8 нед, из полости матки абортцангом удаляют части разрушенного плодного яйца. Выскабливание стенок матки начинают тупой кюреткой № 6 и затем, по мере сокращения и уменьшения матки, используют более острые кюретки меньшего размера. Кюретку осторожно вводят до дна матки и движениями по направлению к внутреннему зеву последовательно по передней, задней и боковым стенкам отделяют плодное яйцо от его ложа. Одновременно отделяют и удаляют отпадающую оболочку. Проверив острой кюреткой область трубных углов, заканчивают операцию.

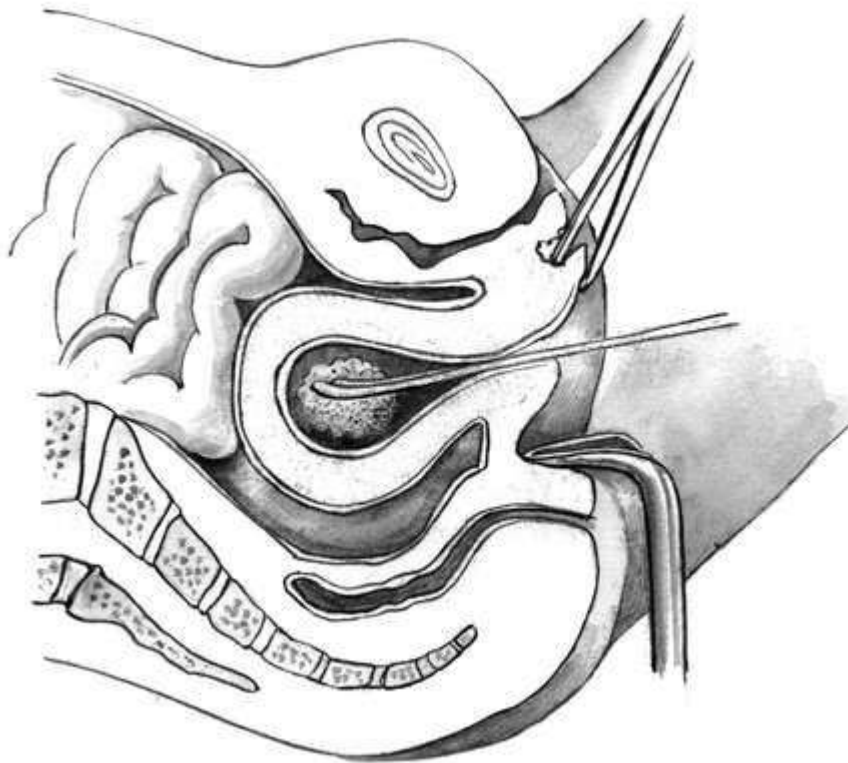


Рис. 30.3. Искусственный аборт. Удаление плодного яйца кюреткой

При отслойке плодного яйца возникает кровотечение, но кровопотеря обычно не превышает 50-75 мл. Если плодное яйцо удалено полностью, то появляется ощущение "хруста", матка хорошо сокращается и кровотечение останавливается. Опорожнение матки от элементов плодного яйца целесообразно, особенно у нерожавших контролировать с помощью УЗИ.

Инструментальное удаление плодного яйца в сроки беременности до 9-10 нед можно производить посредством *вакуум-экссколеации*. Вакуум-экссколеатор представляет собой металлическую трубку с закругленным концом и отверстием сбоку, имеющим сверху и острые края несущая функцию металлической кюретки. Трубка соединена с отсосом. По мере разрушения кюреткой плодного яйца содержимое матки удаляется с помощью электроотсоса. Вакуум-аспирация считается более бережным методом, чем кюретаж, и сопровождается меньшей кровопотерей.

После операции женщине на низ живота кладут пузырь со льдом и вводят сокращающие матку средства. Время выписки пациентки после искусственного аборта определяет врач (1-2 сут). При выписке из стационара производят влагалищное исследование для определения состояния матки и ее придатков.

Прерывание беременности в поздние сроки. Прерывание беременности в 13-14 нед чаще производят методом кюретажа, но технически это сложнее, чем до 12 нед, поэтому операцию должен производить высококвалифицированный врач. В более поздние сроки операцию лучше осуществлять при 16-22 нед беременности. При этом используют:

- инфузию в амниотическую полость гипертонического раствора, которую осуществляют только по строгим показаниям со стороны матери или при пороках развития плода;

- введение в шейчный канал ламинариев (палочек, состоящих из водорослей) - число ламинариев увеличивается, по мере расширения шейчного канала (ламинарии, находясь в шейке матки набухают, увеличиваются в диаметре, что способствует расширению шейки и сокращению матки);

- внутримышечное введение окситоцина, простагландина для усиления сократительной деятельности матки;

- малое кесарево сечение.

Наиболее эффективно, но далеко не безопасно введение в амниотическую полость 20% раствора натрия хлорида в количестве 10 мл на каждую неделю беременности. Через иглу, введенную под контролем УЗИ в полость матки, постепенно выводят околоплодные воды и медленно вводят гипертонический раствор. Количество введенной жидкости должно быть на 20-30 мл меньше, чем выводимых вод.

При расположении плаценты на передней стенке матки предпочтительнее использовать трансцервикальный или трансвагинальный путь. При трансвагинальном методе иглу вводят в место прикрепления свода влагалища к шейке матки и проводят параллельно цервикальному каналу до вытекания из иглы околоплодных вод. При трансцервикальном введении гипертонического раствора в амниотическую полость через шеечный канал вводят тонкую иглу и продельывают ту же процедуру. От момента введения раствора до появления схваток в среднем проходит 17-21 ч.

После рождения плода и последа осуществляют УЗИ. По показаниям производят инструментальное обследование стенок матки под контролем эхографии.

Любой способ введения гипертонического раствора небезопасен, так как известны случаи попадания раствора в ткани матки с последующим их некрозом. Противопоказаниями к введению гипертонического раствора являются заболевания почек, гипертоническая болезнь.

Более безопасно, особенно в сроки 18-22 нед, кесарево сечение, техника которого практически не отличается от обычного. Разрез на матке осуществляется продольно после отслойки мочевого пузыря (в области перешейка и нижнего отдела тела матки). В прошлом с целью прерывания беременности применяли влагалищное кесарево сечение, но в настоящее время его не используют.

Осложнения во время и после прерывания беременности в ранние и поздние сроки:

- перфорация матки с возможным кровотечением в брюшную полость и ранением соседних органов (кишечник, сальник, мочевой пузырь);
- кровотечения из матки;
- оставление части плодного яйца в матке;
- ранение шейки матки с образованием в последующем шеечно-влагалищного или шеечно-мочевого свища.

Клиническая картина *перфорации матки* зависит от локализации отверстий и от инструмента, которым она была произведена. Если прободение матки произошло зондом (рис. 30.4, а), то никаких клинических проявлений может не быть, и под контролем УЗИ аборт может быть продолжен. Опасна перфорация расширителями Гегара, кюреткой, абортцангом в области сосудистого пучка - может возникнуть сильное кровотечение в брюшную полость. Перфорация кюреткой и абортцангом нередко приводит к ранению кишечника (рис. 30.4, б). Описаны наблюдения, когда через перфоративное отверстие в матке абортцангом извлекались сальник, кишечник. Нарушение целостности кишечника может приводить к тяжелому перитониту. Иногда перфорирующий инструмент проходит между листками широкой связки, где образуется ограниченная гематома, которую можно определить при двуручном влагалищно-абдоминальном исследовании и при УЗИ. Нарастание гематомы становится показанием к операции. Небольшие гематомы хирургического вмешательства не требуют, так как в последующем они рассасываются.

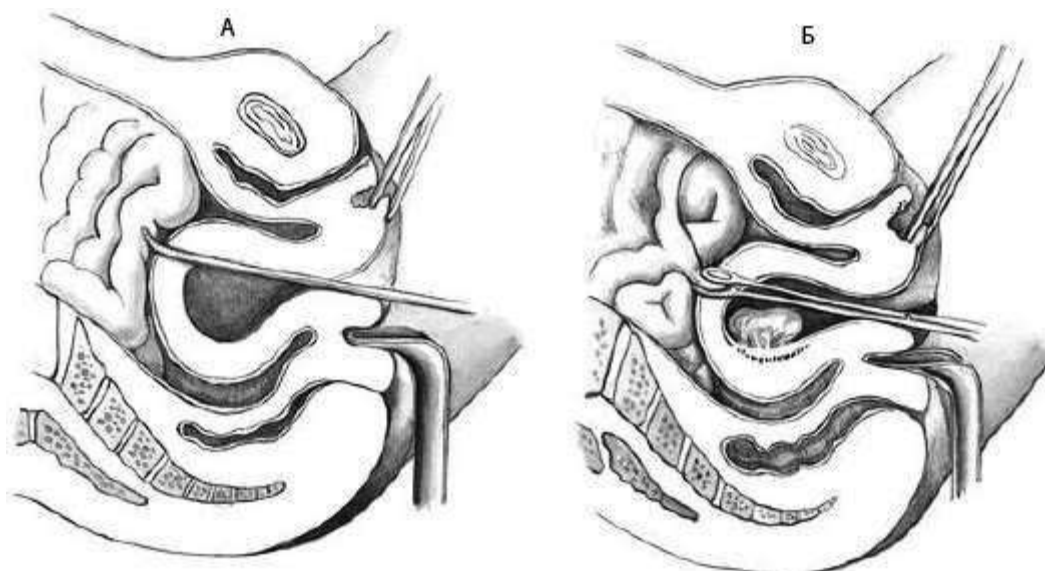


Рис. 30.4. Осложнения искусственного аборта (схема). А - перфорация матки зондом; Б - перфорация матки аботцангом и захват петли кишки

При установлении диагноза прободения матки (за исключением прободения зондом) лучше произвести чревосечение, ревизию брюшной полости и ушивание всех обнаруженных повреждений, в том числе повреждений матки. При перфорации матки расширителем Гегара или кюреткой у оперирующего появляется ощущение, что инструмент прошел за пределы матки, "провалился в брюшную полость. В таких случаях лучше произвести контроль за размерами и локализацией отверстия с помощью лапароскопии (лапаротомии). Иногда перфорация матки во время аборта остается незамеченной и тогда в ближайшие часы появляются симптомы раздражения брюшины, или внутрибрюшного кровотечения, что является показанием к чревосечению

Кровотечение из матки может быть в ходе удаления плодного яйца, пока оно не полностью удалено или недостаточно сокращается матка, а также при заболеваниях крови. С целью уменьшения маточного кровотечения внутривенно вводят окситоцин и стремятся как можно скорее удалить ворсины хориона. При продолжающемся кровотечении иногда приходится прибегать к чревосечению и перевязке подчревных артерий. В настоящее время (при наличии ангиографической установки) с целью остановки кровотечения можно проводить эмболизацию маточных артерий. Кровопотеря восстанавливается введением плазмы и кровезаменяющих растворов.

Осложнения в позднем периоде после аборта:

- образование плацентарного полипа вследствие неполного удаления элементов плодного яйца;
- воспаление матки и ее придатков;
- появление шеечно-мочевого свища;
- распространение воспаления на параметральную клетчатку - параметрит;
- сепсис.

Плацентарный полип сопровождается типичной клинической картиной: длительные мажущие маточные кровяные выделения или внезапное обильное кровотечение. Уточнить диагноз позволяют УЗИ и гистероскопия. Под контролем УЗИ или гистероскопии кюреткой из матки удаляют ткань полипа, а затем назначают антибиотики.

Шеечно-мочевые свищи проявляются подтеканием мочи через 2-3 недели после аборта. Лечение хирургическое.

ОПЕРАЦИИ, ИСПРАВЛЯЮЩИЕ НЕПРАВИЛЬНЫЕ ПОЛОЖЕНИЯ ПЛОДА (АКУШЕРСКИЙ ПОВОРОТ)

Акушерский поворот (*versio obstetrica*) направлен на изменение неправильного положения плода на продольное.

Различают наружный поворот и комбинированный наружно-внутренний поворот, который в свою очередь делится на поворот на ножку при полном раскрытии шейки матки - классический и поворот на ножку при неполном раскрытии шейки матки - поворот по Брекстон-Гиксу.

Наружный акушерский поворот плода производится при поперечном или косом его положении на головку или тазовый конец. При тазовом предлежании поворот производится на головку.

Наружный акушерский поворот на головку при тазовом предлежании предложен Б.А Архангельским (1941) и обрел сначала сторонников, а затем противников, так как при этом наблюдались осложнения - преждевременная отслойка нормально расположенной плаценты, преждевременные роды.

В последние годы в связи с внедрением в практику УЗИ и б-адреномиметиков возродился интерес к наружному акушерскому повороту на головку. УЗИ дает возможность проследить за перемещением плода, а введение б-адреномиметиков способствует расслаблению мускулатуры матки.

При выполнении наружного акушерского поворота необходимо четко определить расположение плода в матке с помощью УЗИ и убедиться в:

- удовлетворительном состоянии беременной и плода;
- подвижности плода в матке;
- наличии одного плода;
- нормальном расположении плаценты;
- нормальных размерах таза.

Противопоказаниями к наружному акушерскому повороту являются экстрагенитальные заболевания (артериальная гипертензия, тяжелые сердечно-сосудистые заболевания, заболевания почек), осложнения беременности (гестоз, угроза преждевременных родов, многоводие, маловодие, аномалия расположения плаценты, крупный плод, обвитие пуповины), изменения родовых путей (сужение таза, рубец на матке, миома матки). Перед операцией беременной объясняют цель и сущность проводимой манипуляции.

Подготовка к операции заключается в опорожнении кишечника и мочевого пузыря. Беременную укладывают на кушетку и за 20 мин до начала поворота на головку при тазовом предлежании плода или неправильным его положением начинают внутривенное капельное введение б-адреномиметиков, которое продолжают во время поворота. Операцию наружного акушерского поворота осуществляют под контролем УЗИ.

Поворот плода лучше всего осуществлять в срок 37-38 нед. Если возникают трудности при повороте, то насильственно преодолевать их не следует.

Техника поворота на головку при тазовом предлежании плода. Операцию производят двумя руками. Одну руку располагают на тазовом конце, вторую - на головке (рис. 30.5, а, б).

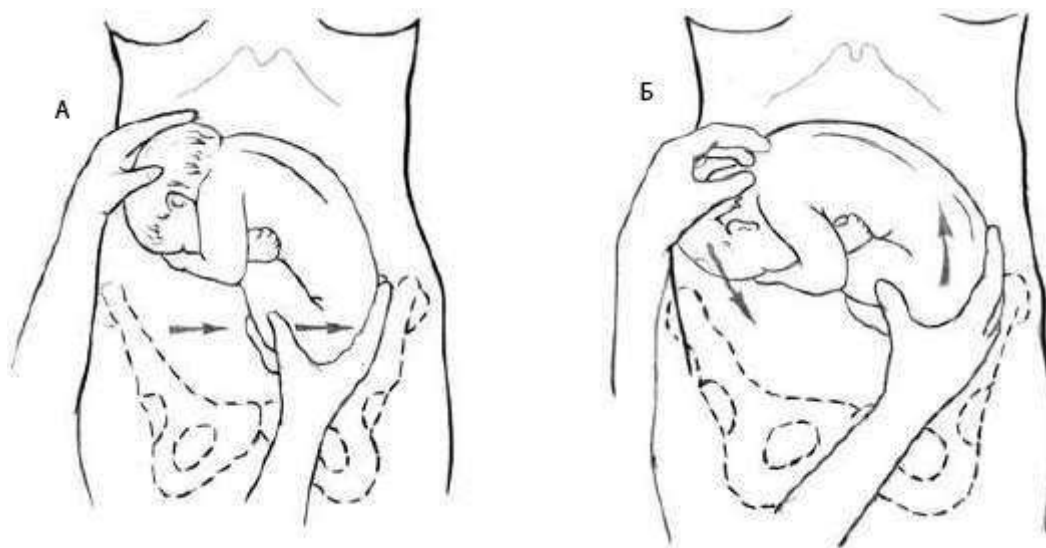


Рис. 30.5. Наружный профилактический поворот на головку (схема). А - правая рука отводит тазовый конец в сторону, левая удерживает головку в согнутом состоянии; Б - смещение ягодиц вверх, головкой вниз

При первой позиции плода тазовый конец отводят влево, при второй позиции - вправо. Планомерно, осторожно и постепенно тазовый конец плода смещают по направлению к спинке, спинку - по направлению к головке, а головку - ко входу в таз. После успешного поворота в 80% случаев происходят роды в головном предлежании, у остальных сохраняется тазовое предлежание.

Техника наружного поворота при поперечном и косом положении плода. Как правило, при поперечном и косом положении плода осуществляют поворот на головку. Акушер располагает руки на головке и тазовом конце, головку смещает ко входу в таз, а тазовый конец - к дну матки. Если спинка плода обращена ко входу в таз, то сначала создают тазовое предлежание (чтобы не привести к разгибательному предлежанию головки), а затем поворотом туловища плода на 270° переводят плод в головное предлежание.

Классический комбинированный (наружно-внутренний) поворот плода на ножку предполагает действие двух рук, из которых одна вводится в полость матки, вторая способствует повороту снаружи.

Классический поворот плода на ножку с последующим извлечением жизнеспособного плода производится крайне редко, даже когда это второй плод из двойни. Технически поворот второго плода при двойне несложен, так как матка при двойне растянута, родовые пути подготовлены рождением первого плода. В настоящее время в связи с возможной травматичностью этой операции чаще прибегают к кесареву сечению для извлечения второго плода. Тем не менее поворот на ножку второго плода при двойне допустим, особенно у повторнородящих. Иногда для ускоренного родоразрешения приходится прибегать к повороту на ножку мертвого или нежизнеспособного плода, что вполне оправдано.

Показанием является косое или поперечное положение 2-го плода при двойне.

Условия: полное раскрытие маточного зева; подвижность плода в матке (плодный пузырь либо цел, либо только что произошло его вскрытие); соответствие размеров плода и таза матери.

Противопоказания к классическому повороту плода на ножку: потеря подвижности плода вследствие излития околоплодных вод - запущенное поперечное положение плода; рубцовые изменения на матке; несоразмерность родовых путей и головки.

Операцию поворота плода на ножку производят только под общим обезболиванием, который обеспечивает расслабление мышц матки и передней брюшной стенки.

Врач обрабатывает руки, как при всех акушерских операциях, надевает длинные перчатки (до локтевого сгиба).

Перед операцией нужно иметь четкое представление о членорасположении плода, которое можно получить при наружном акушерском обследовании, а более точно - при УЗИ.

Техника операции. При выполнении классического поворота на ножку различают три этапа: выбор руки и ее введение в полость матки; нахождение и захват ножки; собственно поворот.

Первый этап. Чаще в полость матки вводят правую руку, хотя существует правило, по которому рука выбирается соответственно позиции: при первой - левая, при второй - правая. Пальцы руки вытянуты и соединены друг с другом - "рука акушера" (рис. 30.6, а).

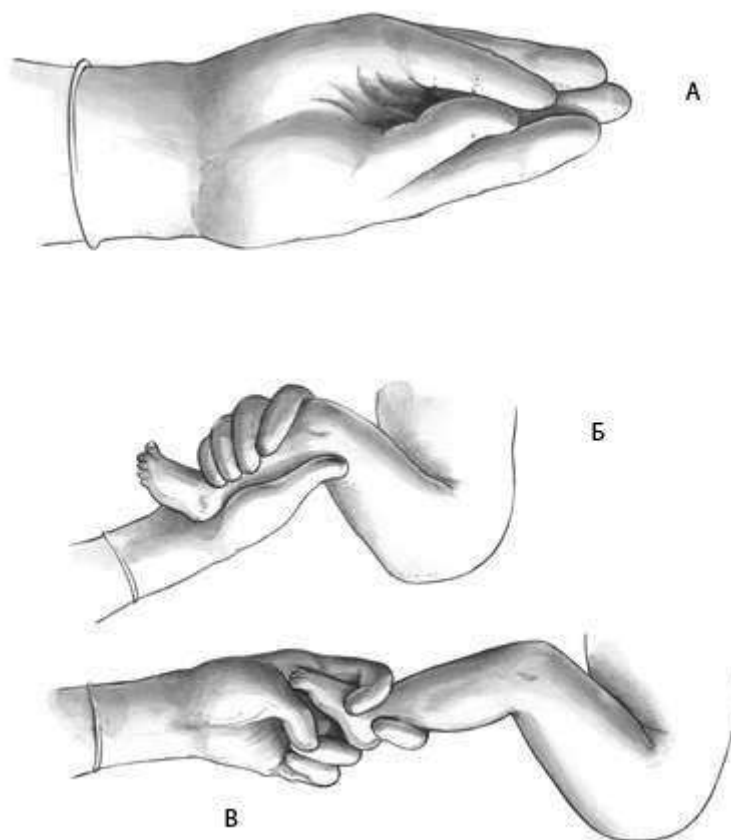


Рис. 30.6. Положение руки врача при комбинированном повороте плода на ножку. А - кисть вводимой в матку руки складывается в виде "руки акушера"; Б - ножка захвачена всей рукой; В - ножка захвачена двумя пальцами

Одной рукой раздвигают малые половые губы, а вторую вводят сначала во влагалище, надавливая на промежность, а затем в матку. Руку вводят в прямом размере таза. После введения в матку руку вторую располагают снаружи в области дна матки с целью приближения тазового конца ко входу в таз. Если плодный пузырь цел, то его вскрывают рукой.

Второй этап заключается в выборе и нахождении ножки. Для того, чтобы после поворота образовался передний вид, необходимо при переднем виде (спинка кпереди) захватить нижележащую ножку, при заднем (спинка кзади) - вышележащую.

Для отыскания ножек существует короткий и длинный путь. При коротком рукой, введенной в матку, сразу же стараются подойти к месту предполагаемого расположения ножки, помогая себе наружной рукой, которая приближает к внутренней тазовый конец плода. При длинном пути рука акушера доходит до боковой поверхности плода и, скользя, двигается до бедра и голени. Обнаружению ножки способствует ультразвуковой контроль. Иногда приходится различать ручку от ножки. Кисть отличается от стопы более длинными пальцами и отстоящим большим пальцем. Иногда вместо ножки из половых путей выпадает ручка. В этих случаях на ручку нужно надеть марлевую петлю и отвести ее в сторону. Заправлять ручку в матку не следует.

После нахождения ножки ее лучше захватить всей кистью за голень или двумя пальцами за голеностопный сустав (рис. 30.6, б, в). Первый способ более щадящий для плода (профилактика перелома) и удобен для акушера.

Третий этап предусматривает поворот плода за ножку внутренней рукой и отведением головки к дну матки наружной (рис. 30.7, а, б). Поворот считается законченным после появления из половой щели подколенной ямки .

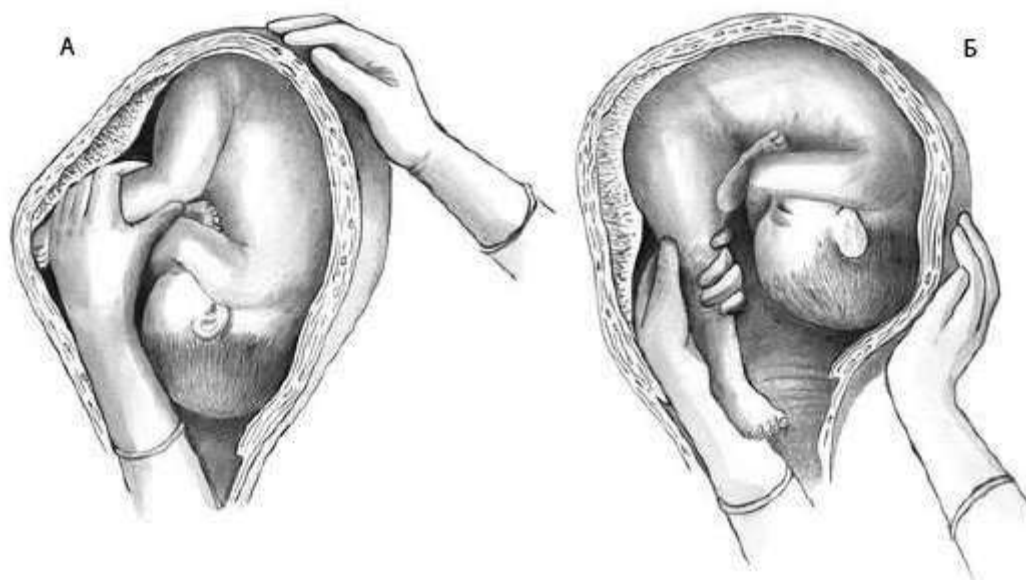


Рис. 30.7. Классический комбинированный поворот плода на ножку (схема). А - при головном предлежании; Б - при поперечном положении плода

Если плод жив, то следует приступить к его извлечению. После родов обязательно ручное обследование матки, так как не исключен ее разрыв. При мертвом или нежизнеспособном плоде роды могут проходить естественным путем.

Операция поворота плода на ножку травматична как для матери (разрывы мягких родовых путей), так и для плода (гипоксия, внутричерепная травма, травма шейного отдела позвоночника).

Комбинированный акушерский поворот при неполном открытии маточного зева (по Брекстону Гиксу). Поворот производится за тазовый конец плода с целью прижатия отслаивающейся низко расположенной плаценты при раскрытии 5-6 см и мертвом плоде или его уродстве несовместимом с жизнью.

Условия. Подвижность плода. Масса плода не более 700-800 г.

Техника операции. Подготовка к операции обычная: выпускают мочу, наружные половые органы, область бедра, низ живота обрабатывают дезинфицирующим раствором.

Кисть руки вводят во влагалище, а указательный и средний пальцы во внутренний зев матки. Браншей пулевых щипцов разрывают плодный пузырь и захватывают ножку за голеностопный сустав. Захвату ножки помогает наружная рука, которая приближает тазовый конец ко входу в таз. Затем наружная рука отводит головку вверх. Ножку следует вывести из половой щели и к ней подвесить груз 200 г.

Плод рождается самостоятельно.

АКУШЕРСКИЕ ОПЕРАЦИИ, УСКОРЯЮЩИЕ РАСКРЫТИЕ ШЕЙКИ МАТКИ

Кожно-головные щипцы (Уилт-Иванова-Гаусса) используются для подтягивания головки плода к выходу из половых путей при неполном раскрытии шейки с целью ускорения родов и попытки прижатия головкой низко расположенной плаценты.

Показания к операции: необходимость ускорения родов при мертвом или нежизнеспособном плоде; попытка головкой мертвого плода прижать отслаивающуюся низко расположенную плаценту.

Условия: головное предлежание; соразмерность таза и головки; мертвый плод; раскрытие шейки не менее чем на 2-3 см; отсутствие кровотечения.

Техника операции. После обычной обработки наружных половых органов дезинфицирующим раствором при положении женщины на гинекологическом кресле во влагалище вводят зеркала и обнажают шейку матки. Если плодный пузырь цел, разрывают его оболочки и в матку входят двузубчатые пулевые щипцы, которыми захватывают кожную складку головки. К рукоятке щипцов подвешивают груз (грелку с водой) весом не более 500 г. Роженицу укладывают на родильную кровать. Направление тяги должно соответствовать направлению родового канала. Если головка во входе в таз, то подвешенную грелку можно разместить между полстерами родильной кровати. После прохождения головки широкой части полости малого таза бинт с подвешенной грелкой пропускают через ножной конец кровати. Далее происходят самопроизвольные роды.

Метрейриз - операция, направленная на ускорение раскрытия шейки матки введенным за внутренний зев резиновым баллоном (метрейринтер). Операция в настоящее время применяется крайне редко в связи с опасностью инфицирования матки.

Показания. Искусственное прерывание беременности по медицинским показаниям.

Метрейринтер заполняют стерильным изотоническим раствором хлорида натрия, резиновую трубку пережимают, к трубке подвешивают груз (до 400 г). Некоторые метрейринтеры устроены по типу сообщающихся сосудов. Во время схваток жидкость из баллона перемещается в сообщающийся сосуд, а во время паузы возвращается в баллон. Колебания давления при этом способствуют раздражению шейки и усилению сокращений матки.

Условия. Раскрытие шейки матки на 2-3 см (шеечный канал можно расширить с помощью расширителей Гегара), отсутствие проявлений инфекции.

Техника. Резиновый баллон (метрейринтер) складывают в виде сигары, захватывают корнцангом, заводят за внутренний зев и заполняют стерильным раствором.

После раскрытия шейки матки метрейринтер без труда рождается. Если этого не происходит, его удаляют через 6 ч.

КЕСАРЕВО СЕЧЕНИЕ

Кесарево сечение (caesarean section) - хирургическая операция, при которой рассекают беременную матку и извлекают плод и послед. Кесарево сечение долго представляло чрезвычайно большую опасность для жизни и здоровья матери, так как часто сопровождалось кровотечением и инфекционными осложнениями вплоть до сепсиса и смерти женщины. Эту операцию производили только по жизненным показаниям со стороны матери.

Кесарево сечение небезопасно и в настоящее время, но материнская смертность и заболеваемость стали гораздо ниже благодаря усовершенствованию техники операции, использованию синтетического шовного материала, адекватного обезболиванию и применения антибиотиков широкого спектра действия.

Хирургический доступ при кесаревом сечении чаще всего абдоминальный, т.е. брюшностеночный и крайне редко при малых сроках беременности - влагалищный.

АБДОМИНАЛЬНОЕ КЕСАРЕВО СЕЧЕНИЕ

Абдоминальное кесарево сечение, как правило, применяют для родоразрешения при жизнеспособном плоде. Иногда его производят с целью прерывания беременности по медицинским показаниям в малые сроки (17-22 нед), и тогда его называют малым кесаревым сечением.

Кесареву сечению в современном акушерстве принадлежит огромная роль, так как при осложненном течении беременности и родов оно способствует сохранению здоровья и жизни как матери, так и ребенка. Но каждое оперативное вмешательство может иметь серьезные неблагоприятные последствия как в ближайшем послеоперационном периоде (кровотечение, инфицирование, тромбоэмболия легочных артерий, эмболия околоплодными водами, перитонит), так и при последующем наступлении беременности (рубцовые изменения в области рассечения матки, предлежание плаценты, истинное вращение плаценты). Кесарево сечение может оказывать определенное влияние на последующую детородную функцию женщин: возможно развитие бесплодия, привычного невынашивания беременности, нарушения менструального цикла. Кроме того, кесарево сечение (КС) не всегда может обеспечить здоровье ребенка, особенно при глубоком невынашивании (26-28 недель беременности), перенашивании, инфекционном заболевании плода, выраженной гипоксии.

Несмотря на возможные осложнения КС, частота его во всем мире неуклонно растет, что вызывает обоснованную тревогу акушеров всех стран. В РФ частота КС в 1995 г. составляла 10,2%, в 2005 г. - 17,9%. В США в 2003 г. % КС был равен 27,6%, в 2004 г. - он возрос до 29,1 %; в Канаде в 2003 г. - 24%; в Италии - 32,9%; во Франции - 18%.

Высокий процент КС в современном акушерстве имеет объективные причины, заключающиеся в повышении частоты:

- Первородящих свыше 35, а иногда и больше лет;
- Экстракорпорального оплодотворения (нередко неоднократного);
- Кесарева сечения в анамнезе в связи с расширением показаний в интересах плода;
- Рубцовых изменений матки после миомэктомии, произведенной лапароскопическим доступом.

Увеличению частоты КС способствуют также объективные методы получения информации о состоянии плода, приводя к гипердиагностике (кардиомониторинг плода, УЗИ, рентгенопельвиометрия).

Показания к КС в современном акушерстве. В течение многих лет показания к КС делили и до настоящего времени делят на абсолютные и относительные. При этом перечень абсолютных показаний по данным различных авторов не одинаков, и он постоянно меняется, так как многие показание в прошлом, считающиеся относительными, в настоящее время рассматриваются как абсолютные.

Для стандартизации показаний к КС целесообразно деление их на 3 основные группы:

1. Показания к плановому КС во время беременности;
2. Экстренные показания к КС во время беременности;
3. Показания к КС во время родов.

В перечень показаний включены только те, которые определяют высокий риск для здоровья и жизни как матери, так и ребенка.

Показания к плановому кесареву сечению во время беременности:

I. Нарушение плацентации:

- предлежание плаценты.

II. Изменения стенки матки:

- несостоятельность рубца на матке по данным УЗИ (после кесарева сечения, миомэктомии, перфорации матки, удаления рудиментарного рога, иссечения угла матки при трубной беременности, пластических операций на матке);

- множественная миома матки с наличием крупных узлов, особенно в области нижнего сегмента, нарушение питания узлов, шеечное расположение узла.

III. Препятствие рождающемуся плоду:

- препятствие со стороны родовых путей рождению ребенка (анатомически узкий таз II и более степени сужения, деформация костей таза, опухоли матки, яичников, органов малого таза);

- врожденный вывих тазобедренных суставов, после операций на тазобедренных суставах, анкилоз тазобедренных суставов;

- выраженный симфизит;

- предполагаемые крупные размеры плода (более 4500 г) при I родах;

- выраженные рубцовые сужения шейки матки и влагалища;

- наличие в анамнезе пластических операций на шейке матки, влагалище, ушивания мочеполовых и кишечно-половых свищей, разрыва промежности III степени.

IV. Неправильное положение и предлежание плода:

- тазовое предлежание, сочетающееся с массой плода > 3600-3800 г (в зависимости от размеров таза пациентки) и < 2000 г, разгибание головки III степени по данным УЗИ, смешанное ягодично-ножное предлежание у первородящих;

- при многоплодии: тазовое предлежание первого плода при двойне у первородящих, тройня (или большее количество плодов), сросшиеся близнецы;

- монохориальная моноамниотическая двойня;

- устойчивое поперечное положение плода

V. Экстрагенитальные заболевания:

- экстрагенитальный и генитальный рак (яичников, шейки матки);

- миопия высокой степени с изменениями на глазном дне;

- острый генитальный герпес (высыпания в области наружных половых органов), не пролеченный за 2 и менее недели до родов;

- пересадка почки в анамнезе, искусственный клапан сердца.

VI. Состояния плода:

- хроническая гипоксия и задержка роста плода III степени, не поддающаяся терапии;

- гибель или инвалидизация ребенка в процессе предыдущих родов;

- пороки развития плода (гастрошизис, тератома копчика больших размеров, омфалоцеле и др.).

VII. Экстракорпоральное оплодотворение:

- ЭКО, особенно неоднократное, при наличии дополнительных осложнений.

Показания к экстренному кесареву сечению во время беременности:

- любой вариант предлежания плаценты, кровотечение;

- преждевременная отслойка нормально расположенной плаценты;

- угрожающий, начавшийся, свершившийся разрыв матки по рубцу;

- острая гипоксия плода;

- тяжелые формы гестоза, не поддающиеся терапии, эклампсия;

- экстрагенитальные заболевания (сердечно-сосудистой системы, заболевания легких, нервной системы и др.), ухудшение состояния беременной;

- состояние агонии или внезапная смерть женщины при наличии живого плода.

Показания к экстренному кесареву сечению во время родов:

Во время родов показания к кесареву сечению те же, что и во время беременности. Кроме того, может появиться необходимость производства кесарева сечения при следующих осложнениях родов:

- нарушение сократительной деятельности матки, не поддающееся коррекции (слабость, дискоординация);

- клинически узкий таз;

- неправильные вставления и предлежания плода (лобное, передний вид лицевого, высокое прямое стояние стреловидного шва);

- выпадение пульсирующей петли пуповины и/или мелких частей плода при головном предлежании, при тазовом предлежании и неполном открытии шейки матки;

- угрожающий, начавшийся, свершившийся разрыв матки;

- преждевременное излитие околоплодных вод и отсутствие эффекта от родовозбуждения;

- ножное предлежание плода;

- острый генитальный герпес (высыпания в области наружных половых органах) при безводном промежутке менее 6 часов.

Кесарево сечение выполняется также по *комбинированным показаниям*, которые являются совокупностью нескольких осложнений беременности и родов, каждое из которых в отдельности не служит основанием для производства кесарева сечения, но вместе они создают реальную угрозу для жизни плода в случае родоразрешения через естественные родовые пути.

К ним относятся:

- переносная беременность в сочетании с отягощенным гинекологическим или акушерским анамнезом, неподготовленность родовых путей, отсутствие эффекта от родовозбуждения;
- гемолитическая болезнь плода при неподготовленности родовых путей;
- роды у первородящих старше 30 лет в сочетании с другой патологией;
- мертворождение или невынашивание беременности в анамнезе;
- предшествующее длительное бесплодие;
- беременность после ЭКО, стимуляция овуляции в сочетании с акушерской, гинекологической и другой патологией;
- крупный плод (>4000 г) в сочетании с другой патологией (узкий таз, отягощенный акушерский анамнез и др.).

Может ли врач принять решение при наличии указанных показаний к КС провести роды через естественные родовые пути? Может, но при этом он несет моральную, а иногда и юридическую ответственность в случае неблагоприятного исхода для матери и плода.

При наличии показаний к КС во время беременности, предпочтительнее операцию осуществлять в плановом порядке, т.к. доказано, что число осложнений для матери и ребенка при этом значительно меньше, чем при экстренном вмешательстве. Но вне зависимости от времени производства операции не всегда удается предотвратить повреждения плода, так как состояние его может меняться до КС. Особенно неблагоприятно сочетание недоношенности, переносности с гипоксией плода. Недостаточный разрез на матке также может способствовать травме как недоношенного, так и переносного плода (повреждение спинного и головного мозга).

Противопоказания к абдоминальному родоразрешению. При выполнении кесарева сечения учитывают следующие противопоказания: 1) внутриутробная смерть плода или уродство, несовместимое с жизнью; 2) при отсутствии неотложных показаний со стороны матери гипоксия плода, если нет уверенности в рождении живого (единичные сердцебиения) и жизнеспособного ребенка.

При жизненно важных показаниях со стороны матери наличие противопоказаний теряет свое значение.

Условием для проведения кесарева сечения является живой и жизнеспособный плод. В случае опасности, угрожающей жизни женщины (кровотечение при полном предлежании плаценты, преждевременная отслойка нормально расположенной плаценты, разрыв матки, запущенное поперечное положение плода и др.), кесарево сечение производится и при мертвом и нежизнеспособном плоде.

При производстве кесарева сечения в экстренном порядке перед операцией при полном желудке производят его опорожнение через зонд и ставят клизму, если отсутствуют к этой манипуляции противопоказания такие, как кровотечение, разрыв матки и др. Пациентке дают выпить 30 мл 0,3 м цитрата натрия с целью предотвращения регургитации кислого содержимого желудка в дыхательные пути (синдром Мендельсона). Перед проведением обезболивания осуществляют премедикацию. В мочевого пузырь вводят катетер. На операционном столе необходимо выслушать сердцебиение плода.

При производстве КС следует думать о мерах предосторожности операционной бригады (заражение сифилисом, СПИДом, гепатитом В и С, вирусной инфекцией). С целью профилактики вышеперечисленных заболеваний рекомендуется надевать защитную пластиковую маску и/или очки, двойные перчатки из-за опасности прокола их

иглой во время операции. Возможно также применять специальные "кольчужные" перчатки.

Обезболивание. Методом выбора является регионарная (эпидуральная, спинальная или смешанная спинально-эпидуральная) анестезия. При невозможности применения регионарной анестезии используют интубационный наркоз. Крайне редко применяют местную новокаиновую инфильтрационную анестезию.

При проведении операции необходимо тщательно следить за кровопотерей, адекватно возмещая ее введением кристаллоидных растворов. При массивной кровопотере прибегают к переливанию компонентов крови в виде свежезамороженной плазмы и реже эритроцитарной массы под контролем уровня гемоглобина и гематокрита.

Целесообразно перед операцией кесарева сечения (не позже, чем за 2 дня) производить забор крови. В процессе плазмафереза эритроциты возвращаются в кровяное русло, а плазма сохраняется и при необходимости во время операции ее переливают (пациентка получает собственную свежезамороженную плазму). В настоящее время в случае предполагаемой большой кровопотери (предлежание плаценты, истинное вращение плаценты) целесообразно использовать аппарат для интраоперационной реинфузии аутологичной крови (Cell Saver 5+ Haemonetics), с помощью которого собирается кровь, теряемая во время операции, отмываются эритроциты и вводятся в кровяное русло женщинам.

Кесарево сечение в акушерском стационаре производится в условиях операционной специалистом, владеющим техникой абдоминального чревосечения. Только при жизненных показаниях и невозможности транспортировать беременную или роженицу операция может быть произведена в непригодном помещении врачом любой специальности, но с соблюдением правил асептики и антисептики.

Во время операции целесообразно присутствие неонатолога, владеющего техникой реанимации, особенно в случаях внутриутробного страдания плода или недоношенности.

Несмотря на кажущуюся техническую простоту кесарева сечения, эту операцию следует относить к разряду сложных оперативных вмешательств (особенно повторное кесарево сечение).

Техника кесарева сечения. Наиболее рациональным методом кесарева сечения в настоящее время во всем мире считается операция в нижнем сегменте матки поперечным разрезом. Однако возможно (крайне редко) производить и продольный разрез на матке по средней линии.

В зависимости от локализации разреза на матке в настоящее время различают:

- корпоральное кесарево сечение - разрез по средней линии в теле матки;
- истмико-корпоральное - разрез по средней линии матки частично в нижнем сегменте, частично в теле матки;
- в нижнем сегменте матки поперечным разрезом с отслойкой мочевого пузыря;
- в нижнем сегменте матки поперечным разрезом без отслойки мочевого пузыря.

Для производства КС используются три вида вскрытия передней брюшной стенки:

- нижнесрединный разрез;
- разрез по Пфанненштилю;
- разрез по Джоэл-Кохену (рис. 30.8).

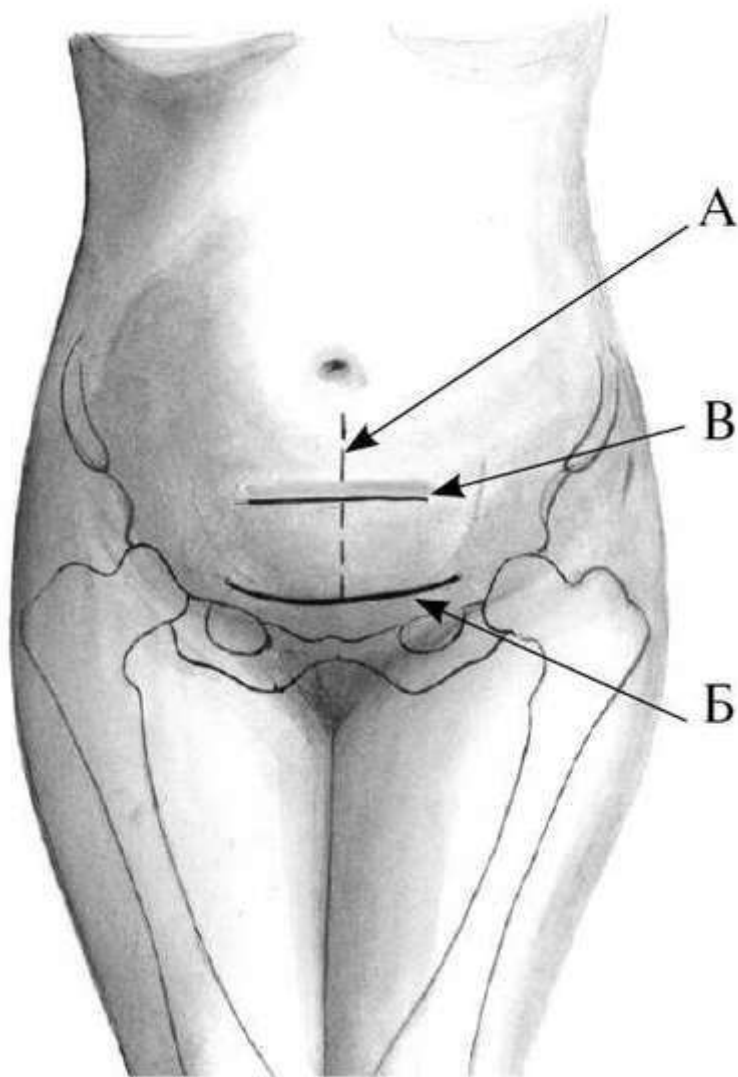


Рис. 30.8. Способы рассечения передней брюшной стенки. А - продольный нижнесрединный разрез; Б - поПфанненштилю; В - по Джоэл-Кохену

При выборе способа лапаротомии при кесаревом сечении следует подходить строго индивидуально и руководствоваться величиной доступа к матке, экстренностью проведения операции, состоянием брюшной стенки (наличие или отсутствие рубца на передней брюшной стенке в нижних отделах живота), профессиональными навыками. В процессе выполнения КС целесообразно использовать не кетгут, а синтетические рассасывающиеся нити: викрил, дексон, монокрил, полисорб. Применяется для наложения швов и хромированный кетгут.

Вариант вскрытия передней брюшной стенки не зависит от разреза на матке. При нижнесрединном разрезе передней брюшной стенки можно любым путем рассечь стенку матки, а при разрезе по Пфанненштилю произвести истмико-корпоральное или корпоральное КС.

В случае отсутствия достаточного хирургического опыта наиболее простым методом вскрытия брюшной стенки является нижнесрединный разрез.

Чаще для осуществления корпорального КС производится нижнесрединный разрез; поперечного разреза в нижнем сегменте матки со вскрытием пузырно-маточной складки - разрез по Пфанненштилю; поперечного разреза в нижнем сегменте без вскрытия пузырно-маточной складки - по Джоэл-Кохену.

Корпоральное кесарево сечение. Корпоральное кесарево сечение целесообразно проводить только по строгим показаниям при: а) выраженном спаечном процессе и отсутствии доступа к нижнему сегменту матки; б) выраженном варикозном расширении вен в области нижнего сегмента матки; в) несостоятельности продольного рубца на матке после предыдущего корпорального кесарева сечения; г) необходимости последующего удаления матки; д) недоношенном плоде и неразвернутом нижнем сегменте матки; е) сросшейся двойне; ж) запущенном поперечном положении плода; з) наличии живого плода у умирающей женщины; и) отсутствии у врача навыка проведения кесарева сечения в нижнем сегменте матки.

Корпоральное кесарево сечение, как правило, сочетается со вскрытием передней брюшной стенки *нижнесрединным разрезом*. При нижнесрединном разрезе хирург скальпелем рассекает кожу и подкожную клетчатку до апоневроза по средней линии живота на протяжении от лона до пупка (рис. 30.8): производится небольшой продольный разрез апоневроза скальпелем, а затем ножницами его продлевают в сторону лона и пупка.

Вскрытие брюшины следует производить с большей осторожностью и начинать его ближе к пупку, так как при беременности верхушка мочевого пузыря может располагаться высоко. Затем под визуальным контролем разрез брюшины продлевают вниз, не доходя до мочевого пузыря.

Особенно осторожно следует вскрывать брюшину при повторном чревосечении, при спаечной болезни из-за опасности ранить кишечник, мочевой пузырь, сальник. После вскрытия брюшины, операционную рану отграничивают от брюшной полости стерильными пеленками.

При корпоральном кесаревом сечении тело матки следует рассекать строго по средней линии, для чего матку необходимо повернуть несколько вокруг оси, так, чтобы линия разреза была на одинаковом расстоянии от обеих круглых связок (обычно матка к концу беременности несколько повернута влево). Разрез на матке осуществляется длиной не менее 12 см по направлению от пузырно-маточной складки к дну. Меньший по длине разрез затрудняет выведение головки. Возможно по предполагаемой линии рассечения матки сначала углубить его до плодных оболочек на расстоянии 3-4 см, а затем с помощью ножниц под контролем введенных пальцев увеличить протяженность вверх и вниз. Разрез тела матки всегда сопровождается обильным кровотечением. Поэтому эту часть операции следует проводить по возможности быстро. Далее вскрывают плодный пузырь либо с помощью указательных пальцев рук, либо с помощью скальпеля. Рукою, введенной в полость матки, извлекается предлежащая часть, а затем и весь плод. Между зажимами рассекают пуповину и ребенка передают акушерке. Для усиления сократительной деятельности матки и ускорения отделения плаценты чаще внутривенно или реже в мышцу матки вводят 5 ЕД окситоцина. Для профилактики инфекционного послеродового заболевания внутривенно следует ввести антибиотик широкого спектра действия, например, цефазолин 1 гр. или кларофан 1 гр.

На кровоточащие края раны накладывают зажимы Микулича. Потягиванием за пуповину удаляют послед и производят ручное обследование матки.

Если возникает сомнение в том, что послед удален полностью, рукой, введенной в матку, проверяют ее внутренние стенки. При плановом КС, до начала родовой деятельности целесообразно указательным пальцем пройти внутренний зев шейки матки (обязательно после этого сменить перчатку).

Отступая на 1 см от верхнего и нижнего углов раны, накладывают по одному узловатому викриловому шву, используя их в качестве держалок. Затем приступают к зашиванию раны матки. Очень большое значение имеют техника наложения швов на матку и шовный материал. Правильное сопоставление краев раны - одно из условий

профилактики инфекционных осложнений, прочности рубца, предотвращающего разрыв матки при последующих беременностях и родах.

Разрез на матке зашивается двухрядными отдельными швами. Для удобства наложения швов на разрез матки один из них накладывается через все слои снизу и один сверху. При натяжении этих швов, являющихся "держалками", хорошо видна рана на матке. Затем накладывается слизисто - мышечный слой с захватом части мышц и далее серозно-мышечный верхний слой, который может быть непрерывным. Некоторые считают, что необходим и третий слой серозно-серозный (перитонизация), но, как правило, в настоящее время его не используют. При сшивании краев раны матки важно их хорошее сопоставление (рис. 30.9).

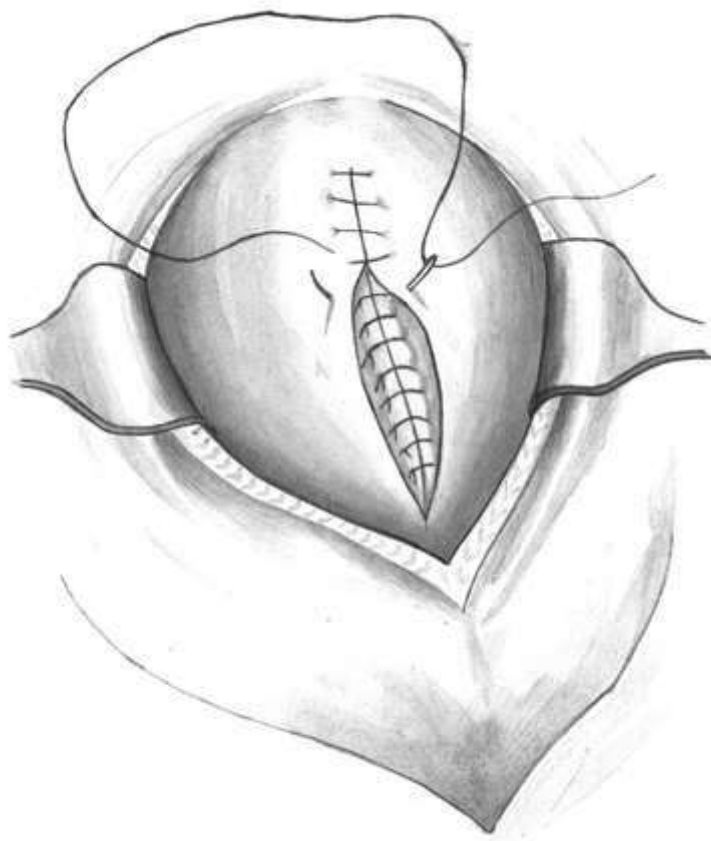


Рис. 30.9. Схема корпорального КС. Наложение непрерывного двухрядного шва на матке

После окончания операции обязательно следует осмотреть придатки матки, червеобразный отросток и близлежащие органы брюшной полости.

После туалета брюшной полости и оценки состояния матки, которая должна быть плотной, сократившейся, приступают к наложению швов на брюшную стенку (см. истмико-корпоральное кесарево сечение).

При *истмико-корпоральном* кесаревом сечении предварительно вскрывается пузырно-маточная складка в поперечном направлении, и мочевого пузырь тупо сдвигается вниз. Матка по средней линии вскрывается как в нижнем сегменте (1 см отступя от мочевого пузыря), так и в теле матки. Общая длина разреза - 10-12 см. Остальные этапы операции не отличаются от таковых при корпоральном кесаревом сечении.

Зашивание разреза передней брюшной стенки при нижнесрединном разрезе осуществляется послойно: сначала синтетической нитью на брюшину накладывают непрерывный шов тонкой нитью (викрил №2/0) в продольном направлении

(снизу - вверх). Затем отдельные швы такого же диаметра на прямые мышцы живота. При продольном разрезе брюшной стенки синтетическими (викрил №0, нуралон) или шелковыми нитями ушивается апоневроз, при этом применяются либо отдельные швы через 1,0-1,5 см, либо непрерывный по Ревердену. При отсутствии синтетических нитей следует использовать шелк. На подкожную клетчатку накладываются отдельные тонкие швы синтетической нитью (3/0). На разрез кожи - скобки или отдельные швы с использованием шелка.

Кесарево сечение в нижнем сегменте матки поперечным разрезом с отслойкой мочевого пузыря. При этом переднюю брюшную стенку чаще вскрывают поперечным надлобковым разрезом по Пфанненштилю. Такой разрез редко осложняется послеоперационными грыжами и косметичен; после операции больные раньше встают, что способствует предупреждению тромбофлебита и других осложнений.

Поперечный разрез дугообразной формы проводят по надлобковой складке длиной 15-16 см. Рассекают кожу и подкожную клетчатку. Обнаженный апоневроз рассекают дугообразным разрезом на 3-4 см выше разреза кожи (рис. 30.10, а). Рассеченный апоневроз отслаивают от прямых и косых мышц живота вниз до лобка и вверх до пупочного кольца (рис. 30.10, б). Отсепарованный апоневроз отводят в сторону лобка и пупка (рис. 30.10, в). Прямые мышцы живота разъединяют пальцами в продольном направлении. Учитывая, что верхняя граница мочевого пузыря (даже опорожненного) в конце беременности и особенно в родах поднимается на 5-6 см выше лобка, следует соблюдать осторожность при вскрытии париетальной брюшины, особенно при повторном вхождении в брюшную полость. Брюшину вскрывают скальпелем продольно на протяжении 1-2 см, а затем ножницами разрезают вверх до уровня пупка и вниз - 1-2 см от мочевого пузыря. Обнажают матку и ножницами посередине вскрывают пузырно-маточную складку на 2-3 см выше ее прикрепления к пузырю, которую рассекают в поперечном направлении, на 1 см не доходя до обеих круглых связок матки. Тупым путем отсепаровывают верхушку мочевого пузыря (рис. 30.11, а), смещают его книзу и удерживают зеркалом. На уровне большого сегмента головки осторожно (не ранить головку!) производят небольшой поперечный разрез нижнего сегмента матки, разрез расширяют указательными пальцами обеих рук (по Гусакову) (рис. 30.11, б) до крайних точек периферии головки, что соответствует ее наибольшему диаметру и составляет 10-12 см. Иногда при затруднении выведения головки (низкое расположение, крупные размеры ее) возможно продление раны на матке до круглых связок, что чревато значительным кровотечением. Для профилактики подобной ситуации рекомендуется вместо разведения краев раны тупым путем (пальцами) произвести дугообразный разрез изогнутыми тупоконечными ножницами в направлении несколько кверху (разрез по Дерфлеру).

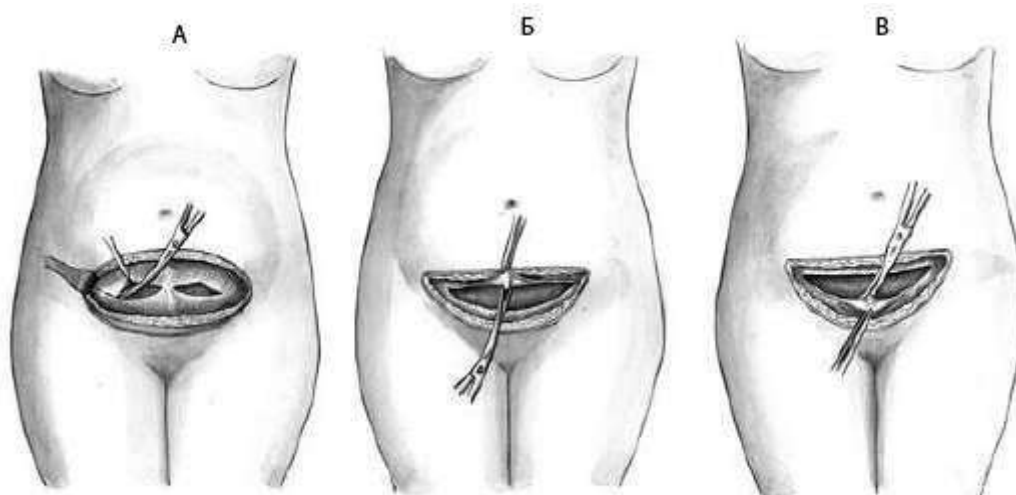


Рис. 30.10. Кесарево сечение в нижнем сегменте матки с отслойкой мочевого пузыря. А - рассечение апоневроза; Б, В - отслойка апоневроза

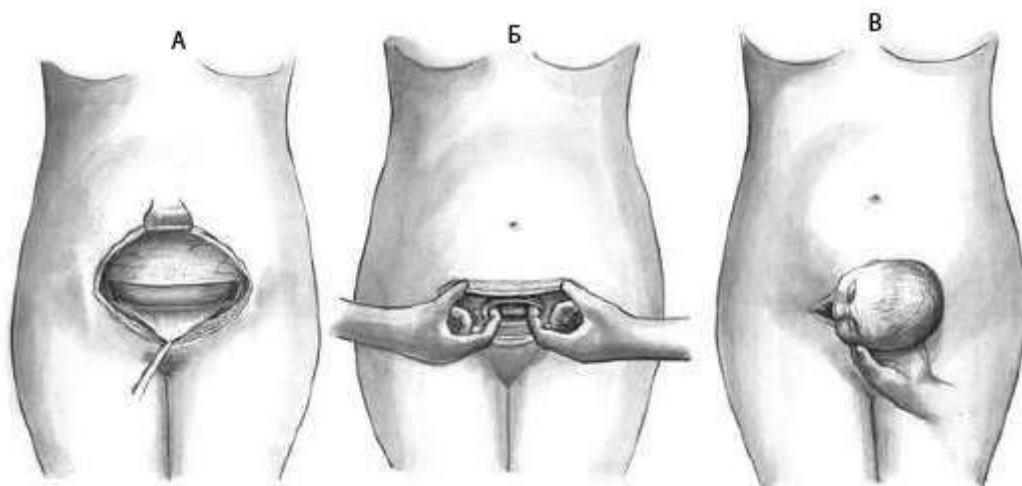


Рис. 30.11. Кесарево сечение в нижнем сегменте матки с отслойкой мочевого пузыря. А - отслойка мочевого пузыря; Б - рассечение нижнего сегмента матки и расширение раны с помощью пальцев; В - выведение головки плода

При неудачной попытке выведения головки целесообразно увеличить доступ на матке, рассекая ее на 2-3 см по направлению к дну - разрез при этом напоминает перевернутую букву "Т" (якорный разрез).

Если плодный пузырь не вскрылся во время рассечения матки, то его вскрывают скальпелем, оболочки разводят пальцами.

Затем в полость матки вводят левую руку, захватывают головку плода, осторожно сгибают, поворачивают ее затылком в рану (рис. 30.11, в). Ассистент слегка надавливает на дно матки. Бережным потягиванием обеими руками за головку последовательно извлекают одно и другое плечо, затем пальцы вводят в подмышечные впадины и извлекают плод. В случае затрудненного выведения головки плода вместо кисти руки под нижний полюс головки можно подвести ложку щипцов и, слегка надавливая на дно матки, вывести головку из матки. При тазовом предлежании плод извлекают за паховый сгиб или за ножку. В случае поперечного положения плода его извлекают за ножку, а затем головку из полости матки выводят приемом, идентичным приему Морисо-Левре.

Пуповину рассекают между зажимами и ребенка отдают акушерке. После пересечения пуповины для профилактической цели матери внутривенно вводят один из антибиотиков широкого спектра действия (цефазолин 1 гр, клафоран 1 гр и др.). Для уменьшения кровопотери во время операции внутривенно, реже в мышцу матки вводят 1 мл (5 ЕД) окситоцина. Потягиванием за пуповину удаляют послед. Целесообразно для уменьшения кровопотери захватить края раны, особенно в области углов зажимами Микулича. В любом случае, отделилась плацента самостоятельно или была отделена рукой, необходима последующая ревизия стенок матки рукой, чтобы исключить наличие остатков плаценты и плодных оболочек, подслизистой миомы матки, перегородки в матке и других патологических состояний.

Если нет уверенности в проходимости канала шейки матки, следует пройти его пальцем, после чего сменить перчатку.

Большинство акушеров считают предпочтительным накладывать на разрез матки непрерывный однорядный шов по Ревердену, но могут быть использованы и отдельные швы на расстоянии не более 1 см. Перитонизация за счет пузырьно-маточной складки. По

окончанию перитонизации производят ревизию брюшной полости, при которой необходимо обратить внимание на состояние придатков матки, задней стенки матки, червеобразного отростка и других органов брюшной полости.

При зашивании разреза по Пфанненштилю на разрез брюшины накладывается непрерывный шов сверху - вниз; на прямые мышцы живота непрерывный шов (викрил №3/0). На поперечно вскрытый апоневроз отдельные швы или непрерывный по Ревердену (викрил №0). На подкожную клетчатку отдельные швы тонкими нитями. На разрез кожи либо скобки, либо внутренний косметический шов.

Кесарево сечение в нижнем сегменте матки поперечным разрезом без отслойки мочевого пузыря (по методу Штарка), при этом варианте КС брюшную стенку рассекают по методу Joel - Cohen. В данной модификации лапаротомию осуществляют путем поверхностного прямолинейного поперечного разреза кожи на 2-3 см ниже линии, соединяющей передневерхние ости подвздошных костей, скальпелем углубляют разрез по средней линии в подкожной клетчатке и одновременно надсекают апоневроз. Затем апоневроз рассекают в стороны под подкожно-жировой клетчаткой слегка раскрытыми концами прямых ножниц. Хирург и ассистент разводят прямые мышцы живота в сторону путем тракции вдоль линии разреза кожи. Брюшину вскрывают указательным пальцем. При этом угроза травмирования мочевого пузыря не возникает. Разрез на матке производят по пузырно-маточной складке длиной до 12 см без предварительного ее вскрытия. Извлечение предлежащей части и последа осуществляют так же, как при любом другом способе рассечения матки.

Рану матки зашивают однорядным непрерывным швом. Интервалы между вколами 1-1,5 см. Для предупреждения расслабления нити используют захлест по Ревердену. Перитонизацию шва на матке не производят. Брюшину и мышцы передней брюшной стенки можно не зашивать. На апоневроз накладывают непрерывный шов по Ревердену (викрил №0). На подкожную клетчатку - отдельные швы (викрил №3/0). Кожу сопоставляют либо подкожным косметическим швом, либо накладывают скобки. Возможен вариант, когда на разрез кожи накладывают отдельные швы шелком (3-4 шва на разрез), используя коаптацию краев раны по Донати.

Повторное кесарево сечение производится по старому рубцу с иссечением его.

Сразу после операции, на операционном столе, следует произвести влагалищное исследование, удалить сгустки крови из влагалища и, по возможности, из нижних отделов матки, произвести туалет влагалища, что способствует более гладкому течению послеродового периода.

Осложнения при проведении операции кесарева сечения. Осложнения возможны на всех этапах проведения операции.

При поперечном рассечении кожи, подкожной клетчатки и апоневроза по Пфанненштилю одним из наиболее частых осложнений является кровотечение из сосудов передней брюшной стенки, которое в послеоперационном периоде может приводить к образованию подапоневротической гематомы. Во время вскрытия брюшной полости, особенно при повторном кесаревом сечении, является ранение соседних органов: мочевого пузыря, мочеточника, кишечника.

Наиболее частым осложнением при кесаревом сечении является кровотечение. Оно возможно при рассечении матки в случае продления разреза в латеральную сторону и ранения сосудистого пучка. Очень серьезным осложнением является кровотечение, обусловленное гипотонией матки, нарушением свертывающей системы крови.

Одним из неблагоприятных и опасных последствий абдоминального родоразрешения являются гнойно-септические осложнения, которые нередко служат причиной материнской смертности после операции. Послеоперационные инфекционные

осложнения могут проявляться эндометритом, тромбофлебитом, нагноением раны. Наиболее тяжелым и опасным для жизни женщины является перитонит.

Осложнения для матери, связанные с кесаревым сечением, нередко определяются не самой операцией, а фоном, на котором оно производится. Это тяжелые формы гестоза, экстрагенитальные заболевания, в том числе инфекционные, кровотечения во время беременности и родов.

Ведение послеоперационного периода. Для предотвращения большой кровопотери после КС необходимо в течение суток вести тщательное наблюдение за состоянием родильницы (цвет кожных покровов, пульс, АД) и особенно следить за состоянием матки, кровяными выделениями из половых путей.

С целью усиления сокращения матки на низ живота кладут пузырь со льдом. Продолжают инфузионную терапию изотоническим раствором хлорида натрия. Количество вводимой жидкости зависит от кровопотери и исходного состояния пациентки (наличие или отсутствие гестоза), в среднем вводят 1500-2000 мл. В процессе инфузионной терапии необходимо следить за диурезом. Применяют ненаркотические обезболивающие средства, утеротоники, спазмолитики, витамины, по показаниям антикоагулянты.

При кровотечении в раннем послеоперационном периоде следует использовать возможность остановки кровотечения консервативными средствами: наружный массаж матки, инструментальное опорожнение матки, внутривенное введение утеротонических средств, инфузионно-трансфузионная терапия с использованием свежемороженой плазмы. При отсутствии эффекта показана релапаротомия с целью перевязки с двух сторон внутренней подвздошной артерии. Возможно также ушивание Z-образными швами нижнего сегмента матки при снижении тонуса, наложение "рюкзачковых" швов по Линчу на тело матки (см. "Гипотоническое кровотечение"). Отсутствие эффекта служит показанием к экстирпации матки. Хорошие результаты по остановке маточного кровотечения получены при эмболизации маточных артерий.

При производстве кесарева сечения в плановом порядке частота послеоперационных осложнений в 2-3 раза меньше, чем при экстренной операции, поэтому необходимо стремиться при наличии показаний к своевременному проведению плановых кесаревых сечений.

АМНИОТОМИЯ

Основные показания для амниотомии (искусственного разрыва оболочек плодного пузыря) *во время беременности:*

- необходимость родовозбуждения;
- чрезмерное перерастяжение матки при многоводии.

Показания к разрыву оболочек плодного пузыря во время родов:

- многоводие;
- плотные плодные оболочки, которые не вскрываются при полном раскрытии шейки матки;
- краевое предлежание плаценты, не сопровождающееся кровотечением.

Условия в зависимости от показаний: шеечный канал пропускает 1-2 пальца; или почти полное раскрытие шейки матки.

Плодный пузырь вскрывают либо пальцем, либо, что более бережно, браншей пулевых щипцов.

При использовании бранши пулевых щипцов необходимо два пальца правой руки ввести во влагалище и подвести острый крючок к плодным оболочкам, а затем рассечь их под контролем пальцев. Во время излития околоплодных вод руки акушера должны оставаться во влагалище с целью контроля за возможным выпадением пуповины или мелких частей плода (ручки, ножки).

Желательно, чтобы пациентка лежала на гинекологическом кресле, но можно провести эту манипуляцию в постели, в положении женщины на спине с приподнятым тазом и согнутыми в коленях ногами.

АКУШЕРСКИЕ ЩИПЦЫ

Акушерские щипцы (*forceps obstetrician*) предназначены для извлечения живого доношенного или почти доношенного плода за головку при необходимости срочно закончить второй период родов.

Акушерские щипцы были изобретены П. Чемберленом (P. Chamberlen, Англия) в конце XVI столетия. Изобретение долго держалось в большом секрете. Спустя 125 лет (1723), щипцы были созданы вторично Пальфином (J. Palfyn, Франция) и немедленно обнаружены Парижской медицинской академией, поэтому изобретателем щипцов справедливо считается Пальфин.

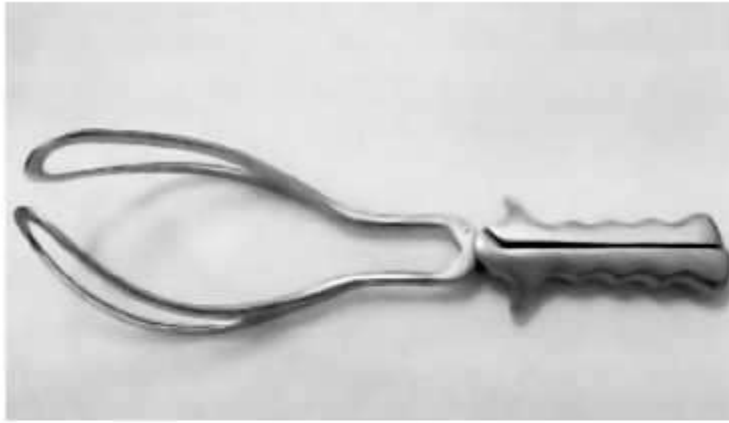В России щипцы впервые применил в Москве И.В. Эразмус в 1765 г. В повседневную практику наложение акушерских щипцов внедрил основоположник русского научного акушерства Нестор Максимович Максимович-Амбодик.

Русский акушер Н.Н. Феноменов внес принципиальные изменения в английские щипцы Симпсона, благодаря чему их ветви стали более подвижными (щипцы Симпсона-Феноменова). Эти щипцы используются до настоящего времени.

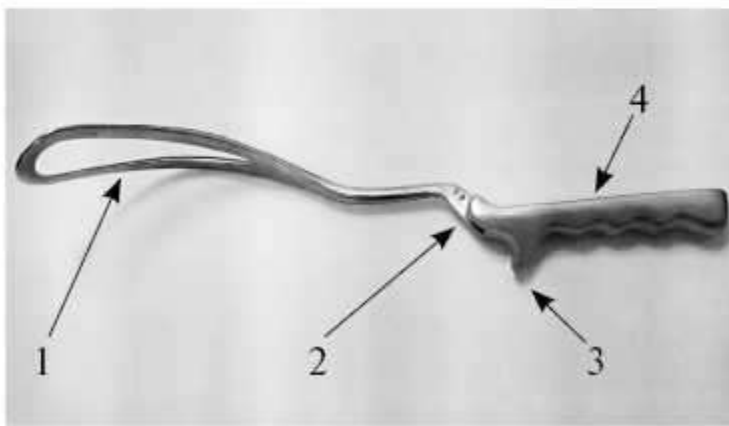
В течение почти двух столетий наложение акушерских щипцов во всех развитых странах мира было широко распространенным.

В России в конце XX века резко снизилась частота наложения акушерских щипцов и в настоящее время она составляет 0,56-0,40%. Эта операция более травматична для плода, чем своевременно проведенное кесарево сечение.

Постоянно снижается частота наложения акушерских щипцов и за рубежом, но там она используется у 2% рожениц. Причиной снижения частоты это операции связаны, прежде всего, с расширением показаний к кесареву сечению. Кроме того, наложение акушерских щипцов может быть весьма травматичным для плода, если головка не спустилась в узкую часть полости малого таза. Но если головка находится в указанной плоскости таза и имеются показания для экстремального родоразрешения, то акушерские щипцы остаются важнейшим инструментом, особенно в руках опытного акушера (рис. 30.12).



А



Б

Рис. 30.12. А - Щипцы Симпсона- Феноменова. Б - Ветвь щипцов Симпсона - Феноменова. 1 - ложка; 2 - часть замка; 3 - крючок Буша; 4 - рукоятка

Акушерские щипцы состоят из двух половин, называемых ветвями. Одна ветвь, которую захватывают левой рукой, предназначена для введения в левую половину таза - она называется левой ветвью; вторая ветвь называется правой. В каждой ветви различают ложку, замок и рукоятку. Щипцы имеют длину 35 см и массу около 500 г.

Ложка представляет собой пластину, имеющую посередине широкий вырез и закругленные ребра. Ложки изогнуты соответственно кривизне головки. Внутренние поверхности ложек в сомкнутых щипцах плотно прилегают к головке плода вследствие имеющейся кривизны. Вогнутая изнутри (и выгнутая снаружи) кривизна ложек называется головной кривизной. Наибольшее расстояние между внутренними поверхностями сложенных ложек равно 8 см, а между верхушками сложенных ложек - 2,5 см. Ребра ложек также изогнуты в виде дуги, причем верхнее ребро вогнуто, а нижнее выгнуто. Эта вторая кривизна ложек называется тазовой, так как соответствует форме крестцовой впадины.

Замок служит для соединения ветвей. Замок в щипцах Симпсона-Феноменова весьма прост: на левой ветви имеется выемка, в которую вставляется правая ветвь, и ветви перекрещиваются.

Подвижный замок позволяет расположить ложки на головке в любой плоскости таза и предотвратить чрезмерное сжатие головки.

Рукоятки щипцов прямолинейные, их внутренняя поверхность ровная, плоская, а наружная ребристая, волнообразная, что предупреждает скольжение рук хирурга. На наружной поверхности рукояток близ замка имеются боковые крючки Буша, предназначенные для опоры пальцев при извлечении плода.

Очень важно отличать левую ветвь (ложку) от правой, так как левую необходимо вводить первой и при замыкании щипцов она должна лежать под правой, в противном случае щипцы нельзя замкнуть. Для определения ложек щипцы располагают на горизонтальной поверхности, при этом тазовая кривизна обращена книзу. Затем ложки размыкают, и левая остается в левой руке.

Назначение щипцов - заменить изгоняющую силу матки и брюшного пресса за счет силы врача. *Щипцы являются только влекущим, но не ротационным и не компрессионным инструментом.* В процессе извлечения трудно избежать некоторого сжатия головки, но это является недостатком щипцов, а не их назначением.

После расположения ложек щипцов на головке их ветви смыкают и врач с помощью щипцов способствуют извлечению головки. Важно, чтобы щипцы не сжимали головку чрезмерно. С этой целью между ветвями прокладывают пеленку.

В настоящее время рекомендуется накладывать акушерские щипцы только тогда, когда головка большим сегментом находится в узкой части полости малого таза, т.е. стреловидный шов приближается к прямому размеру или находится в прямом размере таза. При более высоко стоящей головке в широкой части полости малого таза и выше - предпочтительнее производить кесарево сечение.

В зависимости от высоты стояния головки по отношению к плоскостям таза различают щипцы выходные и полостные.

Выходными называются щипцы, накладываемые на головку, стоящую большим сегментом в выходе таза, стреловидным швом в прямом размере выхода из таза; при этом головка видна в половой щели.

Подобные щипцы за рубежом называют элективными, профилактическими; их накладывают довольно часто. В нашей стране их применяют крайне редко: если головка находится на дне таза, и подзатылочная ямка подошла под лоно, то для ее рождения достаточно эпизиотомии.

Полостными (типичными) называются щипцы, накладываемые на головку, находящуюся большим сегментом в узкой части полости таза, когда стреловидный шов находится в прямом или почти в прямом, реже в поперечном (низкое поперечное стояние головки) размере таза.

Полостные (атипичные) щипцы при головке, находящейся большим сегментом в широкой части полости малого таза, в настоящее время применяются крайне редко, так как они весьма травматичны для плода и матери. В этих условиях лучше произвести кесарево сечение.

Показания к наложению щипцов могут быть как со стороны матери, так и со стороны плода (хотя это деление условно).

Показания со стороны матери:

- тяжелые заболевания сердечно-сосудистой и дыхательной систем; почек, органов зрения и др.;
- тяжелый гестоз, эклампсия;
- миопия высокой степени;
- слабость родовой деятельности, не поддающаяся медикаментозной терапии.

Показания со стороны плода:

- острая гипоксия;
- выпадение петель пуповины в конце второго периода родов;
- преждевременная отслойка плаценты, произошедшая в конце периода изгнания.

Если со стороны матери показано выключение потуг (миопия высокой степени с изменениями на глазном дне, угроза отслойки сетчатки, сердечно-легочная недостаточность и др.), целесообразно родоразрешение кесаревым сечением, чтобы избежать возможного травмирования плода при наложении щипцов.

Очень популярны в США элективные выходные щипцы, которые накладывают при использовании эпидуральной аналгезии, так как последняя может ослабить потуги.

Условия наложения щипцов:

- живой плод;
- полное раскрытие маточного зева. В случае неполного открытия зева возможен захват шейки щипцами, при этом часто происходит разрыв шейки, который может перейти на нижний сегмент матки;
- отсутствие плодного пузыря. Влечение за оболочки может вызвать преждевременную отслойку плаценты;
- не должно быть выраженного недонашивания, головка должна иметь нормальную плотность (в противном случае щипцы с головки во время влечения могут соскользнуть);
- головка должна находиться в узкой части полости малого таза стреловидным швом в прямом или почти в прямом размере таза;
- опорожненный мочевого пузырь.

Противопоказания к наложению акушерских щипцов:

- мертвый плод;
- неполное раскрытие маточного зева;
- гидроцефалия, анэнцефалия;
- глубоко недоношенный плод;
- высокое расположение головки плода (головка прижата, большим сегментом во входе в таз, в широкой части полости малого таза);
- угрожающий или начинающийся разрыв матки.

Подготовка к операции. Роженицу укладывают в положение для влагилицных операций (ноги согнуты в коленных и тазобедренных суставах и разведены). Перед операцией производят катетеризацию мочевого пузыря и обработку наружных половых органов 1% раствором йодоната, октинисептом, октенидермом и др. На ноги роженице надевают стерильные бахилы, наружные половые органы покрывают стерильным бельем, оставляя свободным вход во влагалище.

При наложении щипцов применяют внутривенное, реже ингаляционное общее обезболивание. Если используется эпидуральная анестезия в родах, то ее можно продолжить.

Техника операции. При наложении щипцов следует руководствоваться следующими правилами (тройное правило).

Первое правило. Первой вводят левую ложку левой рукой в левую половину таза (матери) под контролем правой руки; правую ложку вводят правой рукой в правую сторону таза под контролем левой руки.

Второе правило. Вершины ложек должны быть обращены в сторону проводной оси таза; щипцы должны захватить головку вдоль большого косога размера и *бипариетально*, чтобы проводная точка головки находилась в середине ложек щипцов.

Третье правило. Направление тракций соответствует проводной линии таза. При этом направление определяется по отношению к стоящей женщине: вниз - означает к почкам, кпереди - к животу, кзади - в сторону спинки.

Наложение акушерских щипцов слагается из четырех моментов:

- введение и размещение ложек;
- замыкание щипцов и пробная тракция;
- тракции или влечение (извлечение) головки;
- снятие щипцов.

Полостные (типичные) щипцы при переднем виде затылочного предлежания. *Первый момент - введение и размещение ложек.* Стоя акушер левой рукой разводит половую щель и вводит во влагалище вдоль левой его стенки четыре пальца правой руки так, чтобы ладонь руки плотно прилегала к головке и отделяла ее от мягких тканей родового канала (стенки влагалища). Врач берет левую ветвь за рукоятку, как писчее перо или как смычок. Рукоятку отводят в сторону и устанавливают почти параллельно правой паховой складке, а верхушку ложки обращают к половым органам роженицы, прижимая ее к ладонным поверхностям пальцев, находящимся во влагалище. Нижнее ребро ложки опирается на III палец правой руки. Ложку вводят в половую щель, подталкивая ее нижнее ребро большим пальцем правой руки под контролем пальцев, введенных глубоко во влагалище. Ложка должна скользить между II и III пальцами (рис. 30.13).

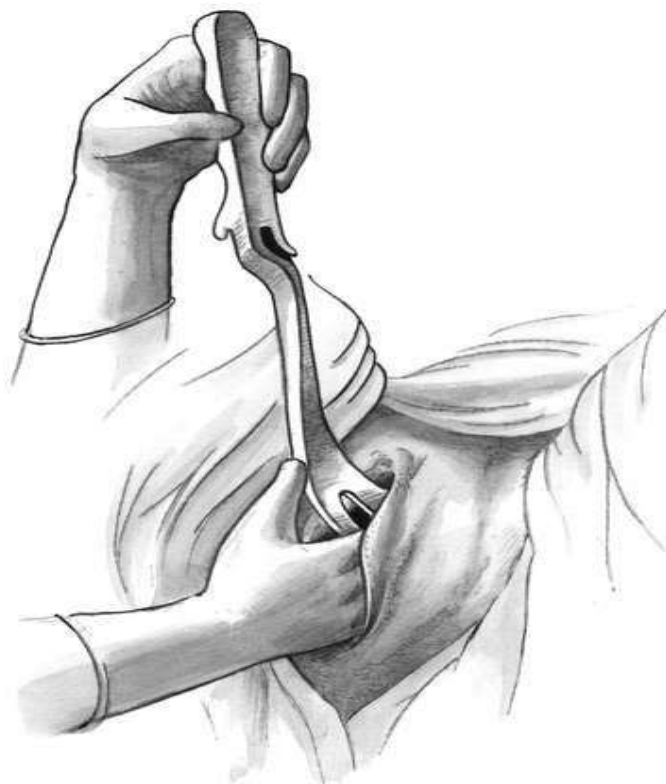

Рис. 30.13. Введение левой ложки акушерских щипцов

Пока ложка продвигается по родовому каналу, веденной во влагалище рукой контролируют правильность движения верхушки ложки, чтобы она не отклонилась от головки и не оказала давления на влагалищный свод (опасность его повреждения), на боковую стенку влагалища и не захватила края шейки матки.

По мере продвижения ложки в родовые пути рукоятку щипцов следует приближать к средней линии и спускать ее кзади. Оба эти движения должны совершаться плавно под контролем четырех пальцев правой руки, введенной во влагалище. Когда левая ложка хорошо ляжет на головку, рукоятку передают ассистенту, чтобы избежать смещения ветви щипцов.

Под контролем левой руки врач, производящий операцию, вводит правой рукой правую ветвь в правую половину таза (рис. 30.14).

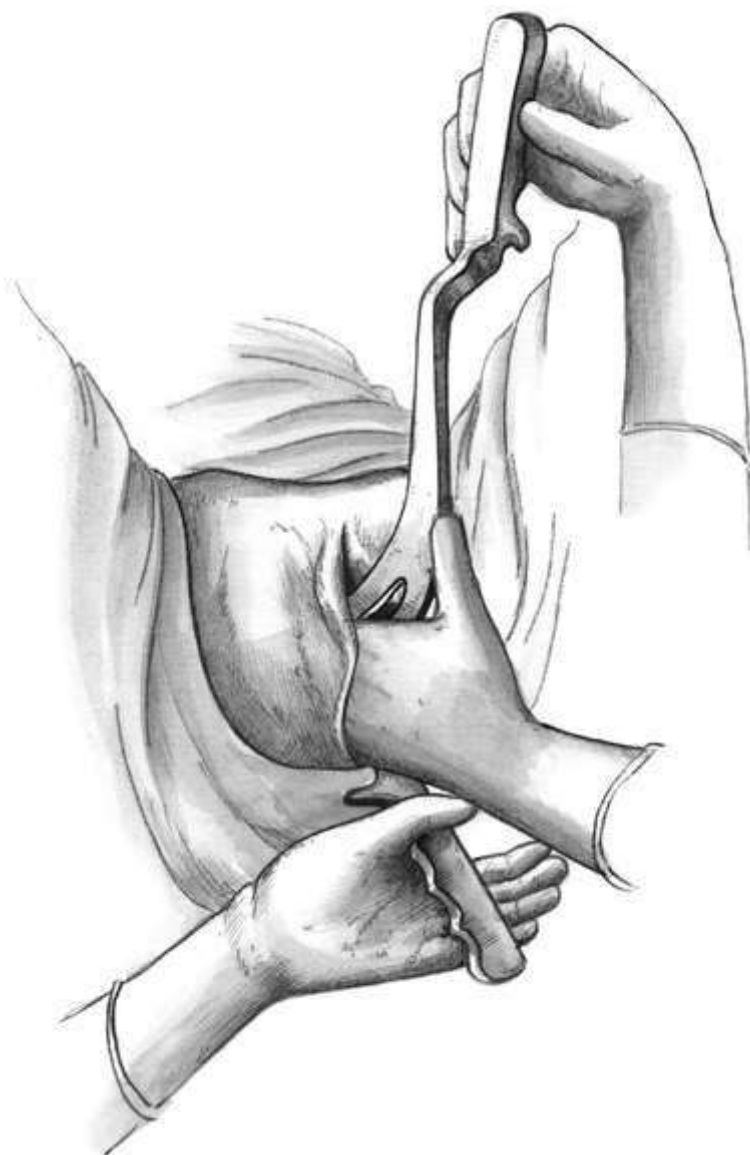

Рис. 30.14. Введение правой ложки акушерских щипцов

Затем надо убедиться, правильно ли лежат ложки на головке и не захвачена ли шейка матки. При правильном расположении головки они легко смыкаются.

Второй момент - замыкание щипцов и пробная тракция. Каждую рукоятку захватывают одноименной рукой так, чтобы большие пальцы располагались на боковых крючках Буша. После этого рукоятки совмещают, и щипцы легко замыкаются (рис. 30.15)

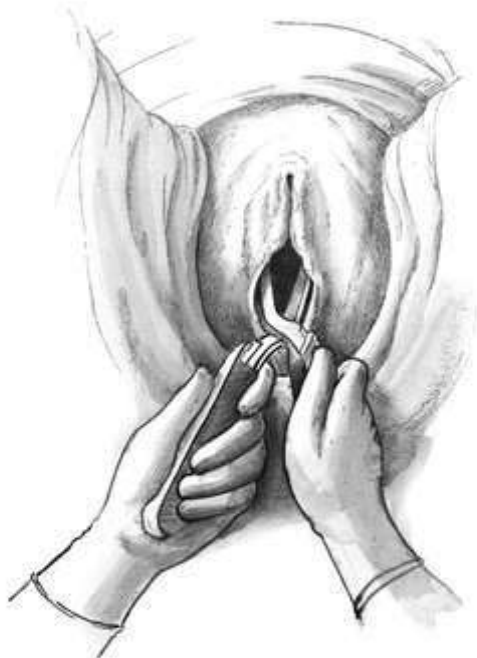

Рис. 30.15. Замыкание щипцов

Правильно наложенные щипцы находятся в поперечном размере таза, их ветви располагаются на уровне ушек плода (рис. 30.16). Сжимать головку при смыкании ложек не следует, лучше между рукоятками положить сложенную в несколько раз стерильную пеленку.

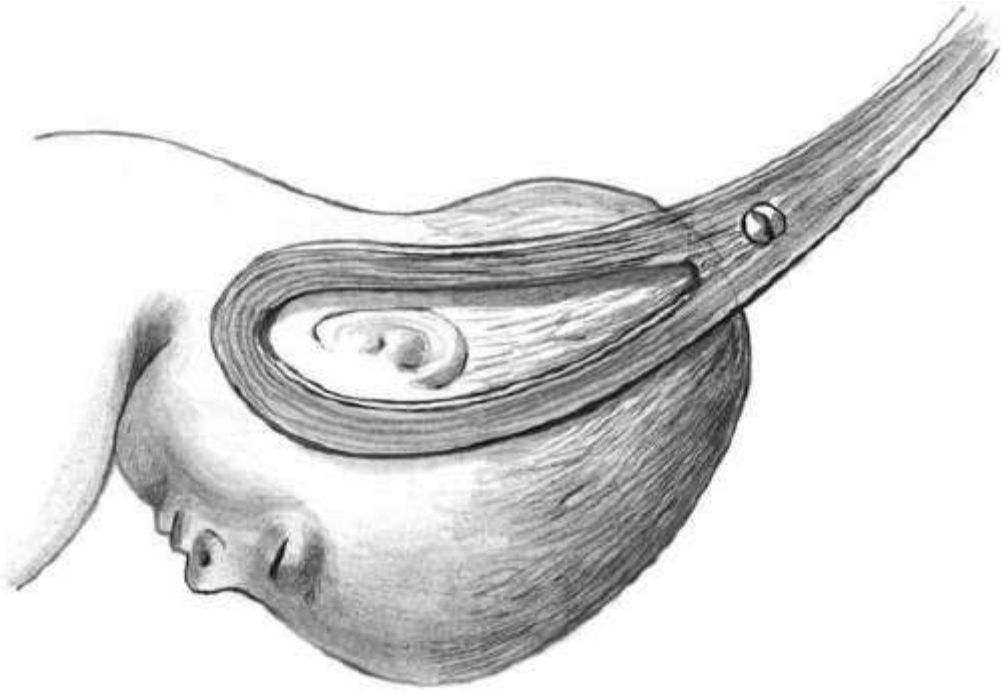


Рис. 30.16. Правильное наложение шипцов при переднем виде затылочного предлежания

Перед извлечением головки плода производится пробная тракция правой рукой, а указательным пальцем левой руки при этом определяют, движется ли головка со щипцами, или инструмент соскальзывает. При правильно наложенных щипцах головка следует за тракциями, и это ощущает палец левой руки (рис. 30.17).

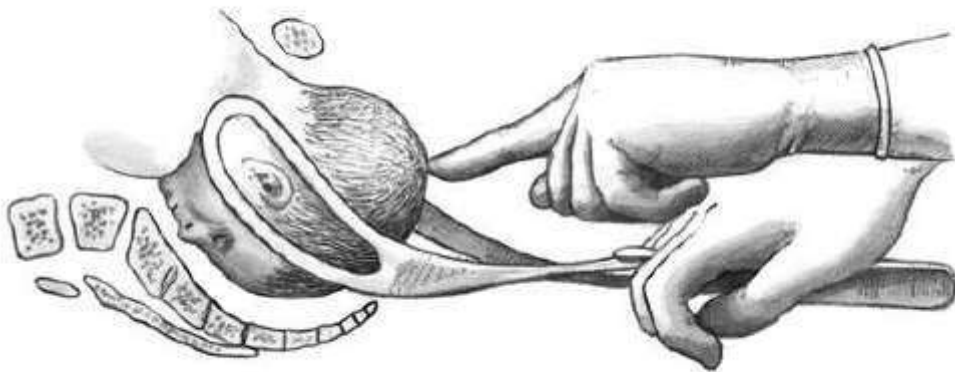


Рис. 30.17. Пробная тракция (схема)

Третий момент - извлечение головки (тракции). Убедившись в правильном наложении щипцов, врач плотно обхватывает обеими руками рукоятки щипцов и приступает к извлечению головки. Для этого II и IV пальцы правой руки располагают на боковых крючках Буша, III находится между расходящимися ветвями щипцов, I и V обхватывают рукоятки по сторонам. Левая рука располагается на правой (рис. 30.18).

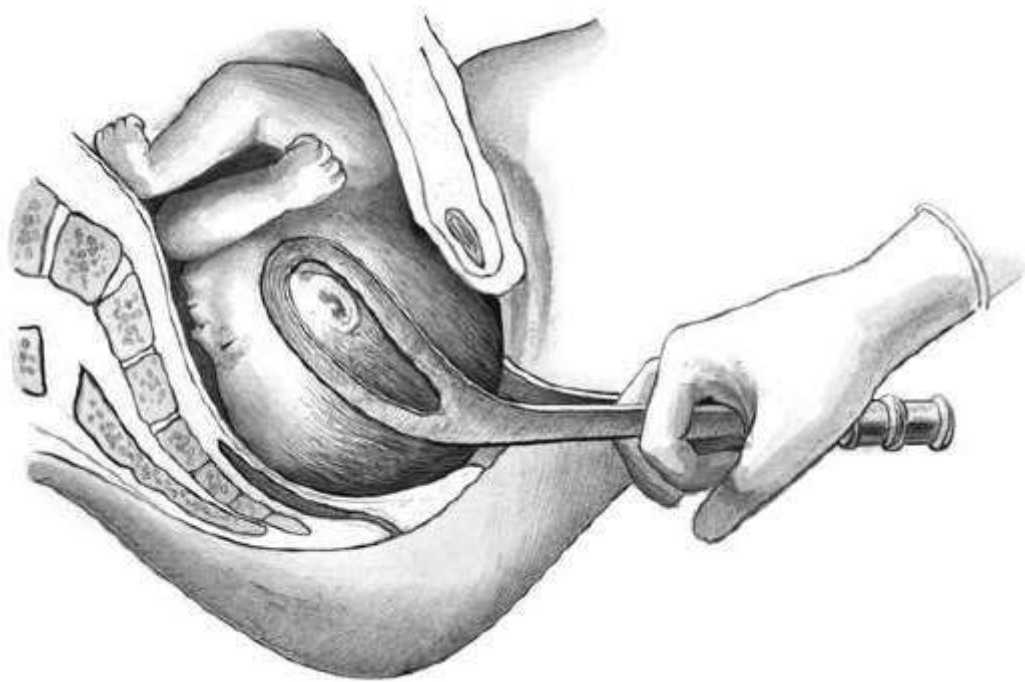


Рис. 30.18. Начало тракций

При использовании общепринятой методики наложения акушерских щипцов во время тракций врач сидит на стуле (реже - стоит), ступни прижаты к полу, а локти - к туловищу. Это положение предупреждает развитие чрезмерной силы, что может привести к стремительному извлечению головки, а иногда и всего плода, и причинить плоду и роженице тяжелую травму.

При извлечении головки с помощью акушерских щипцов следует стараться совмещать влечение с естественными потугами. Если роженица под наркозом и потуги отсутствуют, врачу необходимо мысленно подражать потугам: после влечения в течение 1-2 мин на 1 мин ослабить сжатие инструментом головки с целью восстановления в ней кровотока.

Головку следует извлекать в соответствии с направлением родового канала и ни в коем случае не производить вращательных и качательных движений.

Чтобы уменьшить влекущую силу, акушер может встать сбоку от роженицы и правой рукой осторожно выводить головку так, чтобы она подзатылочной ямкой подошла под лоно, а в это время левой рукой защищать промежность. При угрозе разрыва промежности необходима эпизиотомия.

Четвертый момент - снятие щипцов. Щипцы обычно снимают после прорезывания головки. Сначала раскрывают замок. Далее первой выводят правую ложку, причем рукоятка должна проделать обратный путь по сравнению с введением, второй выводят левую ложку. Затем со стороны промежности, разгибая головку, способствуют ее рождению.

Рождение плечиков и туловища плода обычно не вызывает затруднений.

Полостные (типичные) щипцы при заднем виде затылочного предлежания. Техника введения и размещения ложек на головке (рис. 30.19), расположенной в узкой части полости малого таза в заднем виде, замыкание их и пробная тракция не отличаются от таковых при переднем виде. Направление тракций при извлечении проводится вниз; имеется ввиду (на себя) до размещения области большого родничка под лоном (рис. 30.20). Далее тракции осуществляются кпереди с тем, чтобы способствовать некоторому сгибанию головки и выведению затылка со стороны промежности. Затем согласно

механизму родов следует помочь головке разогнуться, что можно сделать после снятия щипцов. Из-под лона рождаются лобик и лицевая часть. Во избежание травмы промежности лучше производить перед началом разгибания эпизиотомию.

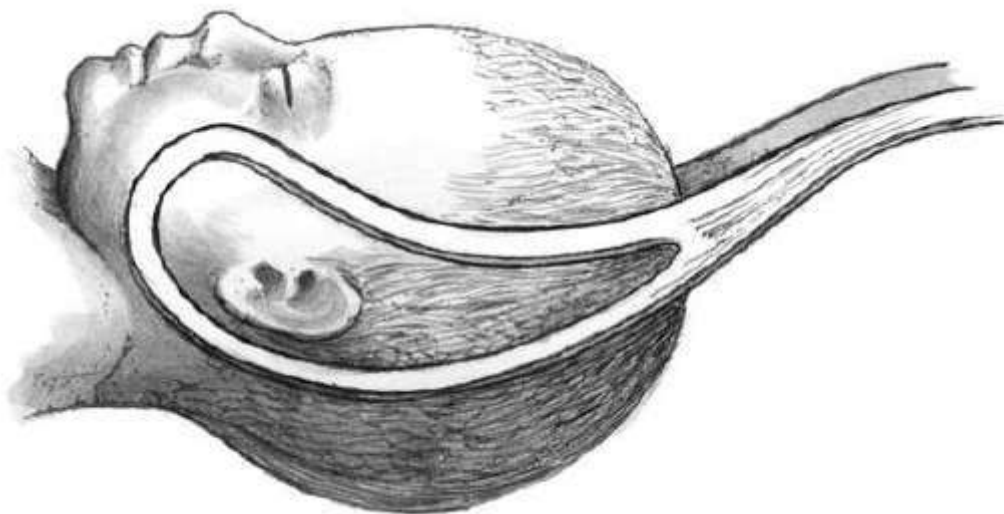


Рис. 30.19. Захват головки щипцами при заднем виде затылочного предлежания

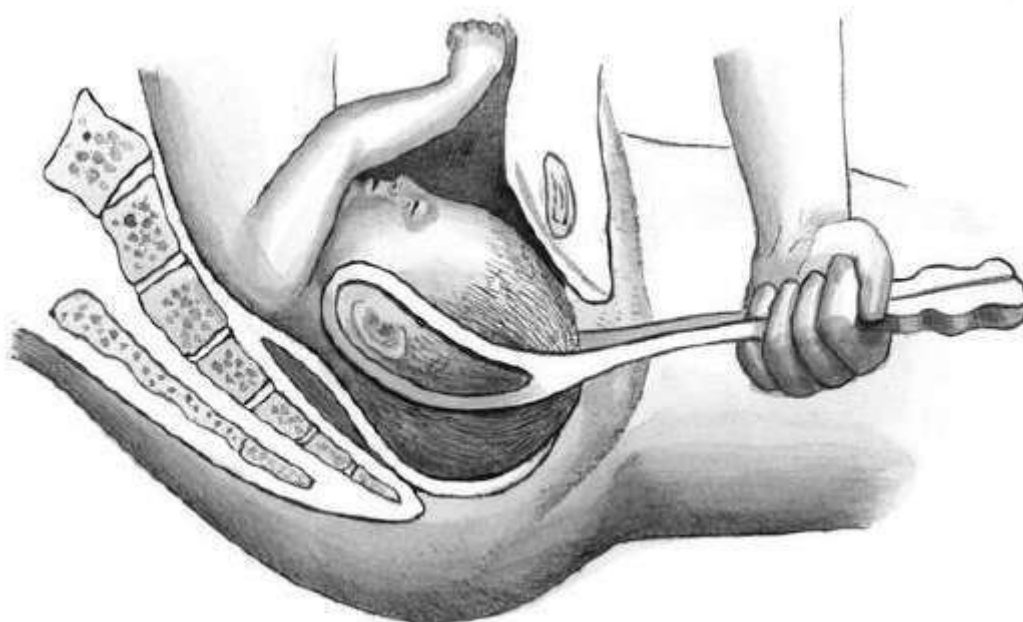


Рис. 30.20. Выведение головки в щипцах при заднем виде затылочного предлежания

Полостные (типичные) щипцы при заднем виде лицевого предлежания. Роды в лицевом предлежании могут происходить только в заднем виде, т.е. подбородок обращен кпереди. Лицевая линия должна быть в прямом размере.

Введение ложек и размещение их на головке не отличается от таковых при затылочном предлежании (рис. 30.21). Тракции проводят вниз до выведения подбородка из-под лона, затем приподнимают рукоятки щипцов кпереди и выводят над промежностью теменные бугры и затылок.

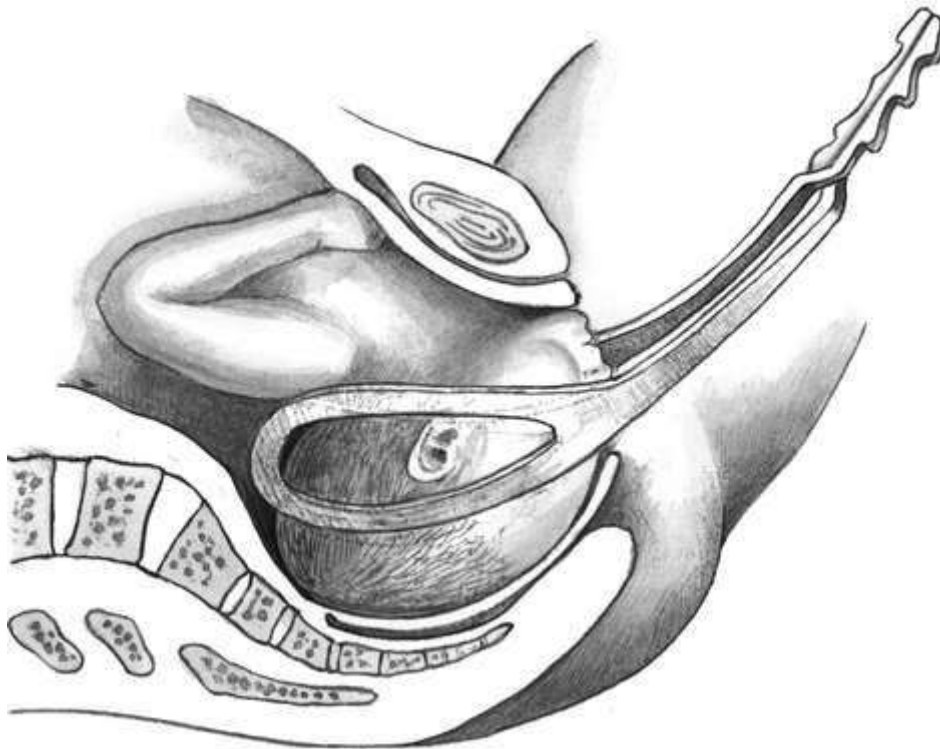

Рис. 30.21. Захват головки щипцами при заднем виде лицевого предлежания

Наложение щипцов для операции при лицевом предлежании весьма травматичны для плода. Если ожидаются затруднения в течение родового акта (слабость родовых сил, масса плода более 3500 г), лучше своевременно произвести кесарево сечение.

Полостные (атипичные) щипцы на головку, находящуюся в широкой части малого таза, в настоящее время накладывают крайне редко, так как они весьма травматичны для плода и матери. На головку, находящуюся в широкой части полости малого таза в косом размере, необходимо наложить ложки в бипариетальном размере (через ушки), в противоположном косом размере таза по отношению к стоянию стреловидного шва. Это возможно только тогда, когда при первой позиции - переднем виде - одна из ложек вводится справа и сзади (левая) (рис. 30.22), а вторая (правая) сбоку, но она должна переместиться затем влево и кпереди с помощью руки, введенной во влагалище.

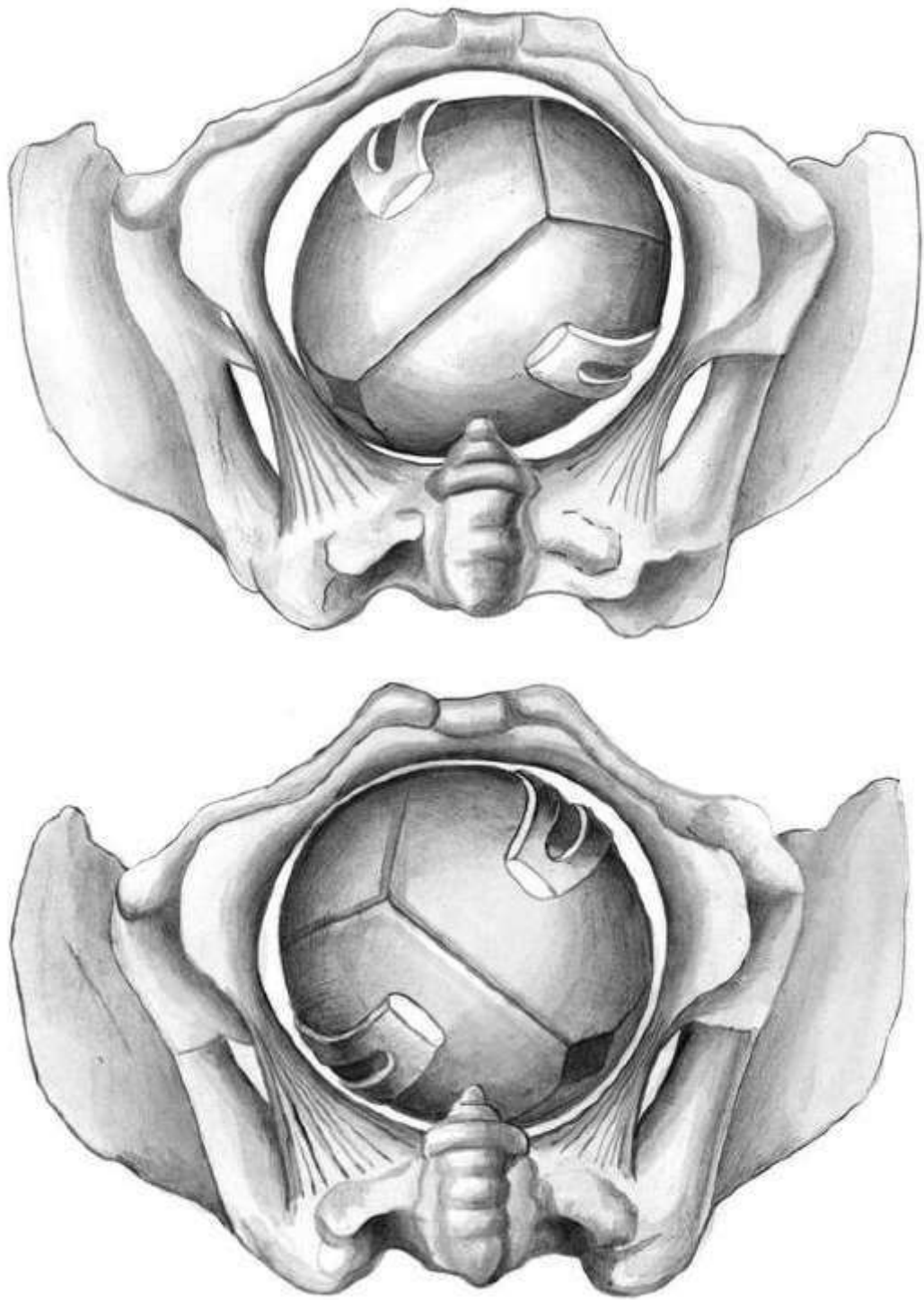


Рис. 30.22. Наложение полостных щипцов при переднем виде затылочного предлежания. А - I позиция; Б - II позиция

При второй позиции затылочного предлежания левая ложка сначала влево, а затем она перемещается в лево-передний отдел таза, правая ложка вводится в право-задний отдел таза. Только при их бипариетальном положении на головке возможно смыкание ветвей. После пробных тракций влечение головки осуществляют по направлению кзади (к крестцу), вниз (к ногам), и после проведения подзатылочной ямки под лоно головка разгибается и рождается. Перед этим лучше щипцы снять после прорезывания головки.

Осложнения при наложении акушерских щипцов. Неудавшаяся попытка наложения щипцов чаще всего наблюдается при головке, находящейся в широкой части

полости малого таза (атипичные, или высокие полостные щипцы). В подобной ситуации необходимо произвести кесарево сечение. Если плод погибает, то проводят плодоразрушающую операцию.

Соскальзывание щипцов происходит при неправильном захвате головки (атипичные полостные щипцы), при очень малом или большом размере головки, когда, по существу, наложение щипцов противопоказано. Если при тракциях головка не следует за щипцами, то операцию следует прекратить и перейти либо на кесарево сечение, если головка в широкой части полости малого таза, либо на вакуум-экстракцию. Соскальзывание щипцов может приводить к серьезным травмам головки плода и родовых путей матери.

Травматические повреждения родовых путей матери и головки плода. Даже при правильном наложении щипцов на головку возможны травмы мягких родовых путей матери и кожи головки плода. Травмы тканей матери чаще наблюдаются при узком влагалище (у первородящих) или при его воспалительных изменениях. При нахождении головки в узкой части полости малого таза травма плода невелика, хотя возможны ссадины. При наложении щипцов на головку, находящуюся в широкой части полости малого таза, иногда наблюдаются парез лицевого нерва, кефалогематома.

Рождение детей с асфиксией после наложения акушерских щипцов может определяться не операцией, а исходным состоянием плода (гипоксия). Но нередко это обстоятельство является причиной отказа от наложения щипцов.

ВАКУУМ-ЭКСТРАКЦИЯ ПЛОДА

Вакуум-экстракция плода (лат. *vacuum* - пустота; *extrahere* - вытягивать) извлечение живого плода во время родов с помощью вакуум-экстрактора, чашечка которого присасывается к подлежащей части плода (головке) в результате разрежения воздуха - создание вакуума.

В нашей стране вакуум-экстракция используется в 0,12-0,20% всех родов, а в последнее время ее применяют все реже. Это объясняется расширением показаний к кесареву сечению в интересах плода.

Вакуум-экстрактор состоит из чашечки, соединенной с гибким шлангом и с вакуумным насосом.

В нашей стране имеются вакуум-экстракторы двух типов:

1. Вакуум-экстрактор Мальстрёма (рис. 30.23), состоящий из металлических чашечек диаметром от 7,6 до 15,2 см и устройства для создания вакуума с помощью электронасоса;

2. Вакуум-экстрактор системы Kiwi, состоящий из двух чашечек. Одна пластиковая плотная чашечка имеет внутри поролон, вторая - мягкая, гибкая, защищена колпачком, который снимают перед использованием. Вакуум создает ручной насос, есть также индикатор разрежения и клапан сброса разрежения. Первая чашечка является универсальной (рис. 30.24). Вторая чашечка является менее травматичной, но она не так сильно фиксируется на головке. Более эффективно применять "плотный" вариант чашечки.




Рис. 30.23. Вакуум-экстрактор Мальмстрема

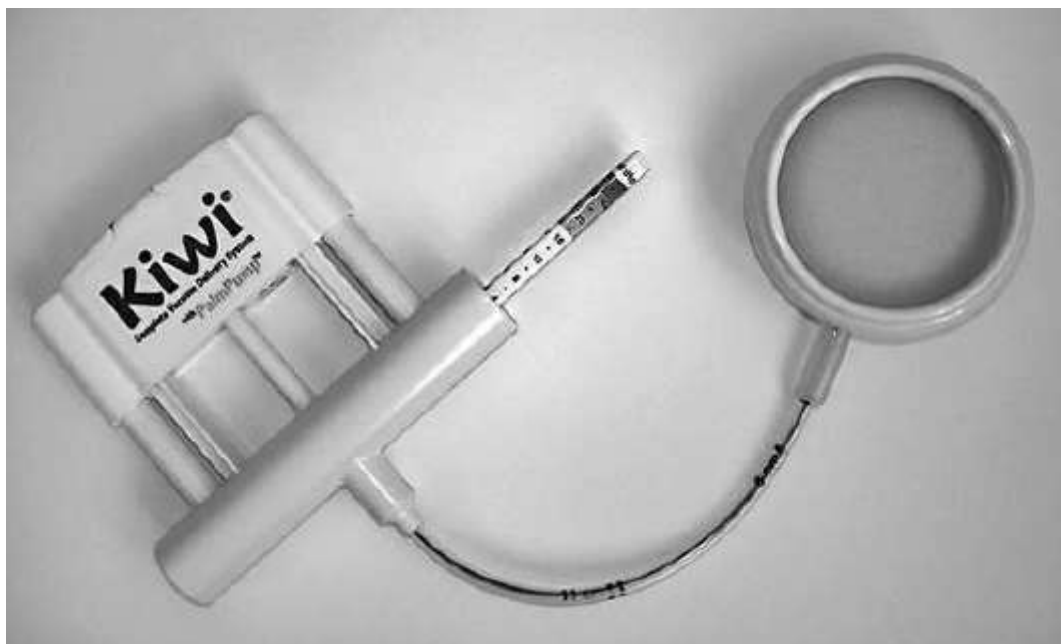

Рис. 30.24. Вакуум-экстрактор Kiwi

Отрицательное давление сначала 100 мм рт. ст., а затем до 400-600 мм рт. ст. создается правой рукой акушера, воздействуя на насос. Контроль за давлением обеспечивает индикатор разрежения (зеленый цвет соответствует достаточному разрежению).

Более щадящим, менее травматичным является вакуум-экстрактор системы KIW.

Показания к вакуум-экстракции плода:

- слабость родовой деятельности, не поддающаяся медикаментозной терапии;
- низкое поперечное стояние стреловидного шва;
- начавшаяся острая гипоксия плода.

Условия для наложения вакуум-экстрактора:

- живой плод;
- полное раскрытие маточного зева;
- отсутствие плодного пузыря;
- нахождение головки плода в широкой, при переходе из широкой в узкую часть полости малого таза или в узкой части его.

Противопоказания к наложению вакуум-экстрактора:

- мертвый плод;
- неполное раскрытие маточного зева;
- гидроцефалия, анэнцефалия;
- разгибательные предлежания головки плода;
- глубоко недоношенный плод;
- высокое расположение головки (прижата, находится малым или большим сегментом во входе в таз);
- заболевания матери, требующие выключения потуг (гестоз, преэклампсия, эклампсия, гипертоническая болезнь, пороки сердца с явлениями декомпенсации и др.).

Подготовка к операции обычная, как для влагалищных операций. Мочевой пузырь опорожняют с помощью эластичного катетера. Ингаляционное и внутривенное обезболивание противопоказано, так как при экстракции плода роженица должна тужиться. Показана двусторонняя новокаиновая анестезия срамных нервов, особенно у первородящих, что также способствует расслаблению мышц промежности. Непосредственно перед операцией производят влагалищное исследование для выяснения акушерской ситуации.

Техника вакуум-экстракции плода. левой рукой раздвигают малые половые губы, чашечку боковой поверхностью (плотная) или в сложенном виде (мягкая) правой рукой сначала вводят во влагалище. Затем чашечку размещают на головке, в области ведущей точки (при затылочном предлежании малого родничка) (рис. 30.25, а). Включают электронасос или механическим путем создают разрежение (500-550 мм рт. ст.), после чего приступают к тракциям, которые соответствуют потугам. Во время паузы тракции не осуществляются. Направление тракций соответствует форме родового канала. Если головка располагается в широкой части полости малого таза, то сначала тракции проводят косо кзади, затем вниз (на себя) и после того, как подзатылочная ямка подойдет под лоно, - кпереди. После прорезывания головки отрицательное давление ликвидируется, чашечки снимаются, и головка выводится из половой щели - рождается (рис. 30.25, б).

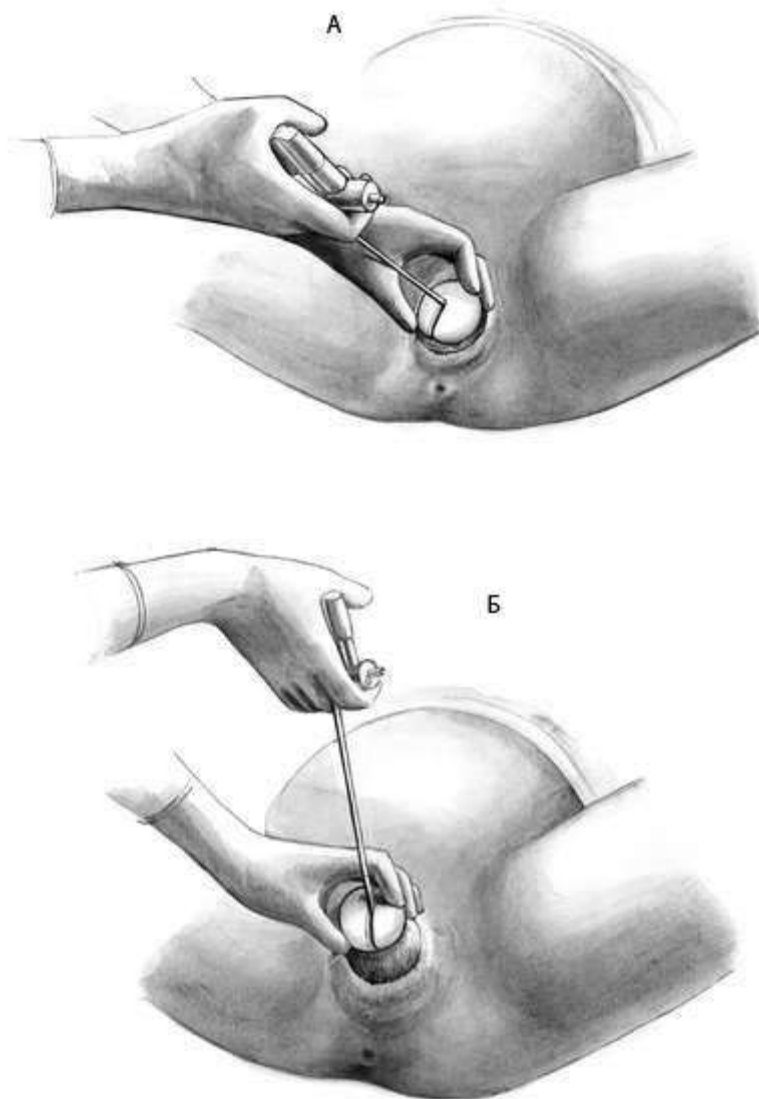


Рис. 30.25. Наложение чашечки вакуум-экстрактора. А - начало тракций; Б - извлечение головки плода с помощью вакуум-экстрактора

Осложнения при вакуум-экстракции плода. Соскальзывание чашечки, особенно металлической, может привести к нарушению целостности кожных покровов. Считают возможным накладывать чашечку дважды. Если головка не поддается тракциям, то лучше произвести кесарево сечение. Если головка расположена в узкой части полости малого таза и не продвигается с помощью вакуум-экстрактора, то следует перейти к наложению акушерских щипцов.

ПЛОДОРАЗРУШАЮЩИЕ ОПЕРАЦИИ

Плодоразрушающие операции (эмбриотомия) направлены на искусственное уменьшение размеров плода или его части для обеспечения рождения внутриутробно погибшего плода. Операцию можно производить и на живом плоде при уродстве, несовместимом с жизнью, или в экстремальных ситуациях для спасения жизни матери.

Типичные плодоразрушающие операции:

- краниотомия предлежащей и последующей головки - рассечение черепа с целью уменьшения его размера;
- декапитация - отделение головки от туловища;

- клейдотомия - пересечение ключиц;
- эвисцерация - удаление внутренних органов;
- спондилотомия - рассечение позвоночника.

Любой вид эмбриотомии весьма травматичен для матери. Все варианты плодоразрушающих операций применяют только при крайней необходимости (роды мертвым плодом представляют угрозу здоровью матери).

Наименее травматична краниотомия, которую используют до настоящего времени. Все остальные плодоразрушающие операции имеют больше историческое значение или применяются при малых размерах мертвого плода.

Краниотомия. Операция при головном предлежании состоит из трех этапов: прободение головки (перфорация), разрушение и удаление мозга (эксцеребрация) и извлечение плода при помощи краниокласта (краниоклазия). При тазовом предлежании производятся краниотомия и эксцеребрация.

В настоящее время операцию проводят только тогда, когда возникают дополнительные осложнения при *мертвом плоде*.

Показания к краниотомии:

- несоразмерность таза и головки;
- тяжелое состояние матери (сердечная, легочная недостаточность);
- невозможность извлечь последующую головку плода при тазовом предлежании;
- гидроцефалия.

Условия для краниотомии:

- раскрытие маточного зева не менее чем на 5-6 см;
- таз женщины не должен быть абсолютно узким;
- головка плода при головном предлежании должна быть плотно фиксирована во входе в малый таз;
- отсутствие плодного пузыря - если он цел, то производится амниотомия).

Техника операции. Женщину укладывают на гинекологическое кресло после опорожнения мочевого пузыря и обработки наружных половых органов дезинфицирующим раствором. Применяется общая анестезия. Операцию начинают после введения во влагалище широких зеркал и проводят ее под контролем зрения. Головка должна быть фиксирована ассистентом как через переднюю брюшную стенку, так и со стороны влагалища (путем захвата кожи волосистой части головки двумя пулевыми щипцами или щипцами Мюзо).

После дополнительной фиксации головки плода скальпелем рассекают кожу (спереди назад) и производят прободение головки перфоратором, лучше через большой родничок (рис. 30.26), при лицевом предлежании прободение осуществляют через глазницу; при лобном предлежании - через глазницу или лобную кость. При заднем виде лицевого предлежания предлагается перфоратор вводить через рот плода.

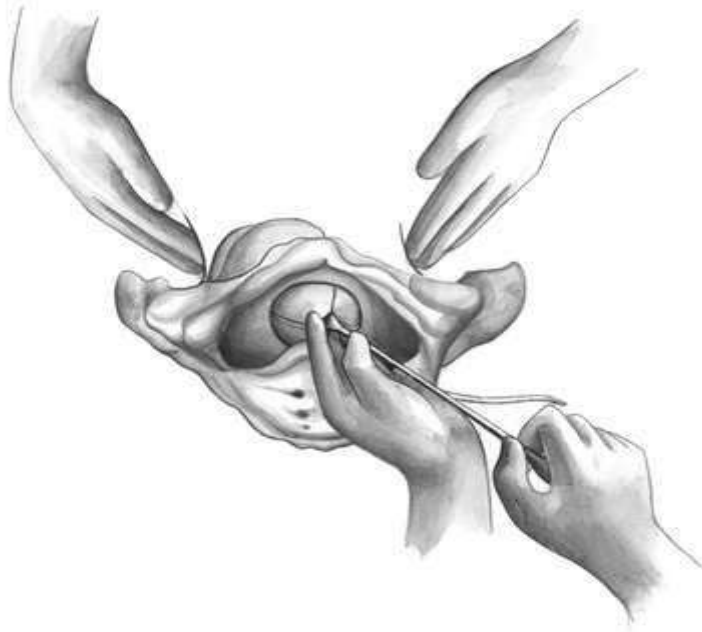

Рис. 30.26. Перфорация подлежащей головки

Для перфорации головки плода используют перфораторы Феноменова или Бло (рис. 30.27).

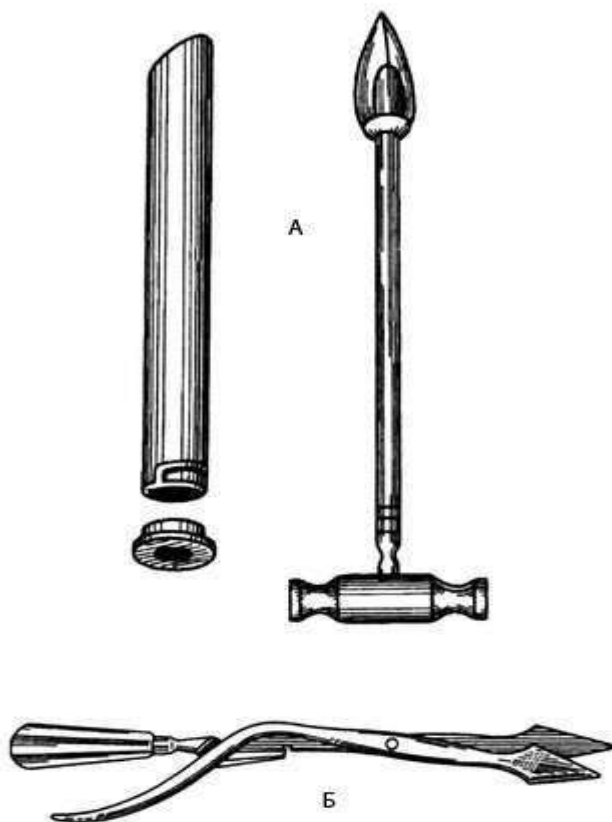


Рис. 30.27. Перфораторы. А - Феноменова; Б - Бло

Перфорацию осуществляют осторожными буравящими движениями, пока наиболее широкая часть копы перфоратора не сравняется с краями перфорационного отверстия. Резко толкать перфоратор вглубь не следует во избежание соскальзывания перфоратора и возможной травмы мягких тканей матери. Поворачивая копы сначала на 180° , а затем на 360° одновременно, то смыкая, то размыкая остриё, расширяют отверстие в головке. Раздвинув бранши до отказа, производят вращательное движение на уровне краев перфорационного отверстия, величина которого должна соответствовать 3-4 см. В перфорационное отверстие головки вводят большую кюретку, которой разрушают и удаляют мозг (эксцеребрация). Объем черепа значительно уменьшается, тогда легким потягиванием за фиксирующие щипцы головку иногда удается извлечь. Если раскрытие шейки матки недостаточно, то к рукояткам щипцов Мюзо можно бинтом подвесить груз (300-400 г) для усиления схваток. Груз проводят между пальцами (головка в широкой части полости таза и выше) или перебрасывают через ножной конец кровати, если головка находится в узкой части малого таза. Далее роды могут проходить самопроизвольно.

Если имеется необходимость в связи с неблагоприятным состоянием матери быстрого окончания родов, то осуществляется *краниоклазия* - наложение на головку краниоклата и извлечение с его помощью перфорированной головки.

Краниокласт представляет собой щипцы, состоящие из двух ветвей (наружная и внутренняя), перекрещивающихся в центре, ложек, замка и рукоятки. Обе ложки краниокласта имеют изгиб, соответствующий тазовой кривизне. Внутренняя ложка сплошная, имеет неровности (поперечные борозды) на выпуклой поверхности и предназначена для введения в полость черепа, наружная ложка - окончатая (рис. 30.28). Наружную ложку накладывают между костями головки и тканями родовых путей на уровне, соответствующем внутренней ложке.

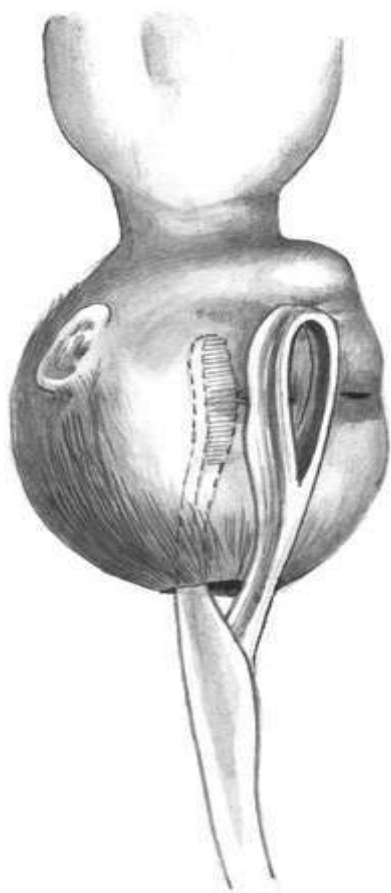


Рис. 30.28. Краниоклазия

Краниокласт лучше накладывать на лицевую часть черепа плода, но можно и на затылочную. Первой вводят внутреннюю ложку, поворачивая выпуклую часть в выбранную для краниоклазии часть головки. Под контролем руки снаружи вводят вторую ложку соответственно внутренней. При правильном размещении ложек рукоятки смыкаются и фиксируются. Направление тракций определяется расположением головки по отношению к полости таза. После извлечения головки краниокласт снимают.

Осложнения встречаются нередко и заключаются в травме родовых путей матери, иногда весьма серьезной (ранение мочевого пузыря). Ввиду этого краниоклазия в настоящее время почти не производится, а краниотомия должна осуществляться под контролем зрения и с соблюдением всех правил.

Краниотомия последующей головки. *Показания:* затруднения с извлечением последующей головки при тазовом предлежании мертвого плода; гидроцефалия.

Техника операции (рис. 30.29). Помощник отклоняет за ножки туловище плода круто кзади, вводя пластинчатое зеркало между затылком плода и передней стенкой влагалища. Под защитой зеркала рассекают кожу головки. Пальцем руки, подведенным под участок рассеченной кожи, ее отслаивают от кости до тех пор, пока не будет обнаружено большое затылочное отверстие. К нему представляют копые перфоратора и пробуравливают его в черепе. Эта манипуляция, как и последующие, производится так же и в том же порядке, как при перфорации предлежащей головки. Раздвигая бранши перфоратора, увеличивают перфорационное отверстие, а круговыми движениями выравнивают его края отверстия на головке. Если не удалось обнаружить большое затылочное отверстие, то перфорацию головки производят в месте перехода шеи в затылок. Спавшуюся после эксцеребрации головку легко удалить из родового канала.

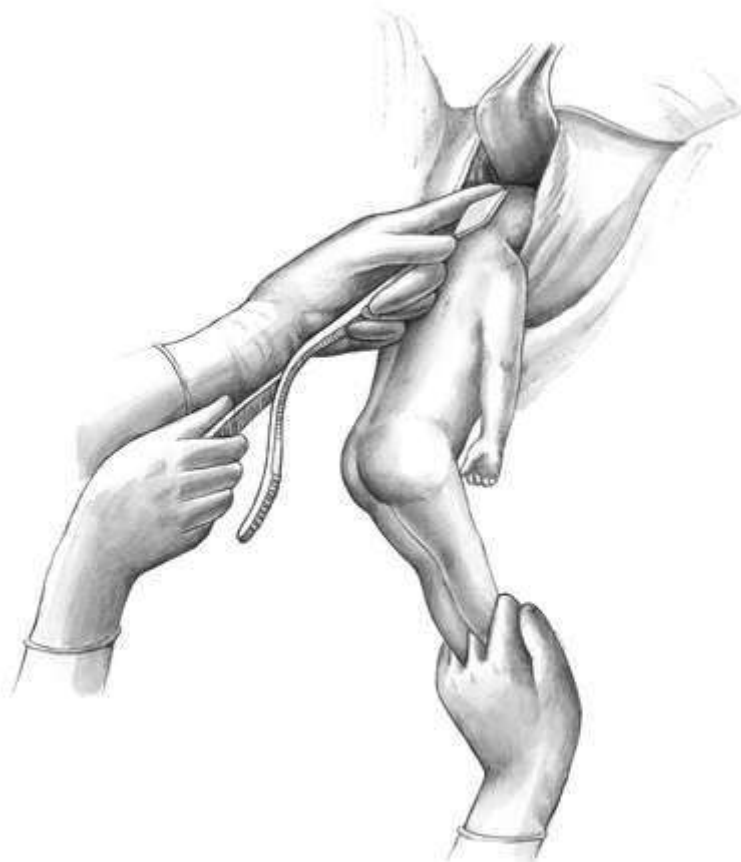

Рис. 30.29. Перфорация последующей головки

Клейдотомия (рассечение ключиц). *Показания* - большие размеры плечиков при наличии мертвого плода.

Техника операции. При помощи четырех пальцев левой руки, введенной во влагалище, определяют положение плечевого пояса плода (рис. 30.30), затем под контролем левой руки, тупыми ножницами Феноменова пересекают ключицу вместе с мягкими тканями. Пересечения одной ключицы бывает, как правило, достаточно для уменьшения окружности плечевого пояса на 2,5-3,0 см и облегчения рождения туловища плода. Если этого недостаточно, то клейдотомию производят и с другой стороны, что позволяет уменьшить окружность плечевого пояса еще на 2,5-3,0 см. Клейдотомия крайне проста и обычно не сопровождается травматизацией родовых путей. В современных условиях ее используют весьма редко и чаще в качестве вспомогательного вмешательства после краниотомии, а не как самостоятельную операцию.

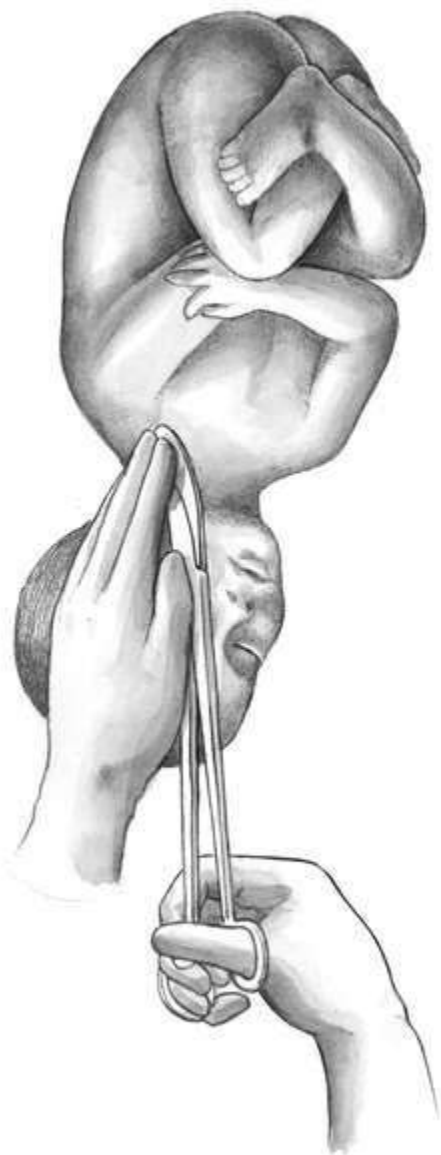

Рис. 30.30. Клейдотомия

Декапитация заключается в отделении головки от туловища плода при его поперечном положении и внутриутробной гибели. Операция крайне травматична и в настоящее время производится очень редко, только при небольших размерах плода.

Условие - полное или почти полное раскрытие шейки матки, отсутствие запущенного поперечного положения плода.

Техника операции. Наиболее приемлемо для отделения головки от туловища использование крючка Брауна. При этом левой рукой достигается шейка плода и максимально подтягивается вниз. Если выпадает ручка, то ассистент отводит ее в сторону. Оперирующий большим и указательным пальцами левой руки обхватывает шейку и изогнутыми под углом ножницами подсекает кожу на шейке. Пальцы проводят под кожу, чтобы избежать травмы материнских тканей (рис. 30.31). Когда крючок обхватит шейку плода, поворотом крючка правой рукой производят перелом шейного отдела (слышен хруст). Крючок осторожно извлекают. Затем рассекают полностью кожные покровы шейки плода. После отделения головки за ручку легко извлекают туловище плода.

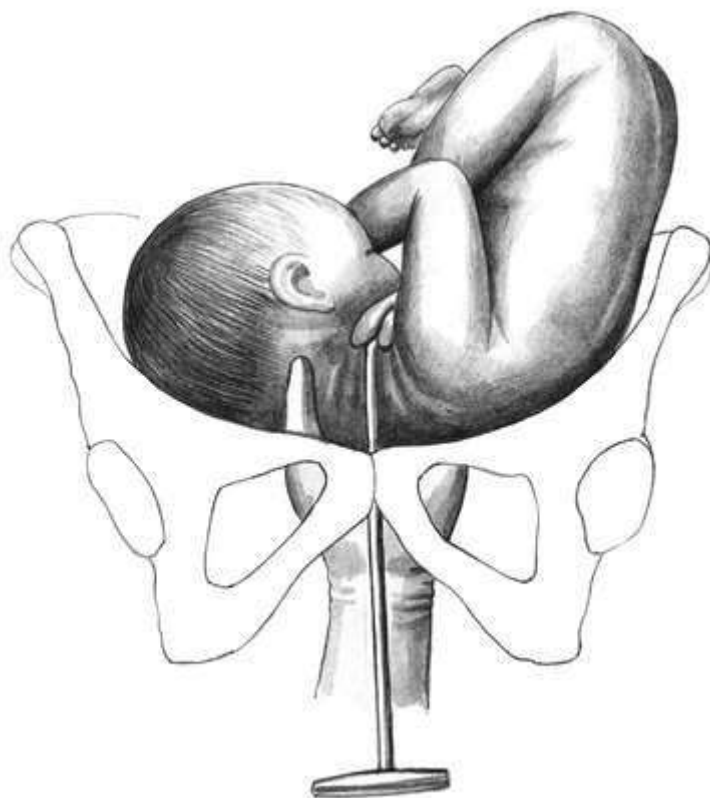

Рис. 30.31. Декапитация

Захватить и извлечь головку нередко бывает довольно сложно. Для ее извлечения рекомендуются комбинированный прием, при котором прижимают головку ко входу в малый таз снаружи, оказывая давление на матку, а двумя пальцами руки, введенными в рот, производят извлечение головки.

Эвисцерация (удаление внутренностей), спондилотомия (рассечение позвоночника). *Показания* - необходимость быстрого извлечения мертвого плода.

При необходимости уменьшения размеров плода и головном предлежании рассекают грудину и большой кюреткой удаляют легкие. При поперечном положении плода вскрывают переднюю брюшную стенку плода и тупой кюреткой удаляют внутренние органы (эвисцерация).

При поперечном положении плода иногда приходится после эвисцерации рассекать позвоночник ножницами со стороны брюшной полости. Если мешает выпавшая ручка, ассистент отводит ее в сторону. После удаления внутренних органов размеры плода значительно уменьшаются и его можно извлечь.

Необходимым условием является почти полное раскрытие маточного зева.

Все плодоразрушающие операции крайне травматичны для матери и при малейшей возможности их следует избегать. После любой плодоразрешающей операции следует проводить тщательное ручное обследование матки с тем, чтобы не пропустить возможный разрыв матки.

ИЗВЛЕЧЕНИЕ ПЛОДА ЗА ТАЗОВЫЙ КОНЕЦ

Извлечение плода за тазовый конец производится при любом варианте тазового предлежания в случае необходимости быстро закончить второй период родов, когда упущена возможность для проведения кесарева сечения или после комбинированного поворота плода на ножку. В зависимости от варианта предлежания плода извлечение может быть проведено за ножку или две ножки (ножное или ягодично-ножное), за паховой сгиб (чисто ягодичное).

Показания к операции:

- преждевременная отслойка нормально расположенной плаценты и преили экламписия во втором периоде родов (тазовый конец в узкой части полости малого таза);
- острая гипоксия плода во втором периоде родов (тазовый конец в узкой части малого таза);
- после классического поворота плода на ножку.

Условия для операции:

- полное раскрытие шейки матки;
- отсутствие плодного пузыря;
- соответствие размеров таза и последующей головки.

Нередко извлечение плода за тазовый конец предпринимается на погибшем плоде. При этом возможно высокое расположению предлежащей части ягодич (над входом, во входе в малый таз).

Подготовка к операции обычная для любой влагалищной операции: выпускается катетером моча; наружные половые органы, внутренние поверхности бедер, низ живота, влагалище обрабатываются дезинфицирующим раствором.

Обезболивание - ингаляционный наркоз или продолжающаяся регионарная анестезия.

Перед операцией внутривенно роженице вводят один из спазмолитических препаратов (1 мл 0,1% раствора атропина сульфата; 2 мл 2% раствора ношпы и т.д. с тем, чтобы не наступило спазма шейки матки вокруг шеи плода после рождения туловища плода).

При извлечении плода за тазовый конец выделяют четыре этапа:

- захват ножки и извлечение плода до пупка;
- извлечение плода до угла лопаток;
- выведение плечевого пояса;
- выведение последующей головки.

Первый этап (рис. 30.32). Ножку захватывают всей рукой, лучше ниже и выше коленного сустава: большой палец вытянут вдоль ноги, а остальные четыре захватывают голень. Направление тракций определяется месторасположением таза плода по отношению к плоскостям таза матери. Если тазовый конец плода в широкой части, то тракции направлены косо кзади, при перемещении их в узкую часть вниз (на себя). При появлении из половой щели бедра плода (рис. 30.33) его захватывают второй рукой (рис.

30.34). Далее стремятся низвести вторую ножку, если она находится во влагалище. Если предлежание неполное ножное, то вторую ножку следует вывести после образования точки фиксации - под нижним краем лонного сочленения седалищной кости плода. Одновременно способствуют, согласно механизму родов, боковому сгибанию позвоночника и рождению ножки и ягодицы, обращенных кзади. Затем рождается ягодица, обращенная кпереди. Туловище плода находится в прямом разрезе выхода. Ягодицы плода захватывают так, чтобы большие пальцы располагались на крестце, а остальные пальцы рук обхватывают бедра. Следует при этом избегать надавливания на животик плода. Если предлежат две ножки (полное ножное предлежание), то низводят их сразу две, а остальные манипуляции такие же, как и при неполном ножном.

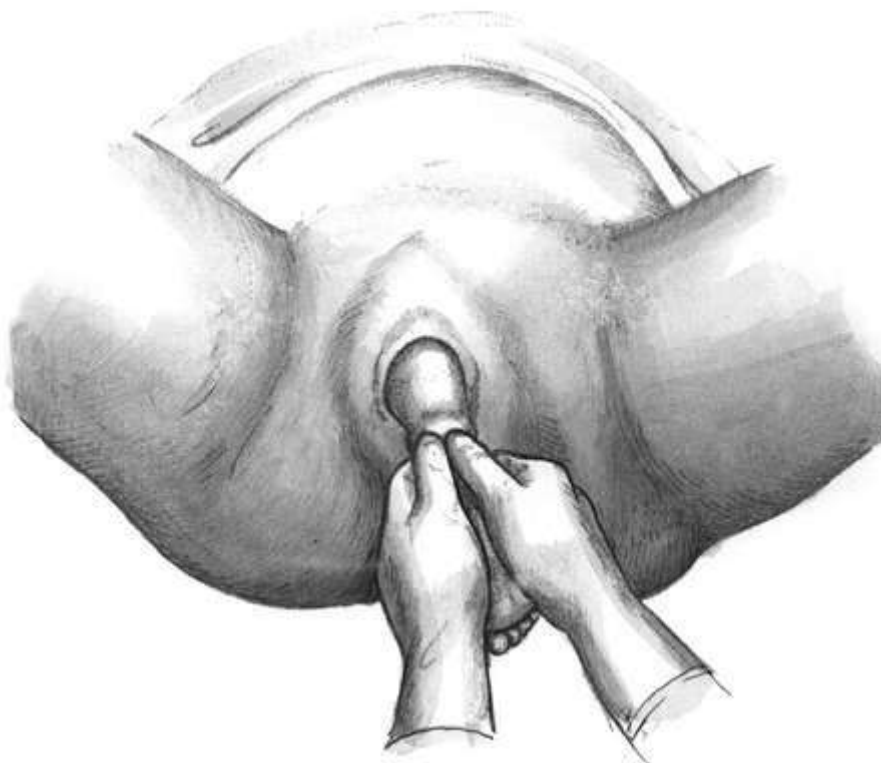


Рис. 30.32. Извлечение плода за ножку

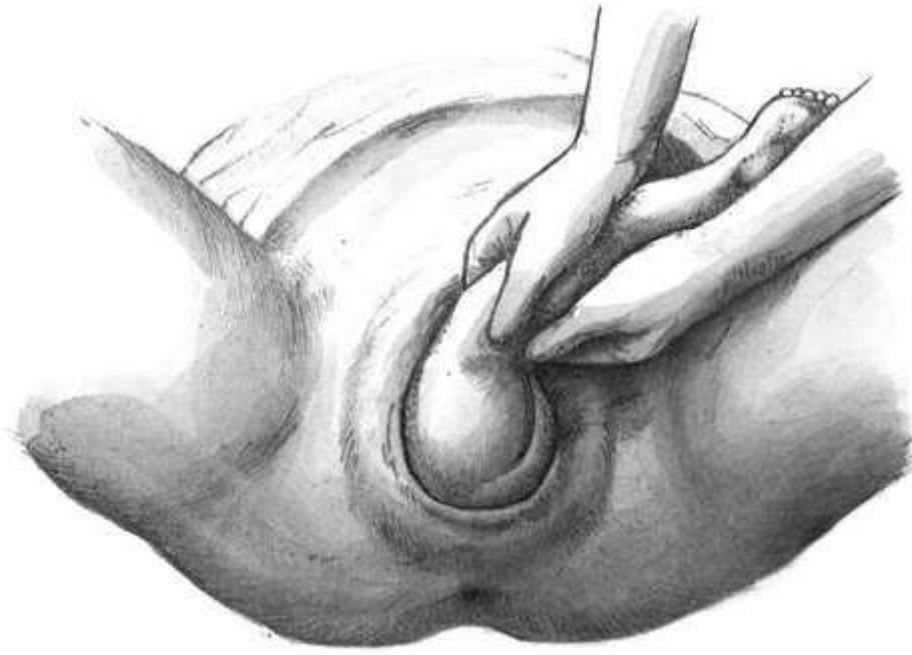

Рис. 30.33. Тракция при извлечении (прорезывании) передней ягодицы

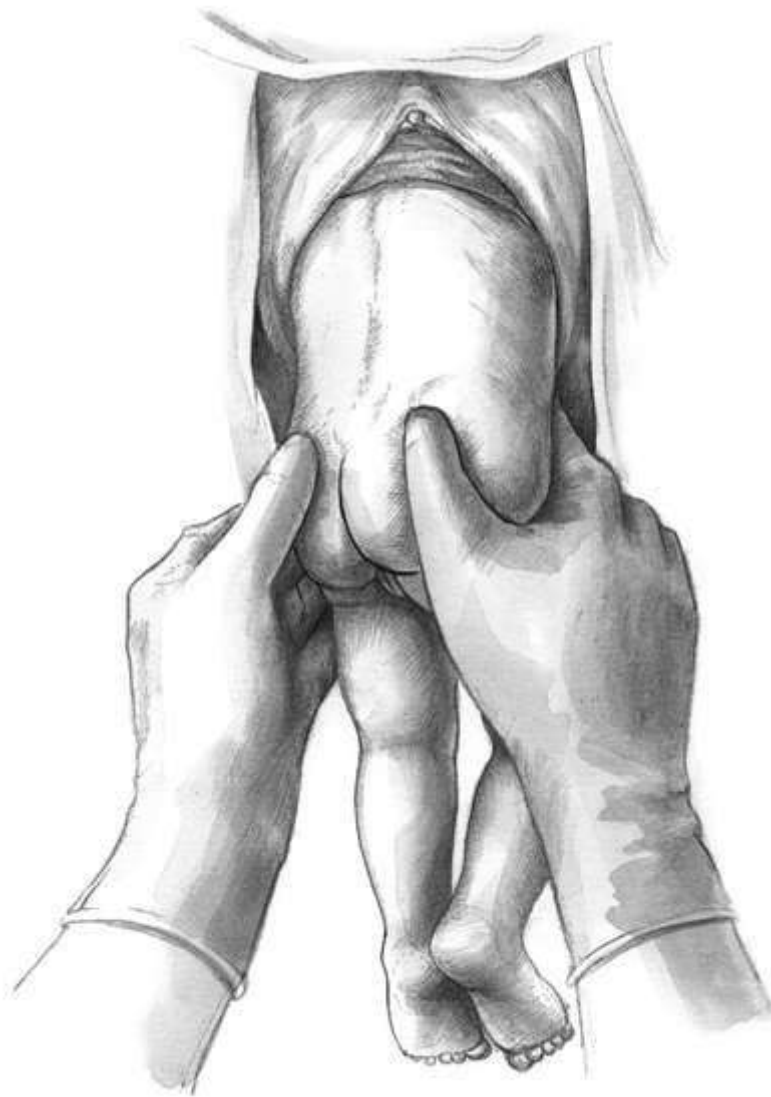

Рис. 30.34. Извлечение плода до пупочного кольца и нижнего угла лопаток

Второй этап. После рождения туловища до пупка его выводят тракциями косо кзади (во вход вступает плечевой пояс) до нижнего угла лопаток. В этот период головка вместе с ручками вступает во вход в таз, прижимая пуповину и создавая для плода крайне неблагоприятную ситуацию. Для извлечения ручек и последующей головки в распоряжении врача не более 5 мин.

Третий этап - освобождение ручек и *четвертый* - освобождение последующей головки - выполняются так же, как классическое ручное пособие при тазовых предлежаниях.

В настоящее время операция, как правило, применяется при необходимости извлечения второго плода из двойни или мертвого плода.

Извлечение плода при чистом (неполном) ягодичном предлежании. При высоком расположении ягодиц (над входом в таз) стараются низвести одну из ножек, что несложно сделать при мертвом плоде или небольших его размерах. Если плод жив или его размеры приближаются к средним, то сделать это даже у повторнородящих чрезвычайно сложно. При этом целесообразней произвести кесарево сечение. При ягодицах, вступивших во вход или находящихся в одной из плоскостей малого таза, извлечение проводят за паховой сгиб. Лучше вводить указательный палец наиболее сильной руки в паховой сгиб,

обращенный кпереди. Влекущие движения необходимо осуществлять по ходу оси родового канала. При положении ягодиц во входе в таз или в плоскости широкой части тракции проводятся косо кзади, в узкой - вниз до подведения подвздошной кости плода под лоно. После этого извлекают движением кпереди ягодицу, обращенную кзади. Далее манипуляции не отличаются от таковых при извлечении за ножку.

За паховый сгиб плод можно извлекать не пальцем, а либо с помощью петли, либо с помощью крючка.

Извлечение плода за тазовый конец с помощью петли и крючка (имеет историческое значение). Палец, введенный в паховый сгиб, рекомендуют заменять марлевой полоской, которую проводят в паховый сгиб и за нее осуществляют тракции. Но провести петлю между вытянутой ножкой и животиком бывает крайне сложно. Так же сложно и травматично для извлечения ягодиц плода применять специальный крючок, который вводят в паховый сгиб. Введение крючка заключается в следующем: четыре пальца правой руки при низком расположении ягодиц подводят до паховой складки, обращенной кпереди. Если ягодицы расположены высоко, то вводится вся рука во влагалище до достижения пахового сгиба. Под контролем правой руки левой проводят и располагают крючок в горизонтальную плоскость параллельно паховому сгибу, после чего кривизна крючка должна совпасть с направлением сгиба, а затем крючок следует как бы надеть на бедро. После пробной тракции проводят извлечение плода до прорезывания ягодиц. Крючок осторожно снимают.

Оба метода имеют в настоящее время больше историческое значение, так как являются чрезвычайно травматичными для плода. Прибегают к ним, как правило, при мертвом плоде.

Извлечение плода с помощью щипцов применяется крайне редко. Обычные акушерские щипцы могут быть наложены на тазовый конец, если ягодицы расположены в узкой части полости малого таза. При этом лучше использовать прямые щипцы, без тазовой кривизны: одна ложка располагается на крестце, вторая - на задней поверхности бедра. Ложки щипцов лежат в поперечном размере таза. Далее следуют тракции по ходу родового канала вниз до рождения ягодицы, обращенной кпереди.

Профилактическое низведение ножки проводят с целью усиления родовой деятельности или при краевом предлежании последа целью предотвращения его отслойки (отсутствие кровотечения!).

Условия:

- мертвый или нежизнеспособный плод;
- аномалии его развития, несовместимые с жизнью;
- расположение тазового конца над входом в таз.

Техника операции. Рукой, введенной сначала во влагалище, а затем в матку (вытянутые в длину и прижатые друг к другу пальцы - рука акушера), захватывают ножку, обращенную кпереди, за лодыжку и далее ножки низводят до появления из половой щели коленного сустава. Трудности возникают при чисто-ягодичном предлежании, так как ножки вытянуты вдоль туловища и низвести ножку крайне сложно. В таких случаях следует либо проводить роды естественным путем, либо произвести кесарево сечение (кровотечение в связи с отслойкой низко расположенной плаценты).

Извлечение запрокинутых ручек. При любом извлечении плода за тазовый конец или при нарушении правил ведения родов в тазовом предлежании (потягивание за туловище, рождение туловища при неполном раскрытии шейки матки) возможно очень опасное осложнение для плода - запрокидывание ручек. Ручки при этом отходят от туловища и вступают во вход в таз, располагаясь на уровне головки. Различают три

степени запрокидывания ручек: 1-я степень - ручки располагаются перед личиком плода; 2-я - на уровне ушек; 3-я - за головкой (см. *Тазовое предлежание*). Степень запрокидывания одной ручки может не совпадать со степенью запрокидывания другой.

Техника операции. При запрокидывании ручек сначала приступают к выведению ручки, обращенной кзади. С этой целью захватывают ножки плода за голени: при I-й позиции левой рукой, при II-й - правой и отводят туловище плода к паху матери, противоположному спинке. Сзади создаются пространственные условия для введения руки акушера при первой позиции - правой; при второй - левой. Руку вводят в матку, при этом она должна дойти до локтевого сгиба ручки, и, произведя умывательные движения, выводят ее из родовых путей. После этого ручка, обращенная кпереди, может легко родиться. Если это не происходит, то туловище плода захватывается так, чтобы на грудке разместились четыре пальца руки акушера, а большие - на грудной части позвоночника. Двумя руками акушер поворачивает туловище плода так, чтобы спинка прошла под лоном и ручка, обращенная кпереди, была бы обращена к крестцу. Со стороны крестца по тем же правилам освобождается вторая ручка.

При освобождении запрокинутых ручек туловище плода следует подавать несколько вверх.

Освобождение запрокинутых ручек может сопровождаться их переломом.

Извлечение последующей головки. К этой операции прибегают, если задерживается рождение последующей головки из-за ее преждевременного разгибания, которое может быть и ятрогенным - попытка выведения ее до образования точки фиксации (затылок не подошел под лонное сочленение). При таком осложнении акушер подводит левую руку к подбородку плода, при этом II или III палец вводят в ротик, стремясь произвести сгибание головки. Указательный и средний палец правой руки располагается на ключице. Ассистент при этом со стороны дна матки осторожно надавливает на головку.

Важно при выведении головки осуществлять тракцию по ходу родового канала. Широкую часть плоскости таза головка должна проходить в одном из косых размеров, а плоскость выхода - в прямом.

Осложнения при операции извлечения плода за тазовый конец.

Операция извлечения плода за тазовый конец является весьма травматичной как для матери, так и для ребенка.

Травматизм матери. У матери нередко наблюдаются травмы мягких тканей родовых путей: промежности; влагалища; шейки матки, вплоть до отрыва ее от сводов; иногда сочленений малого таза (лонное, крестцово-подвздошное).

Осложнения у матери связаны с манипуляциями руки, вводимой во влагалище и в полость матки, а также быстрым насильственным извлечением плода. Могут произойти разрывы шейки, переходящие на нижний сегмент матки. Особенно легко травмируется шейка, если извлечение плода за тазовый конец осуществляется при неполном ее раскрытии.

Травматизм плода. Нередко при извлечении плода за тазовый конец наблюдаются травмы головки: разрыв мозжечкового намета, повреждения шейных позвонков, переломы костей черепа. Кроме того, могут быть переломы голени, бедра, ключиц.

Способствуют травмам плода отклонения от правил выполнения каждого момента извлечения плода за тазовый конец.

Неправильный захват ножки плода, особенно инструментальный, может приводить к перелому голени или бедра. Извлечение за паховой сгиб, даже при выполнении всех правил, может сопровождаться переломом бедра или нарушением целостности мягких тканей ножки. Наиболее часто осложнения возникают при необходимости извлекать

запрокинувшиеся ручки, выводить запрокинувшуюся головку. Если при этом пытаться освобождать ручку, надавливая на плечевую кость или предплечье, то вероятность перелома их чрезвычайно велика.

Трудности при извлечении плода возникают при асците у плода. В таких ситуациях следует, пунктируя брюшную стенку плода иглой, выпустить асцитическую жидкость.

Извлечение плода за тазовый конец ввиду чрезвычайно большой опасности травмирования матери, и особенно ребенка, в настоящее время на живом плоде применяется крайне редко.

ГЛАВА 31. ПОСЛЕРОДОВЫЕ ГНОЙНО-СЕПТИЧЕСКИЕ ЗАБОЛЕВАНИЯ

Послеродовые гнойно-септические заболевания встречаются у 4-6 % родильниц. Они могут быть следствием инфицирования во время беременности и попадания инфекционного агента в процессе родов или сразу после них. Этому способствует нарушение целостности тканей мягких родовых путей во время родов, снижение иммунитета во время беременности. Одновременно беспорядочный прием антибиотиков в настоящее время приводит к появлению измененных форм микроорганизмов, которые из непатогенных становятся патогенными и могут стать причиной гнойно-септических заболеваний.

Основными возбудителями гнойно-септических заболеваний у рожениц и родильниц являются анаэробы, энтерококки, кишечная палочка, стрептококки, стафилококки. Очень часто наблюдается смешанная инфекция. В последнее время все большую роль играют анаэробные неспорообразующие бактерии.

Классификация. К послеродовым гнойно-септическим заболеваниям локального характера относятся: эндометрит, нагноение послеоперационной раны промежности и раны после кесарева сечения. Генерализованные формы заболевания проявляются акушерским перитонитом, сепсисом.

ПОСЛЕРОДОВЫЙ ЭНДОМЕТРИТ

Послеродовый эндометрит может развиваться после перенесенного хориоамнионита или инфицирования слизистой оболочки матки после родов, особенно оперативных (кесарево сечение, наложение акушерских щипцов, вакуум-экстракция, ручное отделение плаценты и выделение последа, ручное обследование матки). Инфицирование вызывает воспалительный процесс чаще в децидуальной оболочке, но может распространяться и за базальную мембрану, приводя к лейкоцитарной инфильтрации в миометрии (эндомиометрит).

При эндометрите слизистая оболочка рыхлая, отечная, с обилием легко кровоточащих сосудов. Местами на ней определяются фиброзные отложения. При длительном процессе происходит гнойное расплавление тканей с плотным фибриновым налетом. При развитии эндометрита после кесарева сечения наибольшие изменения могут быть в области рассечения матки, что способствует расхождению раны на матке, чаще на небольшом протяжении, а иногда полностью.

Клиническое течение эндометрита зависит от глубины воспалительного поражения, вида микрофлоры, состояния иммунитета.

Клиническая картина и диагностика. Легкая форма эндометрита чаще проявляется на 5-12 сутки после родов. Заболевание начинается остро повышением температуры тела до 38° С и выше, может быть озноб. Общее состояние существенно не нарушается. При

анализе крови определяется умеренный лейкоцитоз - до $12 \cdot 10^9/\text{л}$, повышение СОЭ до 30-35 мм/час. Основным симптомом считают пониженную сократительную способность матки (субинволюция) и кровяные выделения.

Тяжелый эндометрит начинается на 2-3 сутки после родов: температура повышается до $38,5-39^\circ\text{C}$, появляется озноб, ухудшение общего состояния, появляется головная боль, слабость, снижение аппетита. При осмотре нередко кожные покровы бледны, язык обложен белым налетом, влажный. Частота пульса превышает 100-110 ударов в минуту. Живот мягкий, симптомов раздражения брюшины нет. Матка больше нормы, болезненная при пальпации. Анализ крови свидетельствует о выраженном лейкоцитозе (до $30 \cdot 10^9/\text{л}$), нейтрофильном сдвиге формулы.

Ультразвуковыми критериями эндометрита являются увеличение объема матки и ее передне-заднего размера, гипоэхогенность миометрия, лохиометра, при которой полость расширена на всем протяжении, заполнена анэхогенным содержимым с пристеночными гиперэхогенными структурами, нечеткая размытая граница между полостью матки и миометрием. Объем матки у родильниц с эндометритом к 5-м суткам уменьшается на 11,7 % (в норме - 19,2 %), к 7-м суткам - на 22,9 % (в норме - 33,4 %), к 9-м суткам - на 35,5 % (в норме - 46,2 %), т.е. определяется некоторая субинволюция ее размеров.

При эндометрите после операции кесарева сечения важное значение имеет состояние послеоперационной раны. Ультразвуковые признаки воспалительных изменений раны на матке включают: нечеткие гиперэхогенные образования в области лигатур (скопление газа), линейные гиперэхогенные образования (фибриновые наложения), локальное понижение эхогенности в области швов (инфильтрация тканей), появление дефекта ткани в виде "ниши" (частичное расхождение швов на матке).

Лечение направлено, прежде всего, на удаление патологических тканей из полости матки. С этой целью делают промывание матки: катетер вводят в полость матки и под небольшим давлением, чаще с помощью шприца Жане, в матку нагнетают асептическую жидкость.

Назначают утеротоники и антибиотики широкого спектра действия: цефалоспорины II-IV поколения с аминогликозидами.

С целью дезинтоксикации проводят инфузионную терапию с использованием кристаллоидов.

ИНФЕКЦИЯ ПОСЛЕОПЕРАЦИОННОЙ РАНЫ ПОСЛЕ КЕСАРЕВА СЕЧЕНИЯ И ЗАШИВАНИЯ РАЗРЫВОВ (РАЗРЕЗОВ) ПРОМЕЖНОСТИ

Клиническая картина . При инфицировании раны и ее нагноении обычно повышается температура тела, появляется озноб, снижается аппетит, нередко отмечаются локальные болевые ощущения. В области раны видны гиперемия кожных покровов и отек. При пальпации определяется уплотнение и болезненность. Увеличивается в крови содержание лейкоцитов, повышается СОЭ.

Лечение. При нагноении операционной раны швы снимают и обеспечивают отток раневого отделяемого, гнойные полости дренируют. Показаны антибиотики, общеукрепляющая, гидратационная терапия, протеолитические ферменты.

ПОСЛЕРОДОВЫЙ МАСТИТ

Мастит - воспаление тканей молочной железы на фоне лактации остается одним из распространенных заболеваний послеродового периода.

Развитию мастита в 80-90 % способствует лактостаз - задержка отделения молока. Лактостаз может возникнуть с 3-го дня после родов и далее в последующие 6 недель. Клинически лактостаз сопровождается равномерным нагрубанием молочных желез, болезненностью их, повышением температуры тела до 38° С и выше. Общее состояние пациентки существенно не изменяется. При лактостазе чрезвычайно важным является опорожнение молочных желез, восстановление выделения и отделения молока. С этой целью необходимо отрегулировать режим кормления, после которого молоко сцеживают, лучше с помощью молокоотсоса. Целесообразно ограничить прием жидкости для снижения секреции молока. Хороший эффект наблюдается при наложении полуспиртового компресса на 3-4 часа на молочные железы. При отсутствии эффекта от сцеживания для уменьшения образования молока назначают парлодел или достинекс, антибиотики широкого спектра действия пенициллинового ряда, при применении которых возможно кормление.

Этиология и патогенез. Возбудителем мастита в 92 % случаев является золотистый стафилококк в монокультуре или в ассоциации с другой микрофлорой (кишечной, синегнойной палочкой). Мастит могут вызывать также условно патогенные грамотрицательные бактерии. Входными воротами инфекции чаще всего являются трещины сосков. При этом инфекция распространяется галактогенным, лимфогенным или гематогенным путем.

Появившиеся на 2-3 день после родов трещины сосков затрудняют функцию молочной железы из-за болей во время вскармливания. Выраженная болезненность является причиной прекращения кормления и отказа от сцеживания. В этих условиях может развиваться лактостаз. При нарушении выделения молока создаются условия для размножения и активации микробов, вызывающих воспалительный процесс, который из-за особенностей строения молочных желез (широкая сеть молочных и лимфатических протоков, большое количество жировой клетчатки, полостей) быстро распространяется на соседние участки.

Без адекватной терапии лактационный мастит быстро прогрессирует.

Классификация и клиника мастита. Выделяют мастит: негнойный; серозный, инфильтративный; гнойный: абсцедирующий, инфильтративно-абсцедирующий, флегманозный, гангренозный.

Все формы мастита начинаются остро: повышается температура до 38-40°С, появляется озноб, отмечается плохой аппетит, слабость, головная боль, ухудшается самочувствие. Молочная железа увеличена, гиперемирована, резко болезненна.

В случае серозного мастита при пальпации молочной железы определяется диффузный отек тканей из-за наличия воспалительного экссудата. При инфильтративном - на фоне отека появляется инфильтрат без четких границ и участков размягчения.

При абсцедирующем мастите пальпируется резко болезненный инфильтрат с полостью, над которой определяется симптом флюктуации. Процесс распространяется за пределы квадранта железы.

При образовании флегмоны молочная железа значительно увеличивается, в процесс вовлечены 3-4 квадранта железы. Кожа резко гиперемирована, напряжена, местами с цианотичным оттенком. Иногда кожа над инфильтратом напоминает лимонную корку.

Гангренозная форма мастита сопровождается некрозом кожи и гнойным расплавлением подлежащих тканей. В воспалительный процесс вовлечены все квадранты молочной железы.

Диагностика. Для диагностики мастита имеют значение клинические симптомы интоксикации и изменения молочной железы. В крови определяется повышение СОЭ, лейкоцитоз, нейтрофилез, нередко снижены уровень гемоглобина и количество эритроцитов. Флегмонозная и особенно гангренозная форма мастита сопровождается выраженными изменениями крови: СОЭ достигает 50 мм/час, число лейкоцитов - $20 \cdot 10^9/\text{л}$, появляются палочкоядерные лейкоциты. В моче определяют белок, эритроциты, гиалиновые и зернистые цилиндры.

Существенную помощь в диагностике мастита оказывает УЗИ. При серозном мастите выявляют затуханность рисунка и лактостаз. В начальной инфильтративной стадии мастита определяют участки гомогенной структуры с зоной воспаления вокруг и лактостазом. При УЗИ молочной железы, пораженной гнойным маститом, чаще всего обнаруживают расширенные протоки и альвеолы, окруженные зоной инфильтрации, - "пчелиные соты". УЗИ позволяет легко диагностировать абсцедирующую форму мастита, при которой визуализируется полость с неровными краями и перемычками, окруженная зоной инфильтрации.

Лечение должно быть комплексным. Негнойные формы лактационного мастита лечат консервативно. Лечение гнойных форм начинается с хирургического вмешательства, осуществляемого хирургами.

При негнойных маститах показано: медикаментозное прекращение лактации, назначение antimicrobных, десенсибилизирующих и повышающих иммунитет препаратов. Для прекращения лактации используют парлодел или достинекс, в качестве антибактериального лечения - антибиотики широкого спектра действия. При анаэробных возбудителях применяют линкомицин, клиндамицин, эритромицин, рифампицин. Большинство штаммов анаэробных микроорганизмов чувствительно к метронидазолу, который широко используют при лечении мастита.

Назначают противогистаминные препараты: супрастин, димедрол, дипразин.

С целью дезинтоксикации при гнойных формах мастита проводят инфузионную терапию кристаллоидами.

Физические методы лечения следует применять дифференцированно в зависимости от формы мастита: при серозном мастите - микроволны дециметрового или сантиметрового диапазона, ультразвук, ультрафиолетовые лучи; при инфильтративном мастите - те же физические факторы, но с увеличением тепловой нагрузки.

При купировании клинических проявлений мастита возможно восстановление лактации.

Показанием к полному прекращению лактации у больных тяжелым и резистентным к терапии маститом: переход серозной стадии в инфильтративную в течение 1-3 дней, несмотря на активное комплексное лечение; тенденция к образованию новых гнойных очагов после хирургического вмешательства; вялотекущий, резистентный к терапии гнойный мастит (после оперативного лечения); флегмонозный и гангренозный мастит; мастит при инфекционных заболеваниях других органов и систем. Для подавления лактации применяют парлодел.

ПЕРИТОНИТ В АКУШЕРСТВЕ

В акушерской практике перитонит чаще всего возникает после кесарева сечения (0,3-1,5 %), но может быть и после инфицирования родовых путей вследствие их травмы в процессе родоразрешающих влагалищных операций. Крайне редко при заражении во время беременности гонореей возможно развитие перитонита как до самопроизвольных родов, так и после них. Основной причиной перитонита является несостоятельность швов на матке после кесарева сечения или инфицированная матка.

Перитонит в акушерстве имеет как общие черты с хирургическим перитонитом, так и отличия от него.

Патогенез. Акушерский перитонит при несостоятельности послеоперационной раны на матке развивается в ответ на попадание из матки в брюшную полость инфицированного агента и детрита. Если источником перитонита является выраженный эндометрит, то инфицирование распространяется по трубам. Большое значение в развитии воспалительного процесса в брюшной полости имеет вирулентность микроорганизмов и иммунная защита.

В зависимости от защитных сил организма процесс либо купируется, либо возникает разлитой перитонит. Защитная реакция организма проявляется активацией иммунитета, экспрессией противовоспалительных интралейкинов с одновременным снижением выделения провоспалительных интралейкинов. При этом повышается концентрация провоспалительных цитокинов: фактора некроза опухоли α (ФНО α), ИЛ-1 β , ИЛ-6, ИЛ-8. Провоспалительные медиаторы способствуют привлечению в очаг воспаления нейтрофилов, Т- и В-лимфоцитов, тромбоцитов, факторов свертывания крови. Повышенная концентрация провоспалительных цитокинов в крови способствует нарушению микроциркуляции в очаге воспаления, брюшине: спазм прекапиллярных сфинктеров, паралитическое расширение артериол. В результате нарушения проницаемости микрососудов жидкая часть крови вместе с форменными элементами выходит из сосудистого русла. Одновременно активируются фагоцитоз повреждающих агентов, а также регенерация и репарация поврежденных структур.

Если не возникает отграничение процессов воспаления, то происходит накопление медиаторов воспаления в кровеносном русле с усилением проявления заболевания и нарастанием экзотоксикоза.

Перитонит любого генеза сопровождается парезом кишечника. В настоящее время это объясняют наличием автономной интрамуральной нервной структурой кишечной стенки, "водителем ритма" который предположительно локализуется в области двенадцатиперстной кишки. Предполагают, что под влиянием воспаления висцеральной и в определенной мере париетальной брюшины рефлекторно подавляется перистальтика кишечника. Паретическое расширение и переполнение содержимым кишечных петель приводят к ишемии и гипоксическому повреждению интрамурального нервного аппарата. Сначала при этом утрачивается способность передавать импульсы, а затем и воспринимать их мышечными клетками кишечника. В условиях пареза кишечника микроорганизмами, вегетирующими в кишечнике, выделяются эндо- и экзотоксины, нарушается активная реабсорбция и происходит переполнение кишечника жидким содержимым. Стенка кишечника становится проходимой для микроорганизмов и токсинов.

Парез кишечника приводит к высокому стоянию диафрагмы, а следовательно, и к легочной недостаточности.

Тяжелые потери жидкости, усугубляющиеся высокой лихорадкой, рвотой, обуславливают снижение как объема циркулирующей крови, так и сердечного выброса, способствуя развитию эндотоксического шока. Наблюдаются выраженные изменения

микроциркуляции, повышение активности протеолитических ферментов и внутрисосудистого свертывания крови с коагулопатией потребления.

В связи с высокой лихорадкой происходит усиление метаболизма и эндогенная интоксикация, которая усугубляется в результате поступления в брюшную полость через измененную стенку кишки продуктов аутолиза кишечного содержимого, а также бактериальных токсинов, лизосомальных ферментов, кининов и других продуктов повышенного протеолиза.

Клиническая картина и диагностика. Клиническая картина перитонита после кесарева сечения отличается от перитонита в хирургической практике. Акушерский перитонит имеет раннее начало после кесарева сечения, его клинические проявления стерты.

Симптомы интоксикации появляются на 2-3-и сутки: жажда, сухость во рту, слабость, вздутие живота, тахикардия, повышение температуры тела до 38°C и выше, может быть озноб. При объективном обследовании отмечают некоторую сухость языка и, что особенно важно, *выраженный парез кишечника*, а также тахикардия, несоответствующая температуре. Симптомов раздражения брюшины, свойственных перитониту в хирургической практике, после кесарева сечения либо нет, либо они выражены слабо. Анализ крови свидетельствует о лейкоцитозе и сдвиге формулы влево (увеличение числа палочкоядерных лейкоцитов).

При УЗИ визуализируются раздутые петли кишечника, заполненные гипозоногенным содержимым, определяется гиперэхогенность кишечной стенки, снижение или отсутствие перистальтики. Нередко определяется свободная жидкость в брюшной полости между петлями кишечника, а также в латеральных каналах и в позадидаточном пространстве. О неполноценности швов на матке после кесарева сечения свидетельствует неравномерная толщина стенки матки в проекции шва по данным УЗИ, жидкостные структуры, симптомы "ниши" в этой области.

При рентгенологическом исследовании органов брюшной полости также выявляются признаки пареза кишечника: раздутые петли и утолщение его стенок. При динамической паретической непроходимости определяются уровни жидкости в кишечнике.

В последующем симптомы перитонита нарастают: появляются рвота, частый жидкий стул; сохраняется высокая температура тела; язык становится не только сухим, но и обложенным белым налетом; отмечается положительный симптом раздражения брюшины (Щеткина-Блюмберга). В крови наблюдается выраженный лейкоцитоз со сдвигом лейкоцитарной формулы влево. СОЭ повышена, но это не имеет существенного значения, так как ее повышение сопровождается беременностью и ранний послеродовой период.

Лечение. При подозрении на перитонит следует оценить состояние послеродовой матки. Если имеются симптомы эндометрита, то его интенсивно лечат.

Лечение предполагаемого перитонита после кесарева сечения начинают с инфузии жидкости, борьбы с инфекцией, парезом кишечника, метаболическими нарушениями, проводят иммунокоррекцию.

Внутривенно вводят как кристаллоиды под контролем ЦВД (до 1500-2000 мл), так и коллоиды (400-500 мл).

При первом же подозрении на перитонит следует использовать антибиотики широкого спектра действия.

Для устранения пареза кишечника производится декомпрессия желудочно-кишечного тракта (дренирование желудка зондом), а затем назначают средства,

усиливающие моторную деятельность кишечника: 1 мл 0,1% раствора прозерина на 60 мл гипертонического раствора хлорида натрия внутривенно. С той же целью ставят клизму с гипертоническим раствором.

При перитоните рекомендуется также применение ингибиторов протеаз, которые тормозят эстеразную активность эндогенных и экзогенных протеиназ (тросиол, контрикал, гордокс, пантрипин). Эти препараты тормозят кининогенез, фибринолиз, а также блокируют микробные протеиназы.

Иммунотерапия включает в себя применение пентаглобина.

При неэффективности терапии и нарастании симптомов перитонита проводят чревосечение. Объем оперативного вмешательства зависит от состояния шва на ране матки, выраженности эндометрита и перитонита. При гнойном разлитом перитоните на фоне выраженного эндометрита и несостоятельности швов производят экстирпацию матки без придатков с тщательной санацией и дренированием брюшной полости.

Если при чревосечении обнаруживаются полноценная матка, без дефекта в области разреза (хорошо лежат швы) и серозно-фиброзный выпот, то можно ограничиться санацией и дренированием брюшной полости и продолжать интенсивную терапию.

При выраженном парезе кишечника можно применить его дренирование введением зонда *per os* в двенадцатиперстную кишку.

В настоящее время при несостоятельности раны на матке после кесарева сечения и симптомах перитонита эффективно осуществляют органосохраняющие операции: иссекаются измененные края раны на матке и накладываются отдельные швы синтетическими нитями. Проводятся дренирование брюшной полости и интенсивная терапия перитонита.

Подобные операции производятся высококвалифицированными специалистами и в учреждениях, оснащенных современным оборудованием.

Профилактика перитонита складывается из нескольких моментов. Во-первых, необходима взвешенная оценка показаний и противопоказаний к кесареву сечению. Во-вторых, операцию следует выполнять на высоком профессиональном и техническом уровне.

При кесаревом сечении большое значение имеют способ ушивания раны и шовный материал. Предпочтительнее использовать синтетические нити.

СЕПСИС. СЕПТИЧЕСКИЙ ШОК

Сепсис представляет собой генерализованную (системную) реакцию организма на инфекцию любой этиологии (бактериальную, вирусную, грибковую).

Присутствие бактерий в кровотоке (бактериемия) далеко не всегда сопровождается сепсисом и поэтому не может быть его обязательным критерием. Однако обнаружение патогенных микроорганизмов в крови в сочетании с другими признаками сепсиса подтверждает диагноз и помогает выбору антибактериальной терапии.

Сепсис в акушерстве возникает вследствие следующих заболеваний:

- эндометрит после инфицированного аборта;
- хориоамнионит;
- эндометрит после родов;
- флегманозный и гангренозный мастит;

- нагноение, особенно флегмона, раны брюшной стенки после кесарева сечения или раны промежности.

Возможно распространение инфекции гематогенным и лимфогенным путем. Выраженность клинических проявлений зависит от вирулентности возбудителя и иммунной защиты макроорганизма. В результате прогрессирования и распространения локального инфекционного процесса развиваются системная воспалительная реакция и органная недостаточность.

В настоящее время в России принята классификация сепсиса, предложенная обществом специалистов критической медицины. Выделяют сепсис; тяжелый сепсис; септический шок.

Этиология и патогенез. Наиболее частым возбудителем инфекции в акушерстве является микрофлора: *Streptococcus spp*, *Staphylococcus* и *Enterococcus spp* и др. Возможно развитие сепсиса при участии грамположительная грамотрицательной флоры: *Pseudomonas aeruginosa*, *Acinetobacter spp*, *Klebsiella pneumonia*, *E. coli* и др.

Развитие сепсиса и органно-системных повреждений связано с запуском и неконтролируемым распространением каскадных гуморальных реакций, ключевым из которых является выброс цитокинов как в очаге воспаления, так и вдалеке от него. Развивающаяся реакция контролируется как провоспалительными (ИЛ-1, ИЛ-6, ИЛ-8, ФНО), так и противовоспалительными медиаторами (ИЛ-4, ИЛ-10, ИЛ-13 и др.). Экзо- и эндотоксины микроорганизмов активируют лимфоциты, клетки эндотелия. Ключевым провоспалительным медиатором, играющим роль в патогенезе сепсиса, является ФНО. ФНО повышает прокоагулянтные свойства эндотелия, активирует адгезию нейтрофилов, индуцирует синтез других провоспалительных цитокинов, стимулирует катаболизм (синтез "острофазных" белков), лихорадку.

Суммарные эффекты медиаторов формируют синдром системной воспалительной реакции. Выделяют три этапа этой реакции.

1-й этап - локальный; очаговый выброс цитокинов, регулирующих иммунную и воспалительную реактивность в очаге воспаления. В результате активации этих систем и соответственно синтеза Т-клеток, лейкоцитов, макрофагов, эндотелиоцитов, тромбоцитов, стромальных клеток стимулируются процессы регенерации раны, локализации инфекции.

2-й этап - системный, когда происходит выброс небольшого количества цитокинов в системный кровоток. Течение инфекционного процесса определяется балансом между провоспалительными и противовоспалительными медиаторами. В нормальных условиях создаются предпосылки для поддержания гомеостаза, уничтожения микроорганизмов. При этом развиваются адаптационные изменения: усиление лейкоцитоза в костном мозге, гиперпродукция белков острой фазы в печени, генерализация иммунного ответа, лихорадка.

3-й этап - этап генерализации воспалительной реакции. При недостаточности противовоспалительных механизмов значительное количество провоспалительных цитокинов проникает в системную циркуляцию, оказывая деструктивное воздействие на эндотелий с выделением значительного количества мощного вазодилататора - окиси азота. Это приводит к нарушению проницаемости и функции эпителия сосудов, запуску синдрома ДВС, вазодилатации, нарушению микроциркуляции.

Продолжающееся повреждающее действие бактериальных токсинов приводит к углублению циркуляторных расстройств. Избирательный спазм венул в комбинации с прогрессированием ДВС-синдрома способствует секвестрации крови в системе микроциркуляции. Повышение проницаемости стенок сосудов ведет к пропотеванию жидкой части крови, а затем и форменных элементов в интерстициальное пространство.

Эти патофизиологические изменения способствуют уменьшению ОЦК - развивается гиповолемия. Приток крови к сердцу значительно уменьшается. Минутный объем сердца, несмотря на резкую тахикардию, не может компенсировать нарастающего нарушения периферической гемодинамики, и происходит стойкое снижение АД. Прогрессирующее нарушение тканевой перфузии приводит к дальнейшему углублению тканевого ацидоза на фоне резкой гипоксии, что в сочетании с токсическим действием возбудителя быстро приводит к нарушению функций органов, а затем к их некрозу. Жизненно важные органы подвергаются существенным морфологическим и функциональным изменениям: "шоковое легкое", "шоковая почка", "шоковая матка" и др.

Клиническая картина и диагностика определяются стадией септического процесса.

При сепсисе имеется очаг инфекции (эндометрит, перитонит, мастит и т.д.) и два или более признаков синдрома системной воспалительной реакции:

- температура тела 38°C или выше либо 36°C или ниже, озноб;
- ЧСС 90 в минуту или более;
- ЧД более 20 минуту или гипервентиляция (PaCO₂ 32 мм рт. ст. или менее);
- лейкоциты крови более 12x10⁹/мл или менее 4x10⁹/мл, наличие незрелых форм более 10%.

Тяжелый сепсис проявляется полиорганной недостаточностью: сердечно-легочной, почечной, печеночной острым поражением ЦНС. Клинически проявляется гипотонией, олигурией. Для оценки тяжести полиорганной недостаточности используют международную шкалу SOFA (см. табл. 31.1) (Sepsis organ failure assessment), в которой каждый признак оценивается в баллах. Чем больше баллов, тем тяжелее состояние пациентки.

Таблица 31.1. Шкала SOFA

Показатели функции органов и систем	0	1	2	3	4
Дыхание (PaO ₂ /FiO ₂)	>40 0	#400	#300	#200 #100 с респираторной поддержкой	
Коагуляция(тромбоциты x 10 ³)	>15 0	#150	#100	#50	#20
Печень(билирубин ммоль/л)	<20	20-32	33-101	102-204	>204
Артериальная Гипотензия	нет	АДср<70 мм рт. ст.	Допамин #5 или добутамин (любые дозы), введение препарата не менее 1 ч	Допамин >5 или адр-н #0,1 или норадр-н #0,1	Допамин >5 или адр-н >0,1 или норадр-н >0,1
ЦНС, шкала Глазго	15	13-14	10-12	6-9	<6
Почки (креатинин, ммоль/л) или объем мочеотделения	<110	110-170	171-299	300-440 500 мл/день	>440 <200 мл/день

Септический шок - полиорганная недостаточность и артериальная гипотензия, не устраняющиеся с помощью инфузионной терапии и требующие назначения катехоламинов.

Диагностика. Для уточнения диагноза и выбора целенаправленной терапии при сепсисе необходимо определить очаг инфекции. Кроме этого, проводят:

- мониторинг АД, определение среднего АД, ЧСС, ЧД;
- измерение температуры тела минимум через каждые 3 ч, особенно после озноба;
- общий анализ крови (лейкоцитарная формула, гемоглобин, гематокрит);
- исследование показателей свертывания крови - количество тромбоцитов, фибриногена, растворимых комплексов мономеров фибрина, продуктов деградации фибрина и фибриногена, антитромбина III, агрегации тромбоцитов;
- бактериологическое исследование крови, особенно во время ознобов, определение чувствительности микрофлоры к антибиотикам;
- ежечасный контроль диуреза, бактериологическое исследование мочи, определение чувствительности микрофлоры к антибиотикам;
- определение концентрации электролитов в сыворотке (Na^+ , Ca^+), креатинина, газов артериальной крови, pH;
- рентгеновское исследование грудной клетки;
- определение в крови прокальцитонина, С-реактивного белка.

Интенсивную терапию септических состояний проводят совместно с реаниматологами в отделениях интенсивной терапии. Она включает в себя:

- ликвидацию первичного очага инфекции;
- использование антибактериальных препаратов;
- инфузионную терапию с целью нормализации метаболизма и функций внутренних органов;
- гемодинамическую и респираторную поддержку;
- иммунозаместительную терапию;
- коррекцию гемостаза и профилактику тромбоза глубоких вен;
- энтеральное питание;
- экстракорпоральные методы лечения.

Ликвидация очага инфекции при эндометрите заключается в удалении гнойного детрита из полости матки, который образуется либо в результате криминального аборта, либо после кесарева сечения, реже после родов. С этой целью под контролем УЗИ тупой кюреткой сначала осторожно удаляют ткани, а затем промывают полость матки 1% раствором хлоргексидина или 0,01% раствором мирамистина. При неэффективности терапии матку с трубами удаляют.

Если источником сепсиса является гнойный мастит, нагноение послеоперационной раны, то показаны широкое вскрытие, опорожнение и дренирование гнойника.

Адекватная *антибактериальная терапия* является одним из важных условий лечения сепсиса. Антибиотики назначают с учетом чувствительности возбудителя. Современные методы исследования гемокультуры позволяют зафиксировать рост микроорганизмов до 24 ч, а через 24-48 ч идентифицировать возбудитель. До получения результатов микробиологического исследования показана эмпирическая терапия с использованием антибиотиков первого ряда. К ним относятся цефалоспорины III поколения (цефтриаксон, цефотаксим, цефоперазон); фторхинолоны (левофлоксацин, моксифлоксацин, ципрофлоксацин, офлоксацин); карбапенемы (имипен, меропен).

После выделения возбудителя используют этиотропные антибиотики с учетом чувствительности к ним.

Целесообразно комбинировать антибиотики с производными нитронидазола (метронидазола), являющиеся высокоактивными против анаэробной инфекции.

Антибактериальные препараты при сепсисе вводят только парентерально (внутривенно) в течение 5-10 сут до достижения стойкого результата, нормализации лейкоцитарной формулы (отсутствие сдвига влево).

С целью предотвращения грибковой инфекции при антибиотикотерапии назначают леворин, дифлюкан, низорал, орунгал.

Важным компонентом в лечении сепсиса является *инфузионная терапия*. Ее цель заключается в детоксикации, улучшении реологических и коагуляционных свойств крови и перфузии тканей, устранении электролитных нарушений, диспротеинемии, восстановлении кислотно-щелочного равновесия. Инфузионная терапия, снижая вязкость крови, улучшает доставку антибиотиков в очаг воспаления и повышает эффективность антибактериальной терапии. Для инфузионной терапии используют как коллоиды, так и кристаллоиды.

Состав инфузионной среды определяется выраженностью гиповолемии, фазой синдрома ДВС, периферическими отеками и уровнем альбумина крови, тяжестью острого легочного повреждения.

Плазмозаменители (декстраны, желатиноль, гидроксипроксиэтилкрахмалы) показаны при выраженном дефиците ОЦК. Гидроксипроксиэтилкрахмалы с молекулярной массой 200/0,5 и 130/0,4 имеют потенциальное преимущество перед декстранами из-за меньшего риска утечки через мембрану и отсутствия клинически значимого воздействия на гемостаз.

Свежезамороженная плазма показана при коагулопатии и снижении коагуляционного потенциала крови.

В процессе лечения сепсиса стремятся к *восстановлению функции легких* (дыхательная поддержка). При септическом шоке нередко возникают показания к ИВЛ. Более легкое течение сепсиса является показанием к кислородотерапии с помощью лицевой маски, носовых катетеров.

При тяжелом сепсисе и септическом шоке необходимо быстрое восстановление адекватной гемодинамики: ЦВД 8-12 мм рт. ст., АД_{ср.} более 65 мм рт. ст., диурез 0,5 мм/(кг ч), гематокрит более 30%, сатурация крови не менее 70%.

- С целью быстрого восстановления гемодинамики на фоне респираторной поддержки и катетеризации центральной вены проводится инфузионная терапия. При снижении сердечного индекса до 3,5-4 л/(мин м²) и Sv O₂ (сатурация) более 70% используют катехоламины: допамин (10 мкг/(кгхмин) или норадреналин в дозе до 10 мкг/(кгхмин).

- При сердечном индексе менее 3,5 л/(мин м²) и Sv O₂ менее 70% применяют добутамин в дозе 20/мкг/(кгхмин), при САД менее 70 мм рт. ст. в комбинации с норадреналином или допамином.

Для нормализации гемодинамики назначают кортикостероиды: преднизолон, дексаметазон, бетаметазон. Гидрокортизон в дозах 240-300 мг/сут в течение 5-7 дней используют при сопутствующей надпочечниковой недостаточности или при рефрактерном шоке для увеличения эффективности катехоламинов.

Для коррекции нарушенного *иммунитета* при сепсисе доказана эффективность пентаглобина (IgG, IgM, IgA). Он снижает летальность в дозах 5 мл/кг при введении со скоростью 28 мл/ч в течение трех дней.

Эффективность других иммунокорректирующих препаратов при сепсисе не доказана.

Для коррекции *гемостаза* используют:

- заместительную терапию свежезамороженной плазмой при потреблении факторов свертывания;
- низкомолекулярный гепарин при гиперкоагуляции в плазменном и клеточном звеньях гемостаза для профилактики тромбоза глубоких вен;
- активированный протеин С, обладающий антикоагулянтным, профибринолитическим и противовоспалительным свойством. Его используют при тяжелом сепсисе и полиорганной недостаточности с гипоперфузией тканей.

Важным звеном лечения сепсиса на фоне гиперметаболизма и деструкции собственных клеток является *энтеральное питание*. В зависимости от биохимических показателей для этого применяют жировые эмульсии, глюкозу, белки, витамины, микроэлементы, электролиты.

Состав питательных сред и путь их введения при сепсисе зависят от состояния желудочно-кишечного тракта. Если его функции сохранены и нарушено только глотание, то смеси вводят через зонд.

Уровень глюкозы поддерживают на уровне 4,5-6,1 ммоль/л. При внутривенном введении глюкозы, по показаниям используется инсулин.

Существенное значение в комплексной терапии сепсиса принадлежит *экстракорпоральным* методам для нейтрализации медиаторов сепсиса. Для этого применяют:

- плазмообмен с выведением до 5 объемов плазмы за 30-36 ч. Используют свежезамороженную плазму, коллоиды и кристаллоиды;
- плазмаферез с использованием мембран, характеризующихся широкими пределами адсорбции токсичных субстанций;
- объединенное выведение плазмы и адсорбция (эта процедура состоит из обмена плазмы, которая возвращается в кровоток после прохождения ее через картридж, состоящий из твердой смолы с повышенными адсорбирующими способностями).

ГЛАВА 32. ПАТОЛОГИЯ ПЛОДА И НОВОРОЖДЕННОГО

ГИПОКСИЯ ПЛОДА И АСФИКСИЯ НОВОРОЖДЕННОГО

Термин "гипоксия плода" предложен ВОЗ для обозначения кислородной недостаточности. В некоторых странах используют также термины "дистресс плода" и "асфиксия плода".

Под асфиксией в общеклинической практике подразумевают удушье, т.е. недостаток кислорода и накопление углекислого газа в организме (гиперкапния), нередко приводящие к остановке сердца. Термин "асфиксия" применительно к состоянию плода и новорожденного является условным, так как кислородная недостаточность в этих случаях не всегда сопровождается выраженными нарушениями сердечной деятельности и гиперкапнией.

В нашей стране при кислородной недостаточности во внутриутробном периоде используют термин "гипоксия плода". Для характеристики состояния новорожденных, родившихся с явлениями кислородной недостаточности, применяют термин "асфиксия".

В различные периоды беременности и родов кислородная недостаточность обуславливает неодинаковые последствия для эмбриона, плода и новорожденного. В период органогенеза выраженная гипоксия может сопровождаться нарушением развития эмбриона вплоть до его гибели. Кислородное голодание в период фетогенеза может приводить к задержке роста плода, поражению его ЦНС. Кислородная недостаточность в зависимости от ее степени приводит к асфиксии, нарушению адаптации новорожденного в постнатальном периоде, мертворождению и смерти новорожденных в раннем неонатальном периоде.

Гипоксия плода - недостаточное снабжение кислородом тканей и органов плода или неадекватная утилизация кислорода. Гипоксию плода различают по длительности, интенсивности и механизму развития.

В зависимости от длительности выделяют хроническую и острую гипоксию плода.

Хроническая гипоксия плода развивается при длительном недостаточном снабжении плода кислородом вследствие экстрагенитальных заболеваний матери, осложненного течения беременности (гестоз, длительная угроза прерывания, перенашивание, матери и плода, инфицирование плода) иммунная несовместимость крови. Гипоксия плода также может стать следствием курения, употребления алкоголя, наркомании.

Острая гипоксия плода, как правило, возникает в родах (аномалии родовой деятельности, обвитие пуповины, выпадение или прижатие петель пуповины, абсолютная короткость пуповины, истинный узел пуповины), реже наблюдается во время беременности при состояниях, угрожающих жизни матери (преждевременная отслойка нормально расположенной и предлежащей плаценты, разрыв матки). Нередко наблюдается сочетание острой и хронической гипоксии, что является крайне неблагоприятным прогностическим фактором для плода.

По интенсивности различают *функциональную* гипоксию (легкая форма), проявляющуюся гемодинамическими нарушениями; *метаболическую* гипоксию - более глубокую, но с обратимыми изменениями метаболизма; *деструктивную* (тяжелая форма), сопровождающуюся необратимыми изменениями на клеточном уровне.

В зависимости от механизма развития гипоксия может быть *гипоксической, циркуляторной, гемической, тканевой*.

Гипоксическая гипоксия плода является следствием нарушения доставки кислорода в маточно-плацентарный кровоток; при затрудненном прохождении кислорода через морфологически и функционально измененную плаценту, что наблюдается гораздо чаще; при пониженном рО₂ в крови матери.

Циркуляторная гипоксия плода - снижение доставки кислорода к тканям при нормальном насыщении, напряжении и содержании кислорода в артериальной крови.

Гемический тип гипоксии может наблюдаться при анемии у плода (например, при гемолитической болезни плода).

Тканевая гипоксия заключается в неспособности клеток плода усваивать кислород вследствие дисфункции ферментных систем, катализирующих окислительные процессы в тканях, несмотря на нормальное содержание и насыщение крови кислородом. Развитие первичной тканевой гипоксии у плода иногда возможно при отравлении матери сильными ядами. Чаще тканевая гипоксия бывает вторичной при тяжелой и длительной кислородной недостаточности плода любого генеза.

В чистом виде тот или иной тип гипоксии у плода встречается редко, чаще в клинической практике наблюдается их сочетание.

Патогенез. Устойчивость плода к гипоксии определяется большим минутным объемом сердца, достигающим 198 мл/кг (у новорожденного 85 мл/кг, у взрослого человека 70 мл/кг); увеличением ЧСС до 150-160 в минуту; значительной кислородной емкостью крови плода (в среднем 23%); фетальным гемоглобином. Фетальный гемоглобин быстро присоединяет кислород и легко отдает его тканям (повышенное сродство к кислороду), что при большой скорости кровотока обеспечивает получение тканями плода достаточного количества кислорода в единицу времени. Фетальный гемоглобин составляет 70% всего гемоглобина в эритроцитах плода.

Защитным фактором от кислородной недостаточности являются особенности строения сердечно-сосудистой системы плода - три артериовенозных шунта: венозный, или аранциев, проток; межпредсердное овальное отверстие; артериальный, или боталлов, проток. В результате артериовенозных коммуникаций почти все органы плода получают смешанную кровь. Смешение потоков крови в желудочках сердца плода приводит к более медленному снижению pO_2 , чем у взрослого, в случае развития гипоксии. Плод в большей мере, чем новорожденный, использует анаэробный гликолиз, который обеспечивается значительными запасами гликогена, энергетических и пластических продуктов обмена в жизненно важных органах. Развивающийся при этом метаболический ацидоз повышает устойчивость плода к кислородному голоданию.

Под влиянием дефицита кислорода на начальных стадиях гипоксии усиливаются функции мозгового и коркового слоев надпочечников плода, выработка катехоламинов и других вазоактивных веществ, которые вызывают тахикардию и повышение тонуса периферических сосудов. Вследствие этого происходят централизация и перераспределение кровотока: увеличивается минутный объем сердца, усиливается кровообращение в головном мозге, надпочечниках, плаценте и снижается кровоток в легких, почках, кишечнике, селезенке, коже, что приводит к ишемии этих органов. При ишемии кишечника у плода возможны раскрытие анального сфинктера и выход мекония в околоплодные воды.

В дальнейшем длительная тяжелая гипоксия приводит к резкому угнетению большинства функциональных систем плода и в первую очередь надпочечников, что сопровождается снижением уровня кортизола и катехоламинов в крови. Происходит угнетение жизненно важных центров плода, уменьшение ЧСС, снижение АД.

Одновременно с изменениями макрогемодинамики происходят выраженные нарушения в системе микроциркуляции. Снижение тонуса артериол и прекапилляров вызывает расширение сосудов и увеличение объема сосудистого русла, что в сочетании с уменьшением минутного объема сердца приводит к замедлению кровотока вплоть до стаза. В условиях ацидоза и снижения скорости кровотока повышаются вязкость крови, агрегационная активность клеток крови и коагуляционный потенциал с развитием ДВС-синдрома, уменьшением газообмена в тканях плода. В последние годы в патогенезе перечисленных нарушений большая роль отводится универсальному регулятору сосудистого тонуса - оксиду азота, который вырабатывается клетками эндотелия (в том числе в амнионе, пуповине). Оксид азота, являясь вазодилататором, снижает агрегацию тромбоцитов и предотвращает их адгезию к сосудистой стенке.

Нарушение трофики сосудистой стенки приводит к повышению ее проницаемости и выходу жидкой части крови и форменных элементов из сосудистого русла. Результатом этих изменений становятся гиповолемия, гемоконцентрация, отек тканей, диapedезные, а иногда и массивные кровоизлияния в жизненно важные органы плода.

Под влиянием кислородной недостаточности происходят значительные изменения параметров метаболизма, результатом чего является усиление накопления в организме плода недоокисленных продуктов обмена, т.е. патологический метаболический или респираторно-метаболический ацидоз.

При длительной и тяжелой гипоксии плода параллельно происходит активация перекисного окисления липидов с высвобождением токсичных радикалов, которые наряду с недоокисленными продуктами обмена угнетают ферментативные реакции, снижают активность дыхательных ферментов, нарушают структурно-функциональные свойства клеточных мембран, повышая их проницаемость. Наиболее значительны изменения баланса ионов калия, которые выходят из клеточного пространства, обуславливая гиперкалиемию. Гиперкалиемию совместно с гипоксией и ацидозом играет важную роль в перевозбуждении парасимпатической нервной системы и развитии брадикардии у плода.

Вследствие выраженных изменений макро- и микрогемодинамики, метаболизма в тканях жизненно важных органов плода могут развиваться ишемия и некрозы, особенно в ЦНС и надпочечниках.

Клиническая картина. К клиническим проявлениям гипоксии внутриутробного плода относятся изменения его двигательной активности, ощущаемые беременной.

В начальной стадии внутриутробной гипоксии женщина отмечает учащение и усиление двигательной активности плода. При прогрессирующей или длительной гипоксии движения плода ослабевают вплоть до их прекращения. Уменьшение числа движений плода до 3 и менее в течение 1 ч указывает на внутриутробное страдание плода и служит показанием к срочному дополнительному обследованию.

Косвенным признаком хронической гипоксии плода может служить уменьшение высоты стояния дна матки, указывающее на задержку роста плода, и маловодие.

Диагностика гипоксии плода основывается на оценке его функционального состояния с использованием дополнительных методов (кардиотокография, эхография, доплерометрия кровотока в системе мать-плацента-плод, определение биофизического профиля плода, кислотно-основное состояние пуповинной крови плода, полученной путем кордоцентеза).

При *кардиотокографии* к начальным признакам гипоксии плода относятся тахикардия (до 180 в минуту) или умеренная брадикардия (до 100 в минуту), снижение variability сердечного ритма, кратковременная (до 50% записи) монотонность ритма, ослабление реакции на функциональные пробы. Кардиотокограмма при этом оценивается в 5-7 баллами (рис. 32.1).

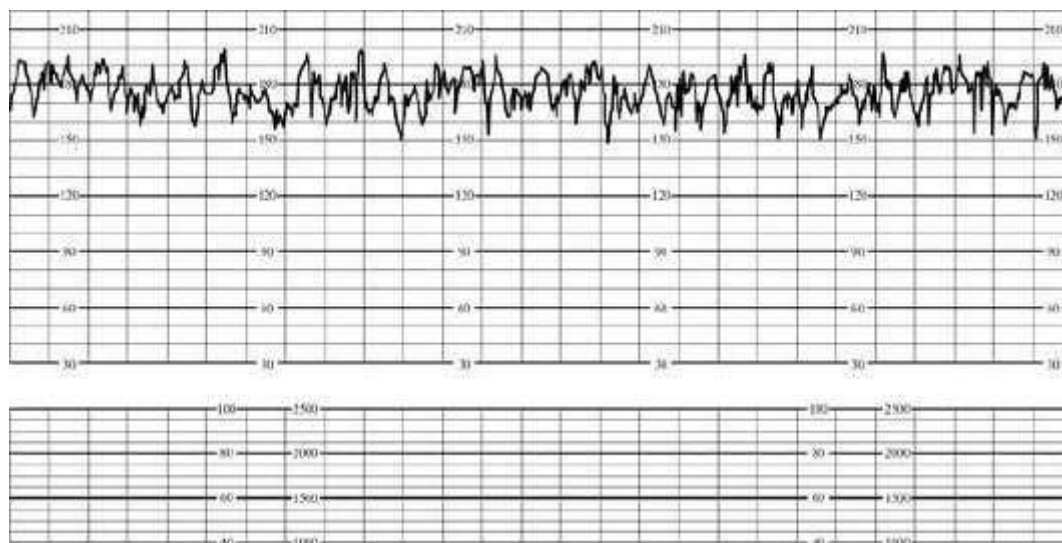


Рис. 32.1. Кардиотокограмма плода. Начальные признаки гипоксии (тахикардия)

При выраженном страдании плода наблюдаются значительная брадикардия (ниже 100 в минуту) или тахикардия (более 180 в минуту), монотонность ритма (более 50% записи), парадоксальная реакция на функциональные пробы (поздние децелерации в ответ

на шевеление плода при нестрессовом тесте) или ее отсутствие. О выраженной гипоксии плода свидетельствует оценка кардиотокограммы 4 балла и менее (рис. 32.2).

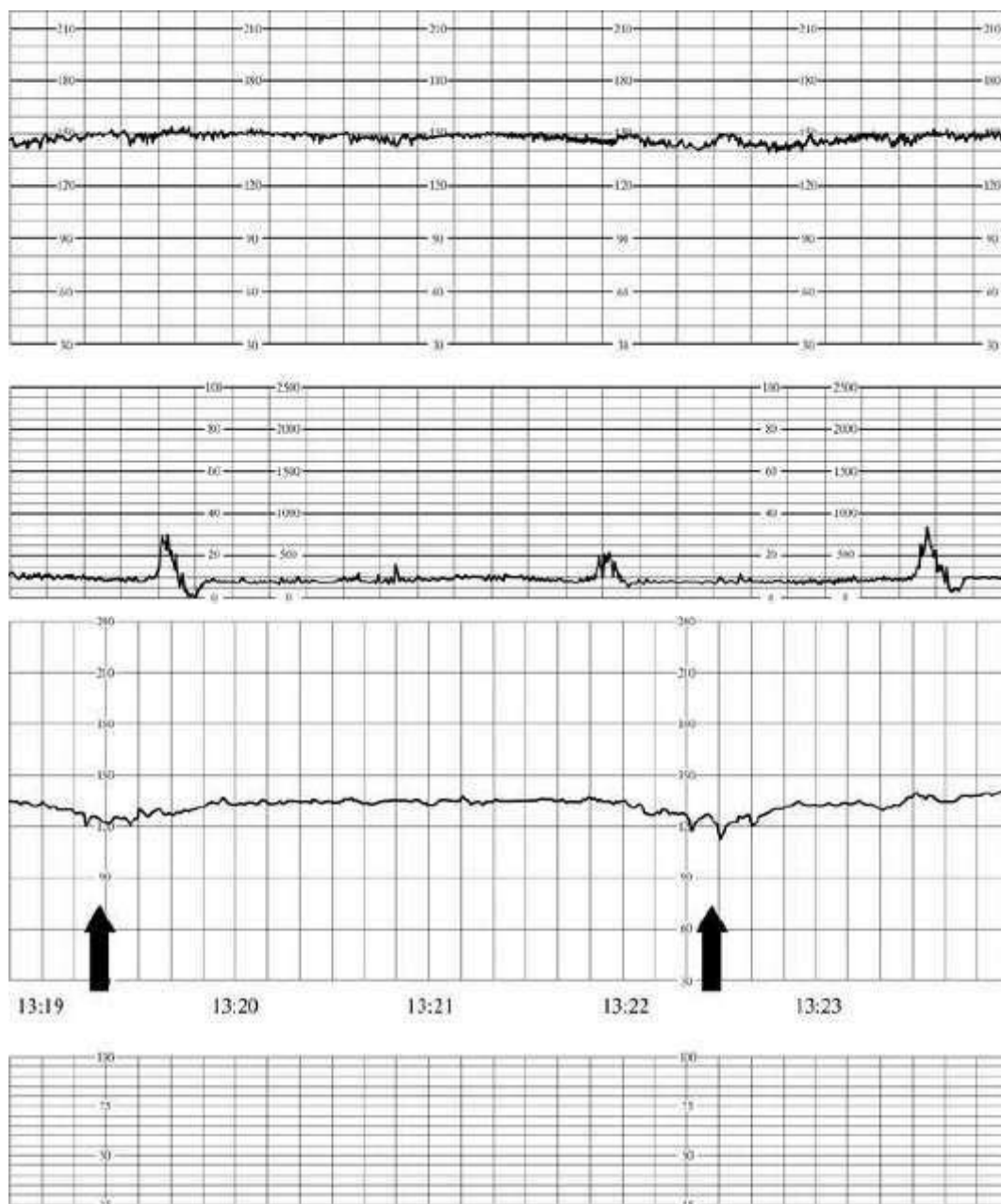


Рис. 32.2. Кардиотокограмма плода. Выраженные признаки гипоксии. А - стойкая монотонность ритма; Б - ареактивный нестрессовый тест

При патологическом нестрессовом тесте целесообразно исследование *биофизического профиля*. Наблюдается снижение дыхательной активности плода вплоть до прекращения его дыхательных движений, при прогрессирующей гипоксии движения и тонус плода отсутствуют.

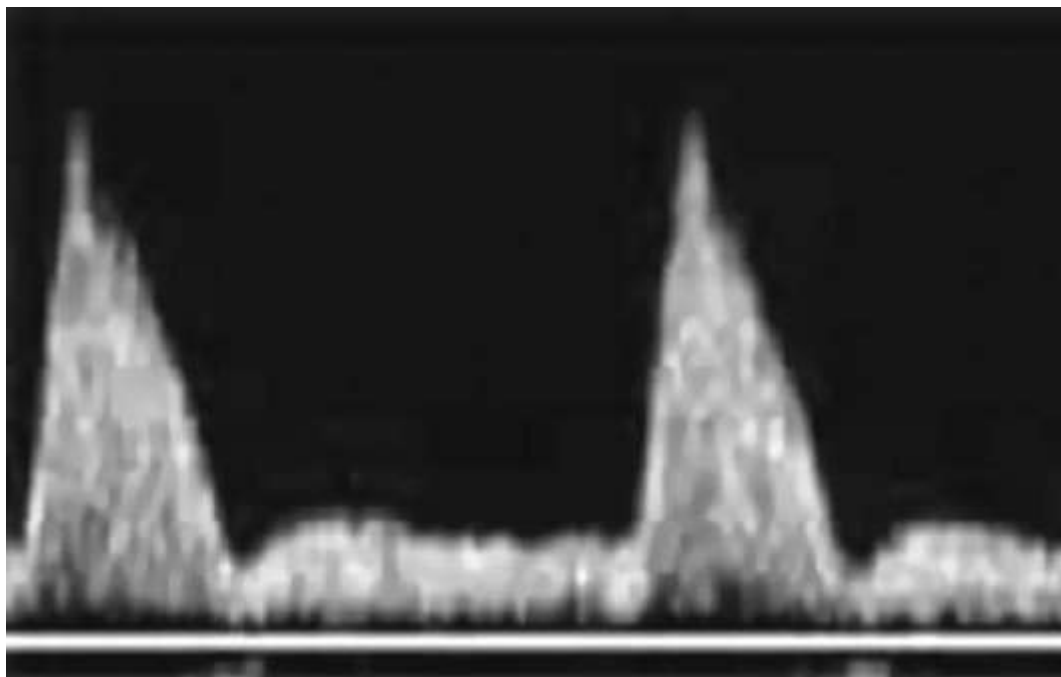
Суммарная оценка биофизического профиля 6-7 баллов указывает на сомнительное состояние плода, в связи с чем требуется повторное обследование. Оценка 5 баллов и менее свидетельствует о выраженной гипоксии внутриутробного плода.

В диагностике гипоксии плода важное значение придают *доплерометрической оценке кровотока* в системе мать-плацента-плод. Допплерометрия позволяет раньше, чем кардиотокография, диагностировать хроническую внутриутробную гипоксию, что является основанием для тщательного наблюдения за состоянием плода и своевременного проведения лечебных мероприятий.

Снижение диастолической скорости кровотока в артерии пуповины (систолю-диастолическое отношение более 3,0) свидетельствует об увеличении сосудистого сопротивления плаценты, что четко коррелирует с гипоксемией, гиперкапнией и ацидезией плода.

Гемодинамические нарушения плодового кровотока (в аорте, в средней мозговой артерии, в почечных артериях плода) свидетельствуют о нарушении центральной гемодинамики в ответ на уменьшение плацентарной перфузии. Увеличение диастолической скорости кровотока в головном мозге плода (систолю-диастолическое отношение в средней мозговой артерии плода менее 2,8) при гипоксии указывает на сохранение церебрального кровотока плода за счет путем вазодилатации. Компенсаторный механизм поддержания нормального кровоснабжения головного мозга при сниженной плацентарной перфузии носит название "охранный круг кровообращения".

Крайне неблагоприятным прогностическим признаком для плода является так называемое критическое состояние кровотока, когда выявляют нулевой или отрицательный кровоток в артерии пуповины, регургитацию крови через трикуспидальный клапан, отсутствие диастолического кровотока в аорте плода, повышение диастолической скорости кровотока в средней мозговой артерии. По мере прогрессирования гипоксии возникают нарушения венозного кровотока у плода (венозный проток, печеночные вены) - снижение скорости кровотока в фазу поздней диастолы вплоть до нулевых или отрицательных значений (рис. 32.3).



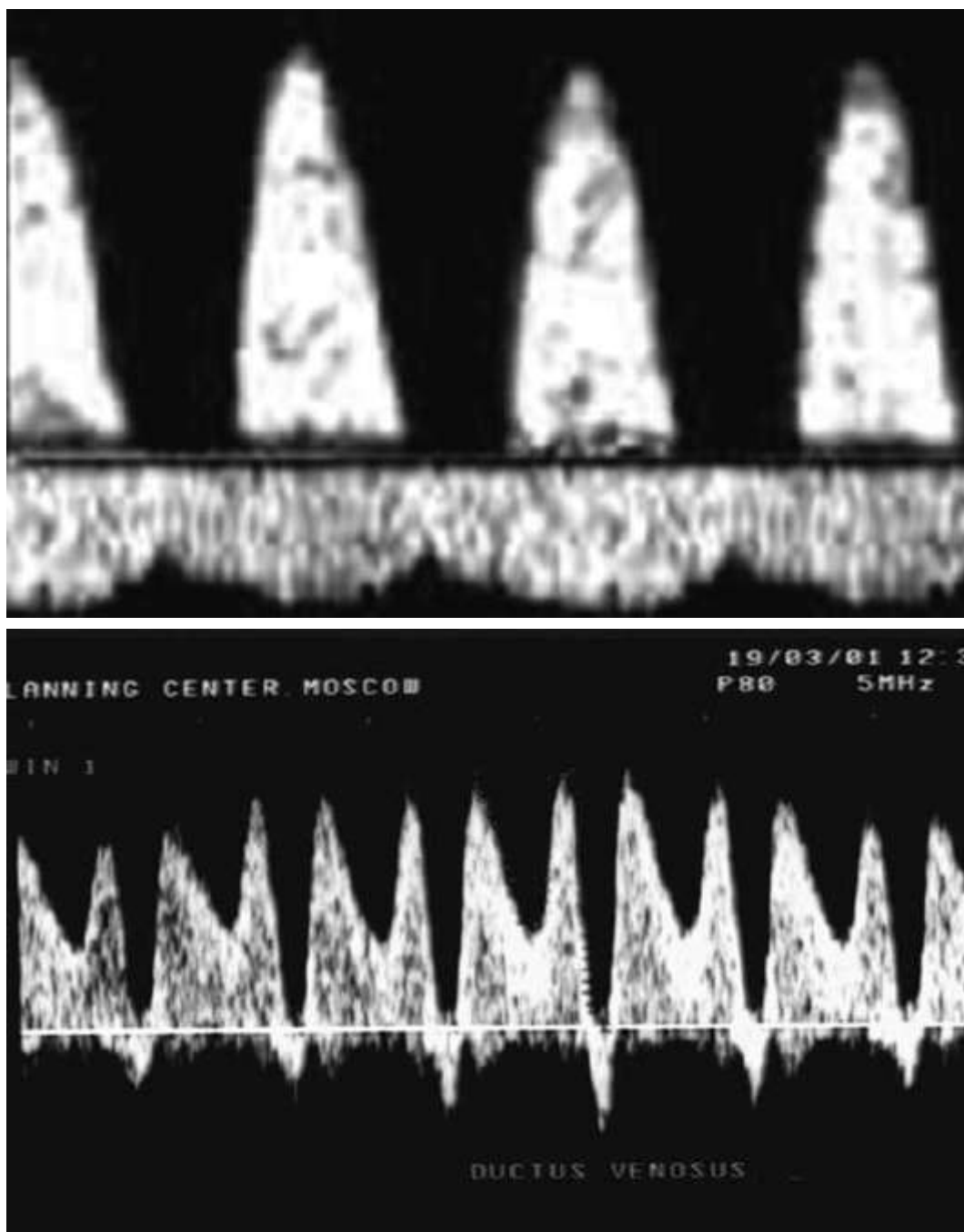


Рис. 32.3. Нарушения кровотока в системе мать-плацента-плод при гипоксии плода (А - маточная артерия, Б - артерия пуповины, В - венозный проток)

Амниоскопия при головном предлежании нередко позволяет обнаружить окрашивание околоплодных вод меконием, что указывает на гипоксию плода.

Заслуживает внимания диагностика гипоксии плода по *плодовой крови*, полученной с помощью кордоцентеза (снижение рН, увеличение ВЕ).

Диагностика гипоксии плода в родах основывается на оценке его сердечной деятельности, дыхательной и двигательной активности, КОС крови, взятию из предлежащей части и данных оценки околоплодных вод.

Помимо аускультации сердечных тонов плода, наиболее доступным и точным методом выявления гипоксии плода в родах является *кардиотокография*.

В первом периоде родов к начальным признакам гипоксии плода относятся периодическая монотонность сердечного ритма или брадикардия до 100 в минуту как при

головном, так и при тазовом предлежании. Реакция на схватку проявляется кратковременными поздними децелерациями. Во втором периоде родов начальными признаками гипоксии служат брадикардия до 90 в минуту или тахикардия до 180 в минуту, периодическая монотонность ритма. В ответ на потугу возникают поздние децелерации до 60 в минуту (рис. 32.4), которые не восстанавливаются.

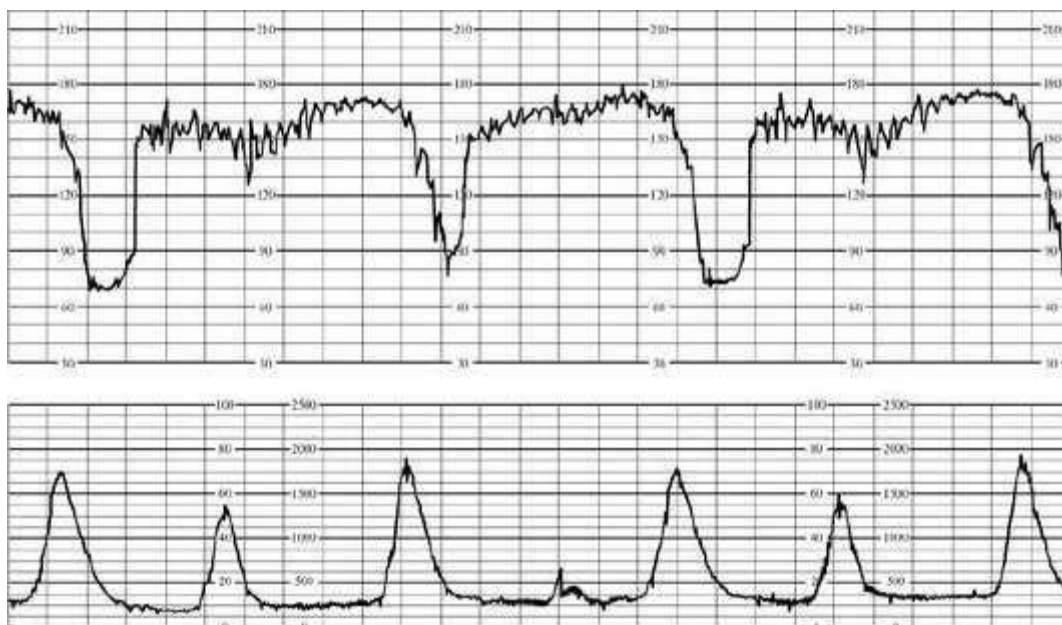


Рис. 32.4. Признаки гипоксии плода в родах. Поздние децелерации

Признаком выраженной гипоксии плода в первом периоде родов является брадикардия до 80 в минуту при головном предлежании, брадикардия ниже 80 в минуту или тахикардия до 200 в минуту при тазовом предлежании. Независимо от предлежания плода между схватками могут регистрироваться стойкая монотонность ритма и/или аритмия. В ответ на схватку нередко возникают длительные поздние W-образные децелерации при головном предлежании и комбинация акцелераций с децелерациями до 80 в минуту при тазовом предлежании.

В периоде изгнания к признакам выраженной гипоксии плода относятся появление на кардиотокограмме брадикардии до 80 в минуту или тахикардии более 190 в минуту; стойкая монотонность ритма и аритмия, длительные поздние децелерации в ответ на потугу до 50 в минуту как при головном, так и при тазовом предлежании. При головном предлежании W-образные децелерации до 50 в минуту могут наблюдаться вне схватки.

Дыхательной или двигательная активность плода (при УЗИ) в активную фазу родов является дополнительным признаком гипоксии плода. Выявление эпизодических дыхательных движений, появляющихся, как правило, в латентную фазу родов, не имеет прогностического значения и требует динамического наблюдения за состоянием плода. Регулярная выраженная дыхательная активность плода как в первом, так и во втором периоде родов представляет собой угрозу аспирации околоплодных вод, что в дальнейшем может привести к развитию аспирационного синдрома у новорожденного. Наиболее неблагоприятны дыхательные движения, сопровождающиеся выраженной амплитудой движения диафрагмы и преобладанием вдоха над выдохом - "удушьё" (gaspings).

Большое значение в выявлении гипоксии плода имеет *исследование КОС крови*, полученной из предлежащей части (проба Залинга). О гипоксии плода в первом периоде родов свидетельствует рН ниже 7,2, во втором периоде родов - ниже 7,14.

В последние годы во время родов применяют *пульсовую оксиметрию*. При гипоксии плода она позволяет выявить снижение сатурации кислорода в тканях.

О гипоксии плода в родах можно судить по окраске и густоте *околоплодных вод* при головном предлежании плода. Предложенная с этой целью оценочная шкала (табл.) позволяет прогнозировать мекониальную аспирацию.

Окрашивание околоплодных вод меконием при головном предлежании всегда указывает на гипоксию плода. Наиболее неблагоприятное прогностическое значение имеют густые зеленые, желтовато-коричневые околоплодные воды, а также нарастание их густоты в процессе родов.

Лечение. Во время беременности терапия хронической гипоксии плода должна быть комплексной, направленной на лечение основного заболевания/осложнения у женщины и нормализацию плацентарного кровообращения. Назначают постельный режим, при котором улучшается кровоснабжение матки; токолитики (b-адреномиметики) - бриканил, гинипрал; препараты, улучшающие реологические свойства крови (трентал, курантил, актовегин), антикоагулянты (гепарин, фраксипарин).

При хронической гипоксии плода целесообразно применять мембраностабилизаторы (эссенциале форте, липостабил) и антиоксиданты (витамин Е, аскорбиновая кислота, глутаминовая кислота).

При неэффективности комплексной терапии, сокращающихся симптомах выраженной хронической гипоксии плода, а также при острой гипоксии плода показано экстренное родоразрешение - кесарево сечение.

Профилактика гипоксии плода должна основываться на ранней диагностике осложнений беременности и родов и их лечении, выборе адекватных срока и метода родоразрешения.

Асфиксия новорожденных обусловлена кислородной недостаточностью. Асфиксия проявляется сразу после рождения отсутствием или неэффективностью дыхания, нарушением кровообращения и угнетением нервно-рефлекторной деятельности ЦНС.

Причиной асфиксии новорожденного может быть острая или хроническая гипоксия плода, развивающаяся как антенатально, так и во время родов. Асфиксия новорожденных может быть следствием аспирации молока во время кормления.

Тяжесть асфиксии новорожденного определяют по состоянию дыхательной, сердечно-сосудистой системы и ЦНС в соответствии со шкалой Апгар, применяемой через 1 и 5 мин после рождения (см. главу "Методы обследования в акушерстве и перинатологии).

Различают легкую, среднетяжелую и тяжелую асфиксию новорожденных. Оценка по шкале Апгар 6-7 баллов через 1 мин после рождения соответствует легкой асфиксии новорожденного, 4-5 баллов - асфиксии средней тяжести, 0-3 балла - тяжелой асфиксии.

Оценка по шкале Апгар через 5 мин после рождения отражает эффективность или неэффективность реанимационных мероприятий.

При сохранении низкой оценки через 5 мин, оценку состояния ребенка по шкале Апгар целесообразно проводить также на 10-й, 15-й и 20-й минутах жизни пока оценка не достигнет 7 баллов или первичная реанимация будет прекращена из-за ее неэффективности. При реанимационных мероприятиях, включающих ИВЛ, оценка по шкале Апгар учитывает наличие или отсутствие попытки самостоятельного дыхания (0 или 1 балл соответственно).

Помимо оценки состояния новорожденного по шкале Апгар, у всех детей, родившихся в асфиксии, необходимо определить кислотно-основное состояние, которое в большей мере отражает тяжесть асфиксии.

При легкой асфиксии рН крови из вены пуповины составляет $< 7,2$;

ВЕ $\$$ - 10 мэкв/л. При тяжелой асфиксии изменение кислотно-основного состояния крови более выражено: рН $< 7,0$ и ВЕ > -15 мэкв/л.

Лечение. Первичная реанимация ребенка, родившегося в асфиксии, проводится в родильном зале неонатологом-реаниматологом. Первую помощь ребенку, родившемуся в асфиксии, должен уметь оказать акушер.

Начало лечебных мероприятий зависит от признаков живорожденности, к которым относятся самостоятельное дыхание, сердцебиение, пульсация пуповины, произвольные движения мышц. При отсутствии всех этих признаков живорожденности плод считается мертворожденным и реанимации не подлежит. Если у ребенка отмечается хотя бы один из признаков живорожденности, ребенку необходимо оказать первичную медицинскую помощь.

Новорожденным, родившимся в асфиксии, оказывают помощь в соответствии с Приложением 1 к Приказу МЗ РФ № 372 "Первичная и реанимационная помощь новорожденному в родильном зале".

Объем и последовательность реанимационных мероприятий зависят от степени нарушения дыхания и сердечной деятельности новорожденного.

Оказание первичной помощи ребенку, родившемуся в асфиксии, начинают с восстановления свободной проходимости дыхательных путей. При аспирации околоплодных вод, особенно с примесью мекония, необходима интубация трахеи с последующей санацией трахеобронхиального дерева. Диаметр интубационной трубки определяется массой тела новорожденного: до 1000 г - 2,5 мм, от 1000 до 2500 г - 3 мм, более 2500 кг - 3,5 мм.

При отсутствии самостоятельного дыхания или его неадекватности (судорожное, нерегулярное, поверхностное) приступают к ИВЛ.

ИВЛ можно проводить саморасправляющимся мешком (мешок Амбу) через лицевую маску или интубационную трубку. Первые 2 вдоха при масочной ИВЛ выполняют с максимальным давлением в конце вдоха - 30 см вод.ст., а при последующих вдохах давление поддерживают в пределах 15 см вод.ст. при здоровых легких и 20 см вод.ст. при аспирации мекония или синдроме дыхательных расстройств.

При ЧСС ниже 80 в минуту и масочной ИВЛ проводят непрямой массаж сердца, положив ребенка на твердую поверхность. Непрямой массаж сердца можно выполнить с помощью II и III пальцев одной кисти или с помощью больших пальцев обеих кистей, обхватывая кистями грудную клетку новорожденного. Частота массажных движений должна составлять 2 в секунду. Если сердечная деятельность не восстанавливается или сохраняется брадикардия, необходимо внутривенное (внутрисердечное) введение 0,1% раствора адреналина в дозе 0,1 мг/кг.

Реанимацию в родильном зале прекращают, если отмечаются адекватное самостоятельное дыхание, нормальные ЧСС и цвет кожных покровов. Если через 20 мин после рождения при проведении адекватных реанимационных мероприятий сердечная деятельность не восстанавливается, констатируют смерть.

Реанимация в родильном зале является лишь первым этапом оказания помощи детям, родившимся в асфиксии. Дальнейшее наблюдение и лечение проводят в отделении (палате) интенсивной терапии, куда ребенка переводят сразу по окончании реанимационных мероприятий. При неадекватном самостоятельном дыхании, шоке,

судорогах и центральном цианозе новорожденного доставляют в отделение (палату) интенсивной терапии с продолжающейся ИВЛ, начатой в родильном зале. В дальнейшем комплексное лечение проводится по общим принципам интенсивной терапии новорожденных в зависимости от варианта патологии.

Постгипоксические поражения ЦНС. Гипоксия плода и асфиксия новорожденного могут приводить к перинатальным поражениям ЦНС, в первую очередь к гипоксически-ишемическим и гипоксически-геморрагическим поражениям головного мозга.

При легких поражениях ЦНС у ребенка определяется негрубая и непостоянная неврологическая симптоматика (повышенная нервно-рефлекторная возбудимость).

При поражениях ЦНС средней тяжести преобладают симптомы общего угнетения; может развиваться гипертензионный синдром. При общем угнетении мышечный тонус снижен или повышен, возможна его асимметрия в верхних и нижних конечностях; отмечается угнетение многих врожденных безусловных рефлексов; новорожденные вяло сосут, часто срыгивают. Локальная неврологическая симптоматика, как правило, отсутствует. При гипертензионном синдроме нарастает двигательное беспокойство с выбуханием родничков, мелкоамплитудным тремором, симптомом Грефе и "заходящего солнца", горизонтальным нистагмом; возможны кратковременные приступы клонических судорог.

Дети с тяжелым поражением ЦНС рождаются в состоянии гипоксемического шока с выраженными нарушениями гемодинамики; оценка по шкале Апгар при рождении не превышает 3 баллов. После первичной реанимации у ребенка сохраняются сердечно-сосудистые и дыхательные расстройства, резкое угнетение ЦНС. Дети находятся в коматозном состоянии, малоподвижны, слабо стонут, возможны частые судорожные припадки с преобладанием тонического компонента, очаговая симптоматика. Тяжесть клинической картины обусловлена генерализованным отеком мозга и/или внутричерепными кровоизлияниями.

Наиболее частыми проявлениями постгипоксического перинатального поражения ЦНС, особенно у недоношенных, служат пери/интра- вентрикулярные кровоизлияния и перивентрикулярная лейкомаляция.

Пери/интравентрикулярные кровоизлияния. Кровоизлияния у новорожденных сначала развиваются в слое субэпендимального герминального матрикса (источник церебральных нейробластов), расположенного вендролатерально к боковому желудочку. Кровоизлияние в герминальный матрикс может наступать сразу после рождения, но чаще происходит в первые 4 дня жизни. На месте кровоизлияния в герминальном матриксе может образоваться киста. Кровоизлияние способно распространиться по всей желудочковой системе мозга.

Клиническое обследование новорожденных, особенно глубоко недоношенных, в первые часы и дни не всегда позволяет выявить четкую картину неврологического дефекта.

В диагностике перинатальных поражений ЦНС важную роль играет нейросонография.

По данным нейросонографии выделяют 4 степени пери/интравентрикулярных кровоизлияний:

- I степень - изолированное субэпендимальное кровоизлияние (рис. 32.5);
- II степень - внутрижелудочковые кровоизлияния без расширения желудочков мозга;
- III степень - внутрижелудочковые кровоизлияния с расширением желудочков мозга;

- IV степень - внутрижелудочковые кровоизлияния с вентрикуломегалией и паренхиматозным кровоизлиянием (рис. 32.6).

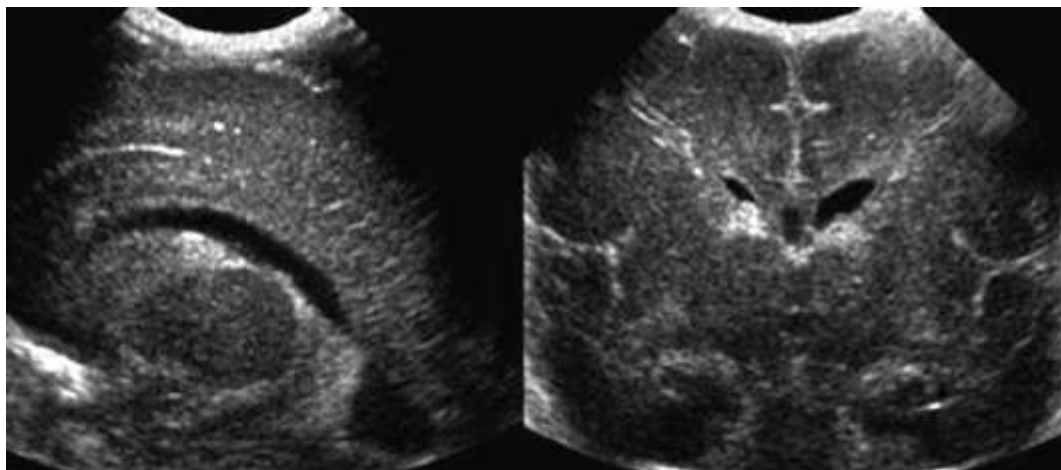


Рис. 32.5. Кровоизлияние I степени. Нейросонограмма

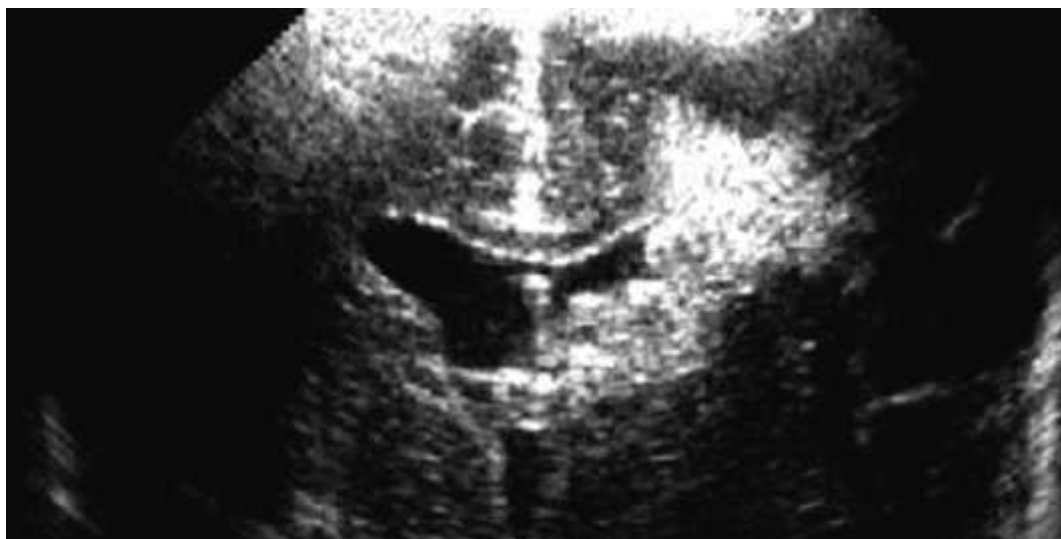

Рис. 32.6. Кровоизлияние IV степени. Нейросонограмма

Под *перивентрикулярной лейкомаляцией* понимают билатеральный ишемический инфаркт белого вещества, прилежащего к боковым желудочкам головного мозга. Привентрикулярная лейкомаляция особенно часто возникает у недоношенных новорожденных.

Факторами риска развития перивентрикулярной лейкомаляции являются ацидоз, эпизоды гипотензии (среднее АД ниже 30 мм рт.ст.), гиповолемия, резкое снижение АД, эпизоды брадикардии.

В клинической картине в неонатальном периоде на первый план выступают общие симптомы угнетения ЦНС, которые проявляются мышечной гипотонией, преимущественно в нижних конечностях.

Диагноз устанавливают при нейросонографии (рис. 32.7). Поражение белого вещества может быть фокальным, с эволюцией в множественные кистозные полости через 1-2 нед. Размеры, число и локализация кист служат важным прогностическим критерием.

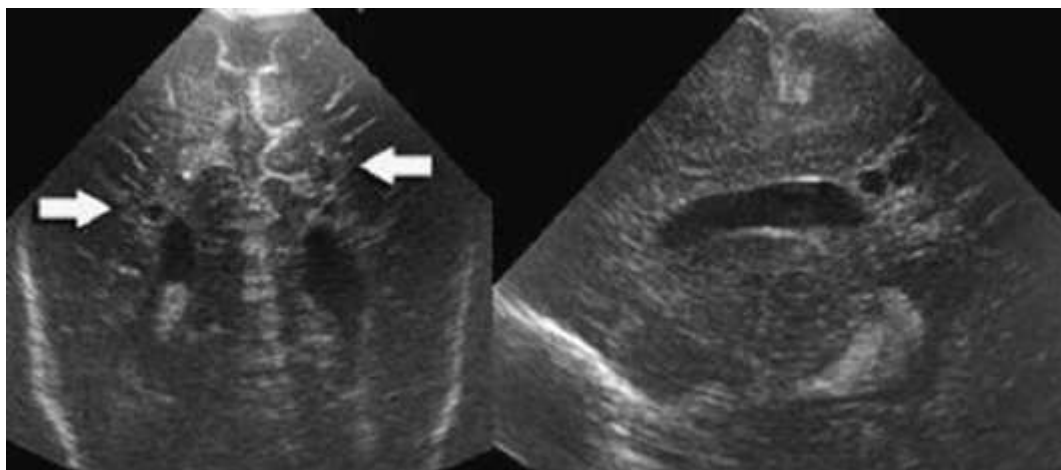


Рис. 32.7. Перивентрикулярная лейкомаляция. Нейросонограмма

Отдаленные последствия перивентрикулярной лейкомаляции - спастическая диплегия, преимущественно нижних конечностей. В тяжелых случаях поражение нижних конечностей сочетается с поражением верхних конечностей и умственной отсталостью; могут отмечаться нарушения зрения.

ЗАДЕРЖКА РОСТА ПЛОДА, ГИПОТРОФИЯ НОВОРОЖДЕННОГО

Под задержкой роста плода (ЗРП) понимают несоответствие размеров плода предполагаемому сроку беременности.

ЗРП наряду с хронической гипоксией, является одним из основных клинических признаков хронической плацентарной недостаточности любого генеза (см. раздел "Плацентарная недостаточность", в главе 23). Помимо этого, патология плода (врожденные аномалии развития), влияя на формирование плаценты и на компенсаторно-приспособительные механизмы в системе мать-плацента-плод, может служить причиной хронической плацентарной недостаточности, и в следствие этого, - ЗРП.

Выделяют две основные формы ЗРП, которые по данным УЗИ характеризуются различными соотношениями показателей фетометрии: симметричная и асимметричная.

Симметричная форма ЗРП, как правило, развивается в ранние сроки беременности (первая половина) и может быть обусловлена врожденной патологией, в том числе наследственными заболеваниями и хромосомными aberrациями (трисомии по 18-й, 21-й, 13-й паре хромосом, моносомии), инфекционными заболеваниями (краснуха, токсоплазмоз, герпес, сифилис, цитомегаловирусная инфекция). Причинами симметричной формы ЗРП могут быть курение, алкоголизм, наркомания, а также недостаточное и неполноценное питание матери.

Асимметричная форма ЗРП развивается в более поздние сроки (III триместр) и, как правило, обусловлена либо экстрагенитальной патологией у матери (гипертоническая болезнь, бронхиальная астма, аутоиммунные заболевания), либо хронической плацентарной недостаточностью на фоне осложнений беременности (гестоз, многоплодная беременность, длительная угроза прерывания и т.д.).

Диагностика ЗРП возможна с помощью наружного акушерского обследования (измерение и пальпация) и УЗИ. Скрининговым методом диагностики ЗРП является определение высоты стояния дна матки, отставание которой от срока беременности на 2 см и более дает основание заподозрить нарушение роста плода. Более объективную информацию дает ультразвуковая фетометрия, которая позволяет установить диагноз, определить форму и степень ЗРП.

Симметричная задержка роста, при которой отмечается пропорциональное уменьшение всех фетометрических показателей (головка, живот, длина бедра), встречается у 10-30% беременных с ЗРП. Правильная диагностика данной формы ЗРП возможна при точном знании срока беременности или при динамической эхографии, когда выявляется отставание прироста фетометрических показателей.

Симметричное отставание фетометрических показателей не всегда позволяет с уверенностью установить диагноз ЗРП, так как маленькие размеры плода могут быть обусловлены конституциональными особенностями родителей, т.е. генетически детерминированы.

Асимметричная форма ЗРП проявляется отставанием размеров туловища (живота) при нормальных размерах головки и бедра и наблюдается у 70-90% беременных с ЗРП. Диагностика асимметричной формы ЗРП не представляет затруднений при ультразвуковой фетометрии.

На основании результатов фетометрии при УЗИ, помимо формы, можно определить степень ЗРП. При I степени показатели фетометрии отстают от нормы на 2 нед, при II степени - на 3-4 нед, при III - более чем на 4 нед. Тяжесть асимметричной формы ЗРП коррелирует с проявлениями хронической плацентарной недостаточности: преждевременным созреванием плаценты, уменьшением ее толщины, а также маловодием.

При ЗРП независимо от ее формы для определения компенсаторных возможностей плода необходима оценка его функционального состояния. ЗРП (обычно асимметричная форма) нередко сочетается с гипоксией, которая выявляется при кардиотокографии, доплерометрии плодово-плацентарного и плодового кровотока, изучении биофизического профиля плода.

При выраженной ЗРП (II-III степени) на кардиотокограммах могут наблюдаться снижение вариабельности сердечного ритма, ареактивный нестрессовый тест; при доплерометрии отмечаются нарушения кровотока в артерии пуповины, аорте, средней мозговой артерии, венозном протоке. Биофизический профиль плода включает в себя угнетение двигательной, дыхательной активности, мышечного тонуса (см. главу "Гипоксия плода").

Тактика ведения беременности и родов. Лечение ЗРП зависит от ее этиологии, срока беременности, формы и выраженности ЗРП и направлено на коррекцию нарушений в системе мать-плацента-плод (см. главу "Плацентарная недостаточность").

Для оценки темпов роста и функционального состояния плода на фоне терапии необходимы повторные УЗИ (через 7-14 дней) с доплерометрией кровотока в системе мать-плацента-плод (каждые 3-5 дней), кардиомониторное наблюдение (ежедневно).

Если под влиянием терапии рост плода нормализуется, его функциональное состояние находится в пределах нормы, то родоразрешение проводят не ранее 37 нед после подтверждения зрелости легкого плода. При неэффективности лечения (отсутствие роста плода в течение 2 нед) или ухудшении состояния плода необходимо досрочное родоразрешение независимо от срока.

Гестации. Показанием к кесареву сечению является ЗРП III степени, срок родоразрешения определяется функциональным состоянием плода. При ЗРП II степени показания к абдоминальному родоразрешению определяются состоянием плода и сопутствующей акушерской патологией.

После рождения плода с ЗРП следует взвесить и внимательно осмотреть плаценту с целью выявления инфарктов, отложений фибрина, артериовенозных пороков,

определения места прикрепления пуповины. Плаценту отправляют в лабораторию патоморфологии для установления причины ЗРП.

Гипотрофия новорожденных является следствием многочисленных нарушений во внутриутробном периоде. Новорожденный имеет клинические признаки пониженного питания: дефициты массы тела по отношению к его длине (при асимметричной форме), уменьшение толщины подкожного жирового слоя, морщинистую кожу, снижение тургора, сухость и бледность кожных покровов.

Степень гипотрофии новорожденных определяют по массо-ростовому показателю (отношение массы тела ребенка в граммах к длине тела в сантиметрах) соответственно гестационной норме. При гипотрофии новорожденного I степени и гестационном сроке более 37 нед массо-ростовой показатель составляет от 55 до 60, при II степени - от 50 до 55, при III степени - менее 50. Для нормотрофичного доношенного ребенка этот показатель составляет 60 и более. При определении степени гипотрофии у детей из двойни следует учитывать, что массо-ростовой показатель у них меньше, чем у новорожденных аналогичного гестационного возраста при одноплодной беременности.

У новорожденных с гипотрофией адаптация в раннем неонатальном периоде нередко нарушена. Возможны нарушения терморегуляции, гипогликемия, гипокальциемия (особенно в 1-е сутки жизни), гипербилирубинемия, замедленное восстановление массы тела и др.

В то же время у недоношенных детей с гипотрофией реже развивается респираторный дистресс-синдром, чем у нормотрофичных недоношенных. Это обусловлено более ранним образованием альвеолярного сурфактанта, которое стимулируется высоким уровнем эндогенных стероидов при хронической гипоксии плода.

Детей с симметричной гипотрофией необходимо обследовать для выявления внутриутробной инфекции (гепатоспленомегалия, высыпания на коже и слизистых оболочках, аномалии сердечно-сосудистой и нервной системы) или врожденных пороков развития.

Дети, родившиеся с гипотрофией, в дальнейшем нередко отстают в росте, у них отмечают задержку костного возраста, неврологические расстройства различной выраженности, нарушения полового созревания и др. Прогноз наиболее неблагоприятен у детей с симметричной гипотрофией, сопровождающейся врожденной инфекцией или аномалиями развития.

ВНУТРИУТРОБНЫЕ ИНФЕКЦИИ

Внутриутробное инфицирование плода не всегда сопровождается развитием инфекционного заболевания, что объясняется мобилизацией иммунитета и защитных механизмов в системе мать-плацента-плод.

Выделяют вирусные заболевания эмбриона и плода и заболевания, вызванные бактериальной флорой.

Для обозначения инфекций со сходными клиническими проявлениями используют аббревиатуру TORCH: Т - токсоплазмоз, О - другие (other) инфекции (сифилис, хламидиоз, энтеровирусные инфекции, гепатиты А и В, гонорея, листериоз), R - краснуха (rubella), С - цитомегаловирусная инфекция (cytomegalia), Н - герпесвирусная инфекция (herpes).

Значительное место среди многообразных возбудителей внутриутробной инфекции занимают грамотрицательные аэробные бактерии, неспорообразующие анаэробы, микоплазмы, стрептококки группы В, дрожжеподобные грибы.

Тяжесть и клинические проявления внутриутробной инфекции зависят от вида возбудителя, его вирулентности, массивности обсеменения иммунного статуса организма беременной, срока гестации, а также путей проникновения возбудителя в организм.

Внутриутробная инфекция, развившаяся в первые 3 мес гестации, может стать причиной инфекционных эмбриопатий, врожденных пороков развития плода, первичной плацентарной недостаточности, неразвивающейся беременности, самопроизвольного выкидыша. Более неблагоприятны в отношении эмбриопатий микроорганизмы с внутриклеточным циклом развития (вирусы), обладающие высоким тропизмом к эмбриональным тканям.

При внутриутробной инфекции, развившейся после 3-го мес гестации, возникают инфекционные фетопатии с задержкой роста плода, формированием вторичной плацентарной недостаточности, возникновением дизэмбриогенетических стигм, собственно инфекционным поражением плода. Инфекция, как правило, генерализованная, сопровождается нарушением маточно-плацентарного кровообращения, дистрофическими, некробиотическими реакциями, нарушением формообразовательных процессов с избыточным разрастанием соединительной ткани (глиоз мозга, эндокардиальный фиброэластоз). Воспалительные изменения у плода могут вызвать сужение или обтурацию существующих анатомических каналов и отверстий с последующим развитием аномалий (гидроцефалия, гидронефроз).

Во второй половине фетального периода (с 6-7-го мес) благодаря становлению клеточного и гуморального иммунитета плод приобретает способность специфически реагировать на внедрение возбудителей инфекции.

В качестве симптомов внутриутробной инфекции в раннем неонатальном периоде выявляют гипотрофию, гепатоспленомегалию, желтуху, сыпь, дыхательные расстройства, сердечно-сосудистую недостаточность и тяжелые неврологические нарушения.

Для *диагностики* внутриутробного инфицирования используют бактериологические и иммунологические методы. К ним относится обнаружение в посевах микроорганизмов более 5-10² КОЕ/мл. Более современным и специфичным является метод молекулярной гибридизации, суть которого заключается в идентификации фрагментов ДНК или РНК клеток возбудителя. Посевы и соскобы берут у беременных из влагалища и цервикального канала.

Для диагностики внутриутробного инфицирования высокочувствителен ELISA - метод определения моноклональных антител с помощью тест-системы в жидкостях и средах организма матери и плода (кровь плода, полученная с помощью кордоцентеза). Высокий титр антител в сочетании с выделенным антигеном (возбудителем) свидетельствует об инфицированности плода и элементов плодного яйца.

Эхографические признаки внутриутробной инфекции включают в себя многоводие, утолщение и несвоевременное созревание плаценты, гиперэхогенность кишечника, пиелозктазию, газ в желчном пузыре плода, гепатомегалию с увеличением живота плода.

Общие принципы профилактики и лечения внутриутробной инфекции состоят в этиотропной противомикробной терапии; профилактике (лечении) фетоплацентарной недостаточности; коррекции и профилактике нарушений микробиоценозов организма беременной (бифидумбактерин, ацилакт или лактобактерин внутрь или вагинально в критические сроки беременности или в сочетании с курсами антибактериальной или противовирусной терапии).

Вирусные инфекции. *Краснуха*. Наибольшую опасность для эмбриона представляет вирус краснухи. Риск заражения краснухой существует при отсутствии в крови женщины антител к антигену вируса.

При заболевании краснухой в первые 2 мес беременности вероятность инфицирования эмбриона достигает 80%, а возникновения уродств - 25%. Поражение эмбриона вирусом может закончиться его гибелью (эмбриотоксический эффект) или возникновением врожденных пороков сердца, глухоты, катаракты, микрофтальмии, хориоретинита и микроцефалии. Инфицирование плода в более поздние сроки может сопровождаться появлением у новорожденного типичных кожных высыпаний.

Высокий риск возникновения эмбриопатий при заболевании краснухой или контакте с больным краснухой в первые 3 мес беременности требует ее прерывания.

По рекомендации ВОЗ женщинам детородного возраста вне беременности исследуют кровь на антитела к вирусу краснухи. Оптимальной мерой профилактики считается иммунизация вакциной краснухи девочек и женщин детородного возраста, не имеющих антител к вирусу краснухи.

Цитомегаловирус является наиболее распространенным вирусом, передающимся плоду во внутриутробном периоде.

При цитомегалии отмечается высокий риск прерывания беременности, самопроизвольного выкидыша, неразвивающейся беременности, преждевременных родов, антенатальной гибели плода, аномалий развития, многоводия. Ультразвуковыми маркерами инфицирования плода могут быть микроцефалия, кальцификаты в головном мозге, вентрикуломегалия, гиперэхогенность кишечника. В I и II триместрах беременности вероятность инфицирования эмбриона/плода наименьшая, к концу беременности она достигает 40%.

Выделение цитомегаловируса у беременной не означает острого заболевания. Часто формируется бессимптомное вирусоносительство или субклиническая хроническая инфекция. У серопозитивных беременных возможны обострение и реактивация процесса с развитием внутриутробной инфекции. Наивысший риск внутриутробного поражения плода связан с первичной цитомегаловирусной инфекцией, которая возникает у 1-4% беременных. При хронической или латентной инфекции у беременных показано сероиммунологическое обследование 1 раз в 1,5-2 мес.

Лечение во время беременности заключается в проведении курсов пассивной иммунизации противцитомегаловирусным иммуноглобулином (во 2-й половине беременности). По показаниям назначают специфический противовирусный препарат (ацикловир), а также виферон, который оказывает иммуномодулирующее и антиоксидантное действие.

Вопрос о прерывании беременности решается индивидуально в зависимости от выявленной у плода патологии.

Ранними проявлениями у новорожденного являются желтуха, гепато-, спленомегалия, геморрагический синдром. У новорожденных с врожденной цитомегаловирусной инфекцией вирус обнаруживают в моче, слюне, спинномозговой жидкости. Летальность при врожденной цитомегаловирусной инфекции достигает 20-30%; у 90% выживших детей отмечают поздние осложнения в виде потери слуха, задержки умственного и физического развития, хориоретинита, атрофии зрительного нерва, нарушение роста зубов и т.д.

Эффективной специфической противовирусной терапии у детей, как и у взрослых, не существует. Для снижения вирусемии рекомендуют специфический антицитомегаловирусный иммуноглобулин.

Вирус простого герпеса. Инфицирование плода происходит восходящим (из шейки матки) и трансплацентарным (гематогенным) путем. Инфекционные поражения плаценты и плода, формирование врожденных пороков развития, антенатальная гибель плода при

герпетической инфекции возможны в любом сроке гестации. Интранатально при хроническом герпесе инфицируются 0,5-1% плодов; при остром генитальном герпесе и обострении хронического риск инфицирования плода в родах достигает 40%. Возможно и постнатальное поражение новорожденных при герпетических проявлениях у матери.

При первичном инфицировании женщины в ранние сроки беременности необходимо ставить вопрос о ее прерывании. При возникновении заболевания в более поздние сроки или при инфицировании до беременности проводят динамический ультразвуковой контроль развития и состояния плода. Курсовая терапия, включает в себя противовирусные препараты (во 2-й половине беременности) (ацикловир) и иммуномодуляторы. Проведение противовирусной терапии в I триместре беременности нежелательно.

Метод родоразрешения при герпетической инфекции зависит от наличия или отсутствия поражения половых органов к моменту родов. При герпетическом поражении половых органов в конце беременности рекомендуется родоразрешение путем кесарева сечения.

У новорожденных возможны локализованные герпетические поражения кожи или глаз (офтальмогерпес). Диссеминированный процесс может проявляться признаками сепсиса. Везикулярные элементы на слизистых оболочках и коже являются важным диагностическим критерием заболевания. Для диагностики исследуют содержимое везикул. При всех клинических формах неонатальной герпетической инфекции назначают ацикловир и иммуномодуляторы.

Вирусные гепатиты. Беременные с легкими формами *гепатита А* находятся под амбулаторным наблюдением акушера-гинеколога и инфекциониста.

Тератогенность вируса гепатита А не доказана. Риск передачи вируса плоду незначителен, но установлена возможность вертикальной передачи инфекции во время родов.

При контакте беременной с больным гепатитом А необходимо ввести ей г-глобулин с профилактической целью.

Передача вируса гепатита А новорожденному возможна, если мать находится в инкубационном периоде или в остром периоде заболевания во время родов, а также при переливании инфицированной крови.

Гепатит В передается через инфицированные препараты крови, слюну, выделения из влагалища. Маркером гепатита В является HbsAg, обнаруживаемый при исследовании материнской крови. При гепатите В отмечается повышенная частота самопроизвольных аборт, задержки роста плода и преждевременных родов. Риск инфицирования плода значительно выше, если женщина перенесла острый гепатит в III триместре беременности. Трансплацентарная передача гепатита В наблюдается редко, плод чаще заражается во время родов. Возможно также заражение новорожденного гепатитом В при грудном вскармливании.

При Hbs-Ag-позитивной крови у матери всем новорожденным, так же, как и родившимся у здоровых матерей, проводится вакцинация в первые 12 ч после рождения. Если мать перенесла гепатит В во время беременности, новорожденному дополнительно вводят специфический иммуноглобулин.

Новорожденных, родившихся у матерей - носительниц вируса гепатита В, не изолируют. Новорожденные с подтвержденным гепатитом В должны быть изолированы.

Гепатит С (ни А, ни В). Носительство антител к вирусу гепатита С отмечается у 1,5-5,2% беременных. Пути передачи инфекции к плоду такие же, как при гепатите В, но чаще бывает вертикальная передача вируса. Методы профилактики не разработаны.

Профилактика заражения персонала вирусным гепатитом заключается в использовании двух пар перчаток при приеме родов и выполнении хирургических операций.

Грипп. Вирус гриппа может проникать через плаценту. При тяжелом гриппе у беременных возможны самопроизвольное прерывание беременности, аномалии развития, гибель плода, рождение недоношенных и функционально незрелых детей.

Во время вспышек гриппа беременных целесообразно иммунизировать поливалентной убитой вакциной.

Парвовирусная инфекция может проявляться кожной сыпью, болями в горле, артралгиями, транзиторной апластической анемией, субфебрилитетом. Риск прерывания беременности при отсутствии антител к парвовирусу наиболее высок до 20 нед. Заражение плода происходит в фазу вирусемии.

В ранние сроки беременности при парвовирусной инфекции возможны самопроизвольные аборты, в поздние сроки - внутриутробная гибель плода, а также развитие неиммунной водянки плода как проявления тяжелой формы гемолитической анемии. В большинстве наблюдений при серологически подтвержденной инфекции у матери повреждающего действия на плод не отмечается, что можно объяснить нейтрализацией вируса антителами.

Специфической терапии парвовирусной инфекции не существует, для профилактики тяжелых осложнений применяют иммуноглобулин.

Коксаки-вирусная инфекция в I триместре беременности может приводить к формированию пороков развития желудочно-кишечного тракта и мочеполовой системы, ЦНС. При инфицировании в поздние сроки беременности у новорожденного возможны лихорадка, рвота, гипотония, кожные высыпания, судороги.

ВИЧ-инфекция. У ВИЧ-инфицированных женщин часто происходят преждевременные роды и бывает задержка роста плода. Вирус может передаваться внутриутробно или при грудном вскармливании. Кесарево сечение не уменьшает риск инфицирования новорожденных.

У детей, инфицированных ВИЧ, отмечаются кожные проявления в виде бактериальной, грибковой и вирусной экзантем.

В настоящее время для лечения приобретенного иммунодефицита применяют зидовудин. У серопозитивных беременных этот препарат предотвращает передачу вируса плоду. Кормление ребенка грудью не рекомендуется.

Бактериальные инфекции. При бактериальном инфицировании плодного яйца в ранние сроки эмбрион обычно погибает и беременность заканчивается самопроизвольным выкидышем; тератогенный эффект отсутствует. При инфицировании в поздние сроки беременности повышен риск преждевременных родов.

Бактериальное инфицирование плода может происходить трансплацентарно при очагах фокальной инфекции в организме матери (тонзиллит, гайморит, кариес, пародонтоз, пиелонефрит и др.) и восходящим путем при преждевременном излитии околоплодных вод. Развитию восходящей инфекции способствуют кольпиты, цервициты, биопсия хориона, амниоцентез, кордоцентез, фетоскопия, частые влагалищные исследования во время родов.

Внутриутробная бактериальная инфекция может проявляться симптомами хориоамнионита (повышение температуры тела, озноб, тахикардия, гнойные выделения из половых путей, лейкоцитоз и др.) и сопровождаться нарушениями состояния плода.

Стрептококковая инфекция. Эта инфекция передается, как правило, восходящим путем, происходит преимущественно интранатальное инфицирование плода. Тяжелые формы внутриутробной инфекции (пневмония, менингит, сепсис) наблюдаются редко. Лечение состоит в проведении антибиотикотерапии матери в соответствии с чувствительностью возбудителя.

Листерииоз. Антенатальное заражение листериозом в ранние сроки беременности (трансплацентарно) приводит к гибели плода и самопроизвольному аборту. На более поздних сроках беременности инфекция проявляется сепсисом с возникновением специфических гранулем в органах и тканях плода.

У новорожденных врожденный листериоз проявляется аспирационной пневмонией, часто поражаются орган слуха, ЦНС и печень. Возможны высыпания на коже, слизистых оболочках глотки, зева, конъюнктиве. Возбудитель инфекции можно обнаружить в содержимом кожных папул, меконии, моче и спинномозговой жидкости.

Лечение беременной состоит в проведении курсов антибактериальной терапии (ампициллин). Антибиотикотерапия показана также новорожденным, у которых при рождении диагностирован врожденный листериоз.

Урогенитальные микоплазмы (заболевания, вызываемые *M. hominis* и *Ur. urealyticum*). С этими инфекциями связаны невынашивание беременности, задержка роста плода, хориоамнионит, плацентит, многоводие.

Инфицирование новорожденных микоплазмами и уреоплазмами происходит редко (1-3%). Наиболее часто возникают пневмония, менингит, острая гидроцефалия, генерализованная инфекция.

В отношении микоплазменной инфекции эффективны гентамицин и линкомицин.

Урогенитальный хламидиоз. Неблагоприятное влияние хламидиоза на плод вызывает хроническую гипоксию и задержку его роста. У новорожденных хламидиоз проявляется конъюнктивитом и пневмонией, а также фарингитом, отитом, вульвовагинитом, уретритом. Возможно развитие генерализованной инфекции и специфического миокардита, описаны случаи хламидийного менингита и энцефалита.

Проводят этиотропную антибактериальную терапию, препаратом выбора является эритромицин. Эффективны также вильпрафен, доксицилин, клиндамицин.

Гонорея. Инфицирование плода происходит преимущественно восходящим путем. Беременность может осложниться спонтанным септическим абортом, преждевременными родами, преждевременным излитием вод, хориоамнионитом, задержкой роста плода.

Гонорея проявляется у новорожденных гнойным конъюнктивитом (гонобленнорея). В раннем неонатальном периоде возможны патологическая потеря массы тела, нарушение адаптационных реакций, затянувшаяся конъюгационная желтуха, генерализованная гонококковая инфекция.

Лечение гонореи состоит в назначении антибиотиков пенициллинового ряда.

Врожденный сифилис. Заражение плода происходит внутриутробно трансплацентарно, гематогенным путем, чаще во второй половине беременности.

Ультразвуковые признаки внутриутробного сифилиса плацентомегалия, асцит и неиммунная водянка плода, задержка роста плода.

У новорожденных возможны везикулезно-буллезные высыпания на ладонях и подошвах, желтуха, геморрагический синдром, лимфаденопатия, миокардит, нефроз. Однако, как правило, признаки врожденного сифилиса проявляются значительно позже - через 3-4 нед после рождения.

Лечение матери (до 16 нед беременности) предотвращает врожденный сифилис у ребенка. Терапия в более поздние сроки беременности устраняет инфекцию у матери, но у ребенка при рождении могут наблюдаться признаки врожденного сифилиса.

Лечение беременной, больной сифилисом, проводят в соответствии с общепринятыми принципами и методами с обязательным привлечением венеролога.

Протозойные инфекции. *Врожденный токсоплазмоз*. Заболевание у плода может развиваться только при заражении матери во время беременности. Токсоплазмоз чаще возникает у женщин, тесно контактирующих с животными (овцы, кошки), а также при употреблении сырого или недостаточно термически обработанного мяса. Клинические проявления у беременных разнообразные: увеличение лимфатических узлов, печени и селезенки, миокардит, пневмония и др.

Токсоплазмоз может сопровождаться угрозой прерывания беременности, задержкой роста плода, эндометритом. Инфекция передается трансплацентарно. Прогноз для плода зависит от сроков инфицирования беременной. В ранние сроки беременности инфицирование эмбриона нередко заканчивается его гибелью. Возможны аномалии развития: анэнцефалия, анофтальмия, микроцефалия, расщепление верхней губы, челюсти и неба (волчья пасть) и др. При заражении в более поздние сроки беременности у новорожденного отмечают триаду симптомов: гидроцефалию, хориоретинит и менингоэнцефалит с внутримозговыми петрификатами. Если заражение произошло незадолго до родов, то у плода возникают симптомы висцерального генерализованного токсоплазмоза: гепатоспленомегалия, интерстициальная пневмония, миокардит и энцефалит.

При УЗИ внутриутробное поражение фетоплацентарного комплекса при токсоплазмозе проявляется плацентомегалией, неиммунной водянкой плода, гепатоспленомегалией, внутримозговыми петрификатами, гидроцефалией.

Лечение врожденного токсоплазмоза заключается в назначении беременной сульфаниламидных (сульфадимезин) и антипротозойных препаратов (хлоридин). В ранние сроки беременности хлоридин противопоказан в связи с опасностью тератогенного воздействия на плод.

ВРОЖДЕННЫЕ АНОМАЛИИ РАЗВИТИЯ ПЛОДА

Термином "врожденные аномалии" или "врожденные пороки" обозначают любую врожденную функциональную или структурную патологию, которая выявляется у плода и новорожденного. Пороки развития могут проявляться в более поздние периоды. В зависимости от этиологии различают наследственные (генетические), экзогенные и мультифакторные врожденные аномалии развития плода.

К наследственным относятся врожденные пороки развития, возникающие вследствие генных мутаций, которые выражаются в виде эмбрионального дизморфогенеза, или хромосомных и геномных мутаций (хромосомные болезни). Происходят стойкие изменения наследственных структур в половых клетках (мутации могут быть унаследованы от одного или обоих родителей) и реже - в зиготе. В зависимости от времени воздействия тератогенного фактора врожденные пороки развития бывают следствием гаметопатий, бластопатий, эмбриопатий и фетопатий.

Под мультифакторными подразумевают пороки развития, возникающие в результате комбинированного воздействия генетических и экзогенных факторов.

Генетически обусловленные формы (генные и хромосомные) составляют около 25-30%, экзогенные (тератогенные) - 2-5%, мультифакторные - 30-40%, формы неясной этиологии - 25-50% случаев врожденных аномалий развития.

Наследственные anomalies развития плода делят на хромосомные (наиболее часто встречающиеся), моногенные и полигенные.

В основе хромосомных болезней лежат хромосомные (изменения числа или структуры хромосом) или геномные (полиплоидии) мутации. Каждому заболеванию присущи типичные кариотип и фенотип.

Практически все хромосомные anomalies (кроме сбалансированных) ведут к врожденным порокам развития. Тяжелые формы (полиплоидии, полные трисомии по аутосомам), как правило, становятся причиной самопроизвольного прерывания беременности в I триместре.

Синдром Дауна (трисомия 21) - наиболее изученная хромосомная патология, встречается с частотой 1:600 живорожденных. Цитогенетические варианты синдрома Дауна разнообразны. 94-95% случаев составляет простая полная трисомия 21 как следствие нерасхождения хромосом в мейозе (рис. 32.8). Около 2% детей с синдромом Дауна имеют мозаичные формы (47+21/46), 4% больных - транслокационную форму трисомии.

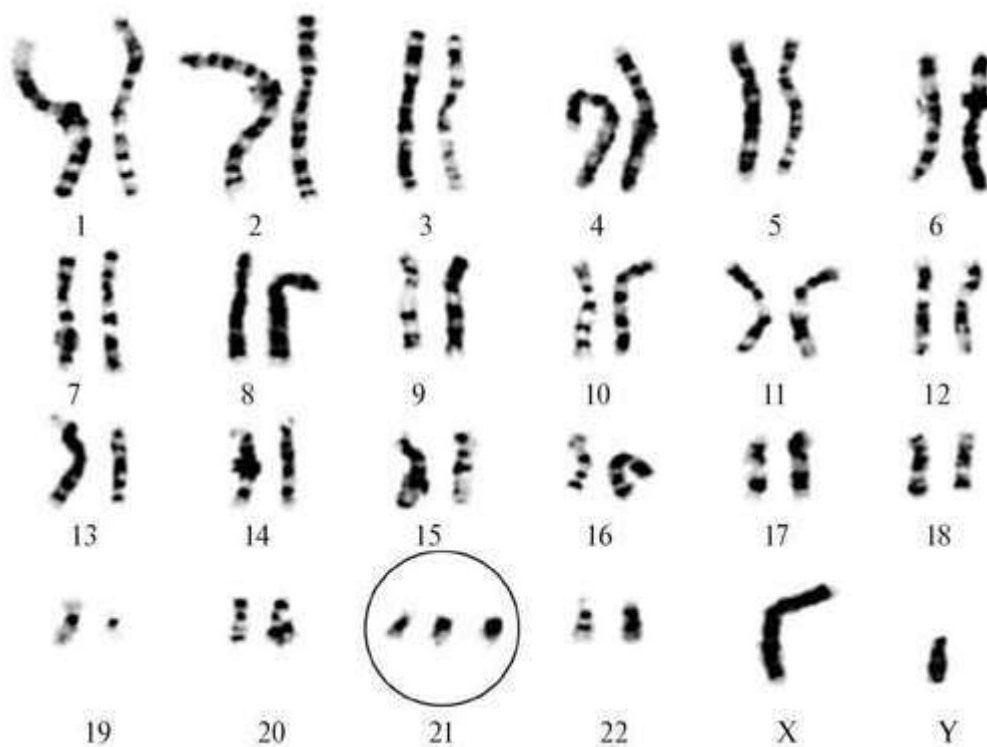


Рис. 32.8. Полная трисомия 21

Дети с синдромом Дауна имеют специфический фенотип монголоидный разрез глаз, круглое уплощенное лицо, плоскую спинку носа, эпикант, крупный (обычно высунутый) язык, брахицефалию, деформированные и низко расположенные ушные раковины, избыток кожи на шее (рис. 32.9). Часто встречаются пороки сердца, желудочно-кишечного тракта, клинодактилия, четырехпальцевая (обезьянья) складка на ладони, две кожные складки вместо трех на мизинце. Отмечается задержка физического и умственного развития.

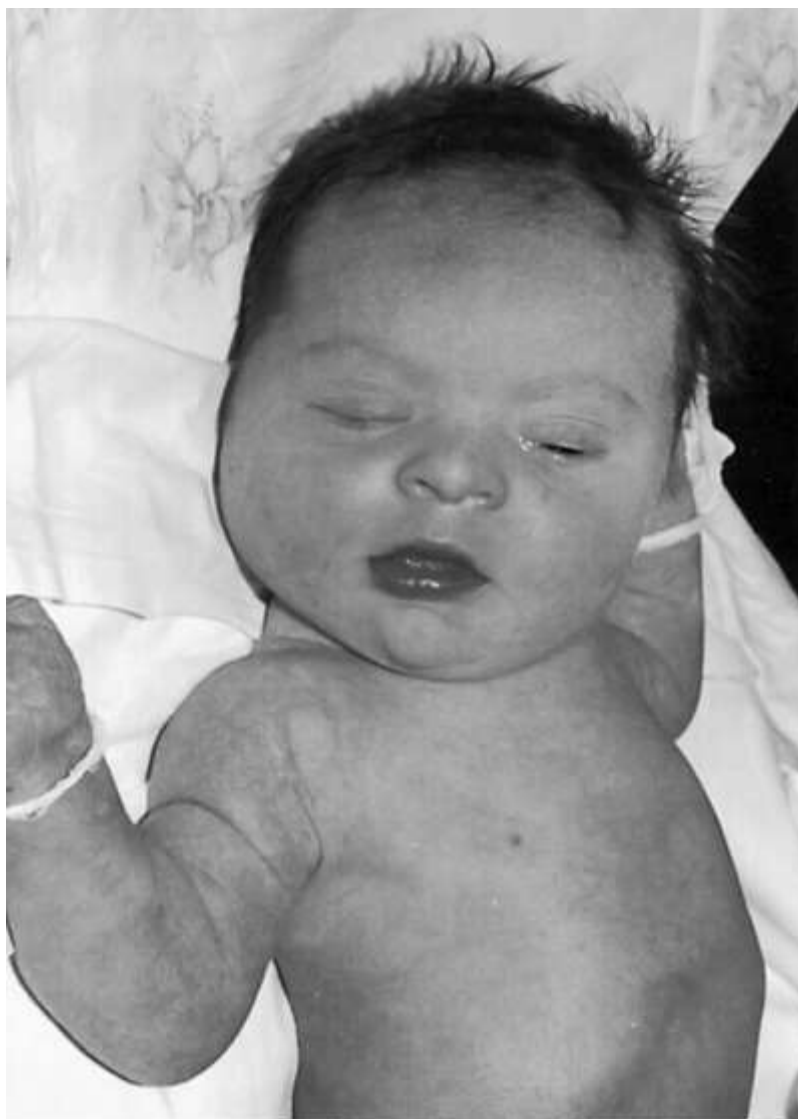

Рис. 32.9. Фенотип новорожденного с синдромом Дауна

Частота *синдрома Патау* (трисомия 13) составляет 1:7000 живорожденных. У 80-85% больных встречается простая полная трисомия 13 как следствие нерасхождения хромосом в мейозе у одного из родителей (чаще у матери), остальные случаи обусловлены в основном передачей дополнительной хромосомы (ее длинного плеча) в робертсоновских транслокациях типа D/13, G/13.

Синдром Патау включает в себя нарушения формирования головного мозга, глазных яблок, костей мозговой и лицевой частей черепа. Типичные признаки синдрома Патау - расщелина губы или неба, микрофтальмия, полидактилия, врожденные пороки сердца (рис. 32.10). В связи с тяжелыми врожденными пороками развития большинство детей с синдромом Патау умирают в первые недели или месяцы жизни.

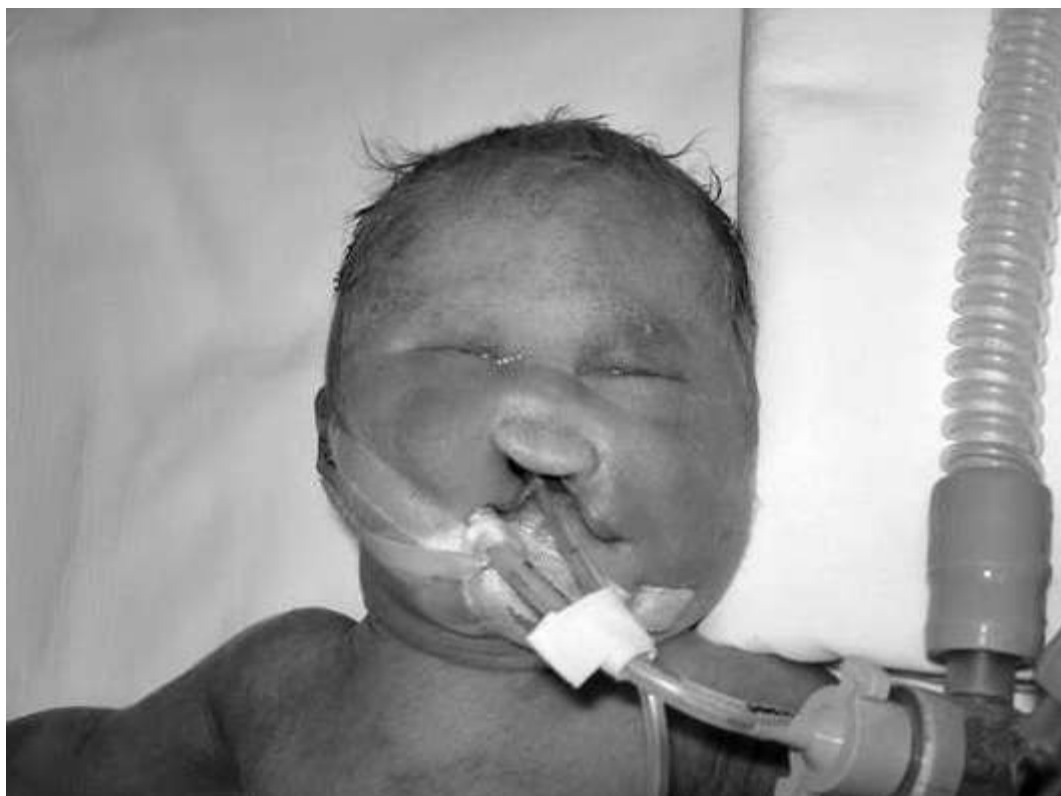

Рис. 32.10. Фенотип новорожденного с синдромом Патау (*Синдром Эдвардса* (трисомия 18) почти всегда обусловлен простой трисомной формой. Частота синдрома Эдвардса составляет 1:5000-1:7000 живорожденных. Новорожденные с синдромом Эдвардса имеют выраженную гипотрофию и множественные пороки развития лицевого черепа, сердца, костной системы, половых органов. Дети с синдромом Эдвардса, как правило, умирают в раннем возрасте.

Синдром Тернера (моносомия 45X0) - единственная форма моносомий у живорожденных. Синдром Тернера обусловлен отсутствием одной X-хромосомы у плодов женского пола. Частота составляет 2,5-5,5; 10 000 живорожденных женского пола. Наряду с истинной моносомией встречаются другие хромосомные аномалии по половым хромосомам (делеция короткого или длинного плеча X-хромосомы, изохромосомы, кольцевые хромосомы, а также различные варианты мозаицизма).

Клинически синдром Тернера проявляется гипогонадизмом, врожденными пороками развития, низким ростом. Отмечаются отсутствие гонад, гипоплазия матки и маточных труб, первичная аменорея, у 25% больных встречаются пороки сердца и почек. Внешний вид больных достаточно характерен, хотя и не всегда. У новорожденных и детей грудного возраста короткая шея с избытком кожи и крыловидными складками, лимфатический отек стоп, голеней, кистей рук и предплечий (рис. 32.11). В дальнейшем проявляются отставание в росте, в развитии вторичных половых признаков, костные дисплазии, антимонголоидный разрез глаз, птоз, в 90% наблюдений - бесплодие. Часто бывает задержка психического и интеллектуального развития.



Рис. 32.11. Лимфатический отек стопы у новорожденного с синдромом Тернера

Моногенные заболевания обусловлены мутациями или отсутствием отдельного гена. Мутации могут захватывать один или оба аллеля. Клинические проявления возникают в результате отсутствия генетической информации или реализации дефектной. Моногенные заболевания исследуются в полном соответствии с законами Менделя (аутосомное или сцепленное с X-хромосомой). Известно около 5000 моногенных заболеваний, более половины наследуются по аутосомно-доминантному типу.

К этой группе заболеваний относятся:

- нейрофиброматоз (болезнь Реклингхаузена), при котором наиболее тяжело поражается нервная система;
- миотоническая дистрофия с миотонией, мышечной слабостью, катарактой, сердечной аритмией, нарушенной толерантностью к глюкозе, умственной отсталостью;
- синдром Марфана - наследственная болезнь соединительной ткани. Наиболее специфическими признаками являются нарушения скелета, вывих хрусталика, сердечно-сосудистые изменения, эктазия твердой мозговой оболочки;
- синдром Элерса-Данло - врожденная гиперрастяжимость соединительной ткани в связи с нарушением синтеза коллагена, обусловленным мутациями в разных коллагеновых генах;
- фенилкетонурия, связанная с недостаточностью печеночного фермента фенилаланингидроксилазы, locus которой расположен в длинном плече хромосомы 12. Дети с фенилкетонурией рождаются здоровыми, но в первые же недели после рождения в

связи с поступлением фенилаланина в организм с молоком матери развиваются клинические проявления заболевания: повышенная возбудимость, гиперрефлексия, повышенный тонус мышц, судорожные эпилептиформные припадки; от ребенка исходит "мышинный" запах. Позже развиваются умственная отсталость, микроцефалия;

- муковисцидоз (кистозный фиброз), в основе которого лежит нарушение транспорта ионов хлора и натрия через клеточные мембраны (ген муковисцидоза локализован в хромосоме 7), что приводит к избыточному выведению хлоридов. Отмечается гиперсекреция густой слизи в клетках эндокринной части поджелудочной железы, эпителии бронхов, слизистой оболочке желудочно-кишечного тракта;

- адреногенитальный синдром (врожденная гиперплазия коры надпочечников) относится к группе наследственных нарушений синтеза стероидных гормонов. Наиболее распространенная форма врожденной гиперплазии коры надпочечников - дефицит 21-гидроксилазы, ген локализован в коротком плече хромосомы 6;

- миопатия Дюшенна, вызванная мутацией в гене, ответственном за синтез белка дистрофина (ген расположен в локусе Xq21). Заболевание проявляется прогрессирующей мышечной слабостью, дистрофией и некрозом отдельных мышечных волокон;

- гемофилия А - заболевание, сцепленное с X-хромосомой, ген расположен в локусе Xq28, мутация гена обуславливает дефицит фактора VIII. Клинические проявления состоят в нарушении гемостаза, увеличении времени свертывания.

Полигенные болезни обусловлены взаимодействием определенных комбинаций аллелей разных локусов и экзогенных факторов. Заболевания контролируются сразу несколькими генами, не подчиняются законам Менделя и не соответствуют классическим типам аутосомно-доминантного, аутосомно-рецессивного наследования и наследования, сцепленного с X-хромосомой. Проявление признака во многом зависит от экзогенных факторов.

Генетический риск полигенных болезней в большой степени зависит от семейной предрасположенности и от тяжести заболевания у родителей. Генетический риск полигенных болезней рассчитывают с помощью таблиц эмпирического риска. Определить прогноз нередко сложно.

К полигенным болезням относятся врожденные пороки развития, не обусловленные хромосомной патологией. С клинической точки зрения различают изолированные (локализованные в одном органе), системные (в пределах одной системы органов) и множественные (в органах двух систем или более) *врожденные пороки развития*.

Наиболее часто встречаются *пороки развития ЦНС*.

Анэнцефалия - отсутствие полушарий мозга и свода черепа (рис. 32.12). Данная патология встречается с частотой 1:1000 новорожденных. Акрания (отсутствие свода черепа при наличии мозговой ткани) встречается гораздо реже.

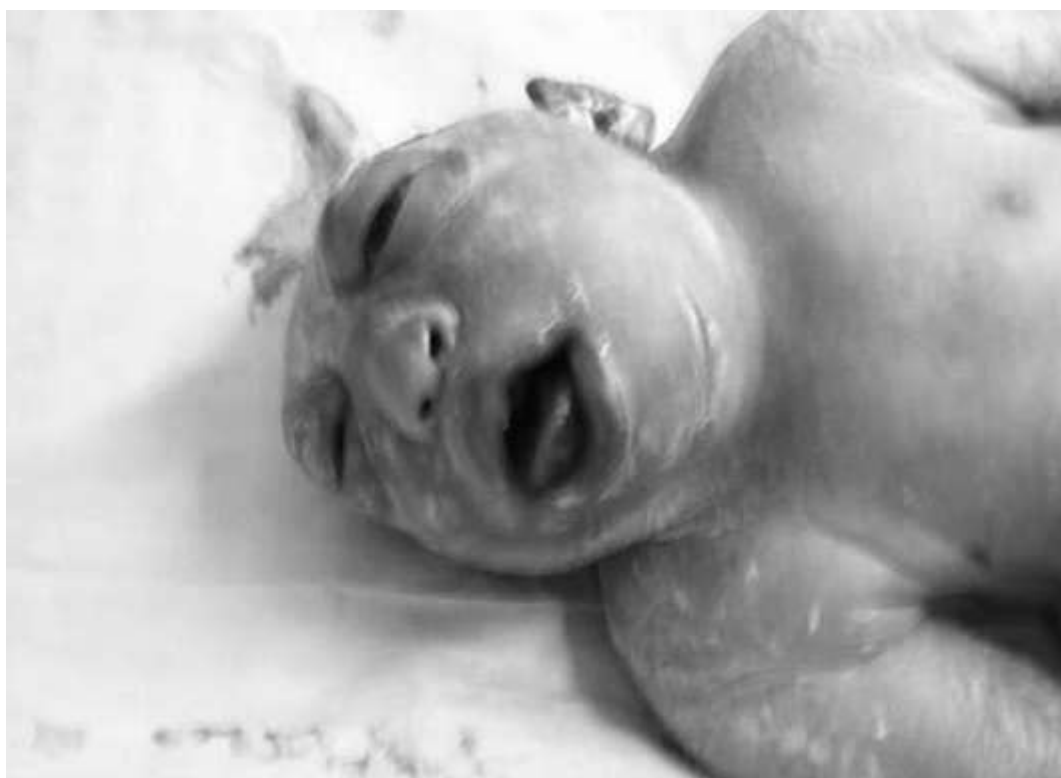
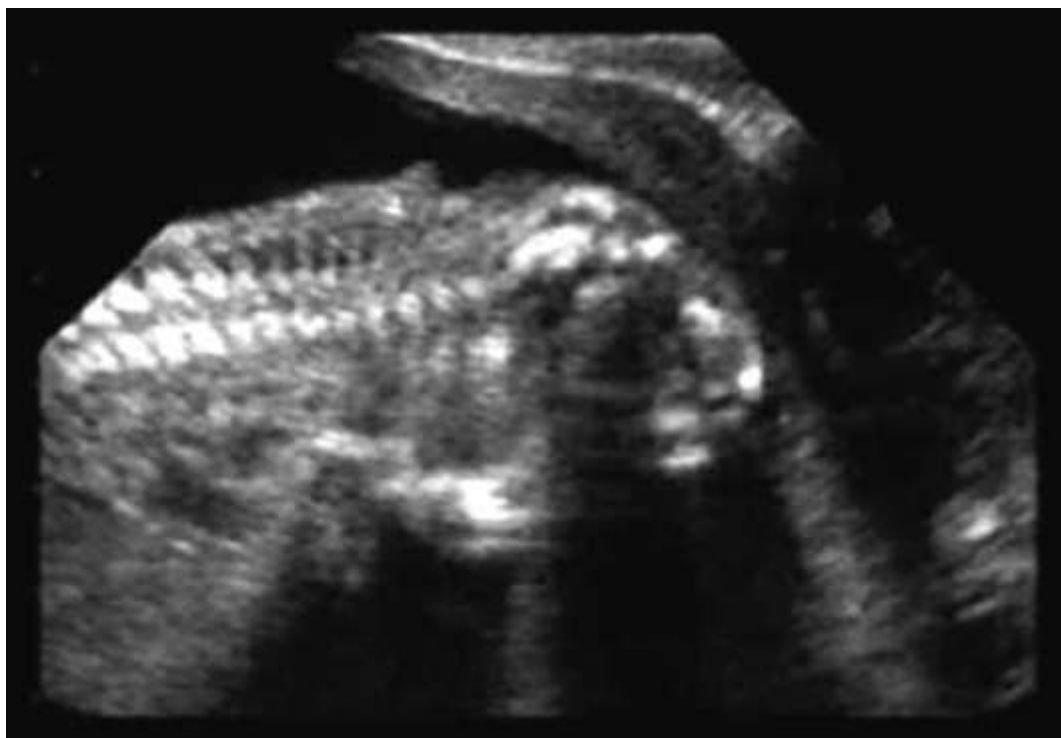
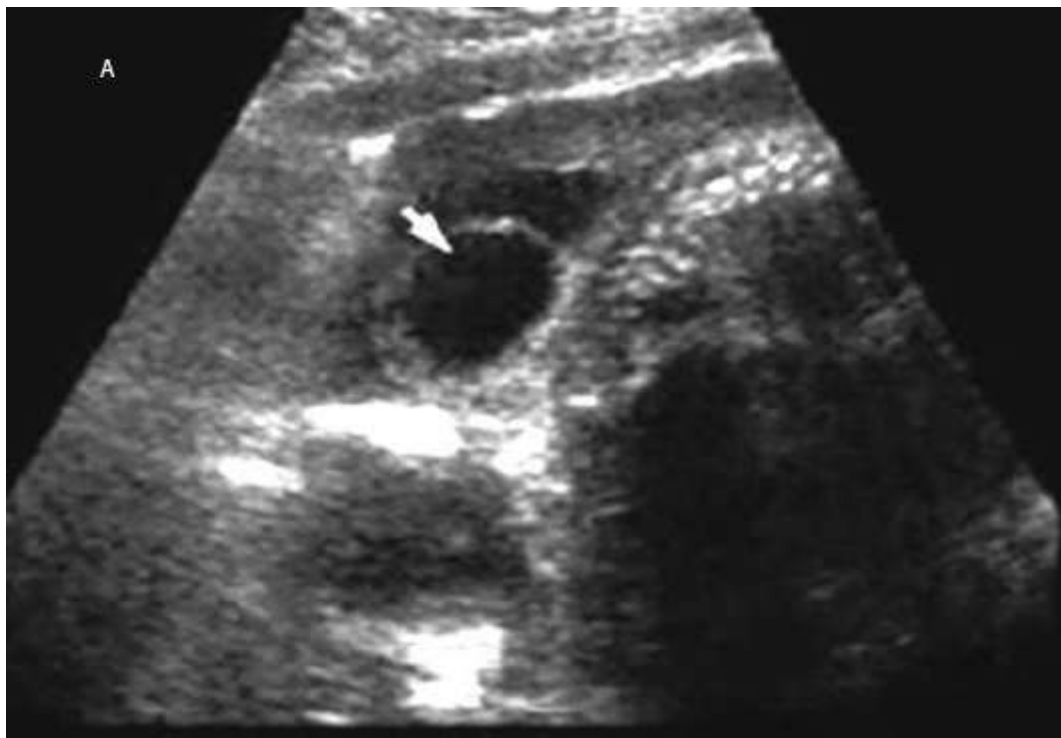Рис. 32.12. Анэнцефалия. А - эхограмма, беременность 13 недель; Б - фенотип новорожденного. Анэнцефалия часто сочетается с расщелиной губы и неба, аномалиями ушей и носа, пороками сердца, патологией желудочно-кишечного тракта и мочеполовой системы. Анэнцефалия и акрания относятся к летальным порокам развития, поэтому женщине рекомендуется прерывание беременности.

Цфалоцеле развивается в результате незакрытия нервной трубки, возникает на стадии 4 нед внутриутробной жизни и представляет собой выход мозговых оболочек через дефект костей черепа. Когда в состав грыжевого мешка входит мозговая ткань, аномалия носит название энцефалоцеле. Частота порока составляет 1:2000 живорожденных.

Цефалоцеле нередко связано с патологией хромосом (трисомия 13, 18, несбалансированные транслокации), входит в состав многих генетических синдромов.

Спинномозговая грыжа (spina bifida) - аномалия позвоночного столба в результате нарушения закрытия нервной трубки. Порок развития, при котором через дефект позвоночника выходят только оболочки спинного мозга, называют менингоцеле. Если грыжевой мешок содержит нервную ткань, то образование называется менингомиелоцеле. Поясничный и крестцовый отделы позвоночника - наиболее частая локализация дефектов. Различают *spina bifida cystica* (с образованием грыжевого мешка) (рис. 32.13) и *spina bifida occulta*, которая не сопровождается грыжевым выпячиванием. Частота варьирует в зависимости от географического региона и составляет от 0,5:1000 до 4:1000 новорожденных.



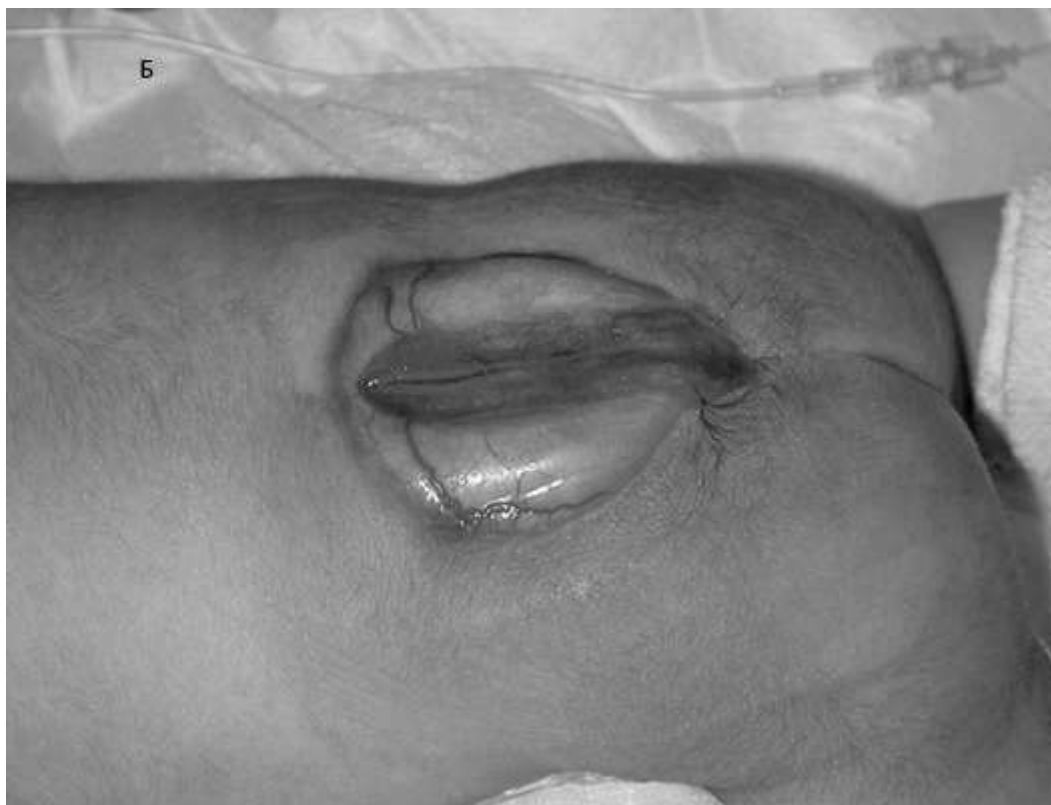

Рис. 32.13. Спинно-мозговая грыжа. А - эхограмма, беременность 17 недель; Б - новорожденный с кистозной формой спинномозговой грыжи

Дефекты нервной трубки (анэнцефалия, цефалоцеле, *spina bifida*) - мультифакторные аномалии, которые могут формироваться на 4-6-й неделе эмбрионального развития в результате гипертермии у матери, диабета, при воздействии на плод в ранние сроки ряда тератогенных агентов (вальпроиевая кислота, аминоптерин, метотрексат), при хромосомных аномалиях (трисомии 13, 18, триплоидия, тетраплоидии, делеции, несбалансированные транслокации), а также сочетается более чем с 40 синдромами множественных пороков развития.

При выявлении дефектов нервной трубки до достижения плодом жизнеспособности пациентке следует предложить прерывание беременности.

Для профилактики дефектов нервной трубки рекомендуют принимать фолиевую кислоту по 4 мг/сут за 3 мес до наступления беременности с последующим приемом до 6-7 нед.

Гидроцефалия - увеличение желудочков мозга с одновременным нарастанием внутричерепного давления, сопровождающееся увеличением головы. Изолированное увеличение желудочков без увеличения головы обозначают термином "вентрикуломегалия". Частота гидроцефалии 0,1:1000-2,5:1000 новорожденных.

Гидроцефалия и вентрикуломегалия, как правило, развиваются во II-III триместрах беременности в результате нарушения оттока спинномозговой жидкости, что приводит к повышению внутричерепного давления. Реже причиной гидроцефалии бывают повышенная продукция спинномозговой жидкости (папилломы сосудистых сплетений).

Гидроцефалия сопровождает многие хромосомные, моногенные заболевания, синдром множественных пороков развития, скелетных дисплазий.

При диагностике данного порока развития до жизнеспособности плода показано прерывание беременности. При отсутствии у плода хромосомной патологии и

выраженных сочетанных аномалий возможно пролонгирование беременности с ультразвуковым наблюдением за нарастанием гидроцефалии.

Аномалии лицевых структур. Расщелина лица формируется между 4-й и 10-й неделями гестации при неполном слиянии фронтоназальных структур с парными максиллярными и мандибулярными бугорками. Выделяют изолированную расщелину губы или в сочетании с расщелиной неба (наиболее частая аномалия лицевых структур) (рис. 32.14), а также изолированную расщелину неба (редкая аномалия). Расщелина может располагаться посередине, быть одноили двусторонней. Частота составляет 1:800 живорожденных.

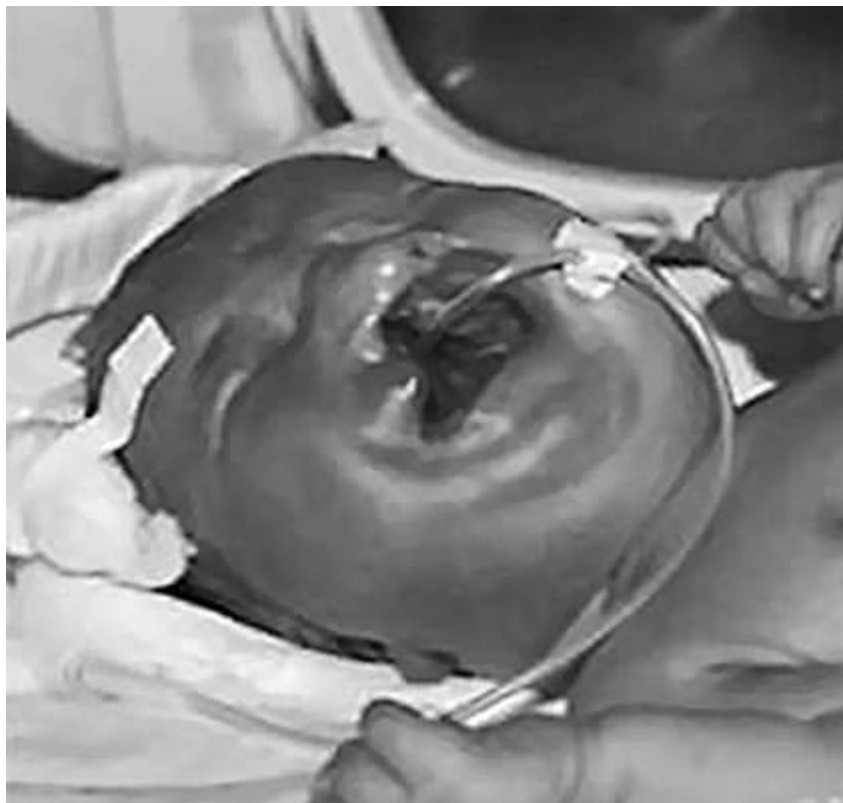

Рис. 32.14. Новорожденный с расщелиной губы и неба

Расщелины лица нередко сочетаются с другими аномалиями развития. Возникновение расщелин лица связывают с экзогенными факторами (алкоголь, фенитоин, триметадион, метотрексат), а также с инсулинзависимым сахарным диабетом у матери.

Диагностика расщелин лица возможна при УЗИ с конца I триместра беременности. Трехмерное изображение помогает уточнить диагноз. Пренатальное обследование должно включать кариотипирование и тщательное исследование (анатомия лица, мозга, сердца, скелета).

Прием фолиевой кислоты за несколько месяцев до наступления беременности снижает риск возникновения расщелин лица.

Аномалии органов грудной клетки. Врожденная диафрагмальная грыжа возникает в результате замедления закрытия плевроперитонеального канала. Дефект диафрагмы приводит к перемещению органов брюшной полости (желудок, кишечник, печень, селезенка) в грудную полость со смещением средостения и сдавлением легких (легочная гипоплазия).

Диафрагмальная грыжа нередко сочетается с пороками сердца, а также с хромосомными (трисомия 13, 18) и генными аномалиями.

Ультразвуковая диагностика возможна с конца I триместра беременности. Пренатальное обследование должно включать кариотипирование плода.

При нормальном кариотипе плода, отсутствии сочетанных аномалий беременность пролонгируют. Возможна внутриутробная хирургическая коррекция этого порока (не позднее II триместра).

Течение неонатального периода у детей с врожденной диафрагмальной грыжей зависит от выраженности гипоплазии легких и вторичной легочной гипертензии.

Врожденный кистозно-аденоматозный порок развития легких - гамартома легких, которая представляет собой кистозное, солидное или смешанное образование в грудной клетке плода, иногда сопровождающееся водянкой плода; нередко сочетается с пороками сердца, кистозными изменениями почек, расщелиной верхнего неба и вентрикуломегалией.

Если порок представлен большим кистами, возможно внутриутробное инвазивное вмешательство - торакоамниотическое шунтирование для предупреждения гипоплазии легких. Нередко требуется хирургическая коррекция в неонатальном периоде.

Легочная секвестрация представляет собой часть легкого, которая развивается вне связи с воздухоносными путями и относится к редким порокам развития. Секвестрированная часть легкого обычно имеет собственное кровоснабжение от сосуда, отходящего непосредственно от аорты. Наиболее часто легочная секвестрация сочетается с неиммунной водянкой.

При УЗИ легочная секвестрация визуализируется как солидное образование вблизи диафрагмы. Цветовое доплеровское картирование способствует идентификации кровоснабжения секвестрированного легкого.

Оперативное лечение ребенка после рождения заключается в сегментэктомии или лобэктомии пораженного легкого.

Пороки сердца. Частота врожденных пороков сердца у новорожденных составляет 0,5-1%. К врожденным порокам сердца, диагностика которых в большинстве наблюдений возможна уже во внутриутробном периоде, относятся единственный желудочек, эктопия сердца, дефекты межпредсердной и межжелудочковой перегородок, гипопластический синдром левых отделов сердца, предсердно-желудочковый канал, аномалия Эбштейна, тетрада Фалло, транспозиция магистральных сосудов, артериальный ствол, стеноз и коарктация аорты, стеноз и атрезия легочной артерии, опухоли сердца. Врожденные пороки сердца нередко сочетаются с другими пороками, а также с хромосомными (трисомии) и моногенными заболеваниями.

Риск врожденных пороков сердца у плода повышен при декомпенсированном сахарном диабете, системной красной волчанке, фенилкетонурии, врожденных пороках сердца у матери. 2% всех врожденных пороков сердца связано с вирусом краснухи, алкоголем, триметадионом.

Наиболее информативным методом антенатальной диагностики врожденных пороков сердца плода является эхокардиографическое исследование, начиная со II триместра беременности. При выявлении врожденного порока сердца проводят кариотипирование плода. При сочетанных пороках и генетических аномалиях показано прерывание беременности в любом сроке. При нормальном кариотипе плода тактика ведения беременной определяется возможностью хирургической коррекции порока сердца у ребенка. Курабельность порока определяет детский кардиохирург до и после рождения ребенка.

Пороки развития желудочно-кишечного тракта. К врожденным порокам желудочно-кишечного тракта относятся атрезия пищевода, атрезия двенадцатиперстной кишки, атрезия и стеноз тонкой и толстой кишки, атрезия ануса, мекониевый перитонит.

Атрезия двенадцатиперстной кишки является наиболее частым врожденным обструктивным поражением тонкой кишки, частота данной аномалии составляет 1:10 000 живорожденных. У 30-40% плодов с атрезией двенадцатиперстной кишки диагностируются трисомия 21 и сочетанные аномалии (врожденные пороки сердца и мочевой системы, другие аномалии желудочно-кишечного тракта, дефекты позвоночника).

Диагностика порока возможна во II и III триместрах беременности. Основные ультразвуковые признаки атрезии двенадцатиперстной кишки: многоводие и классический признак "doublebubble" в брюшной полости плода (рис. 32.15). Изображение "двойного пузыря" обусловлено расширением желудка и проксимального отдела двенадцатиперстной кишки.

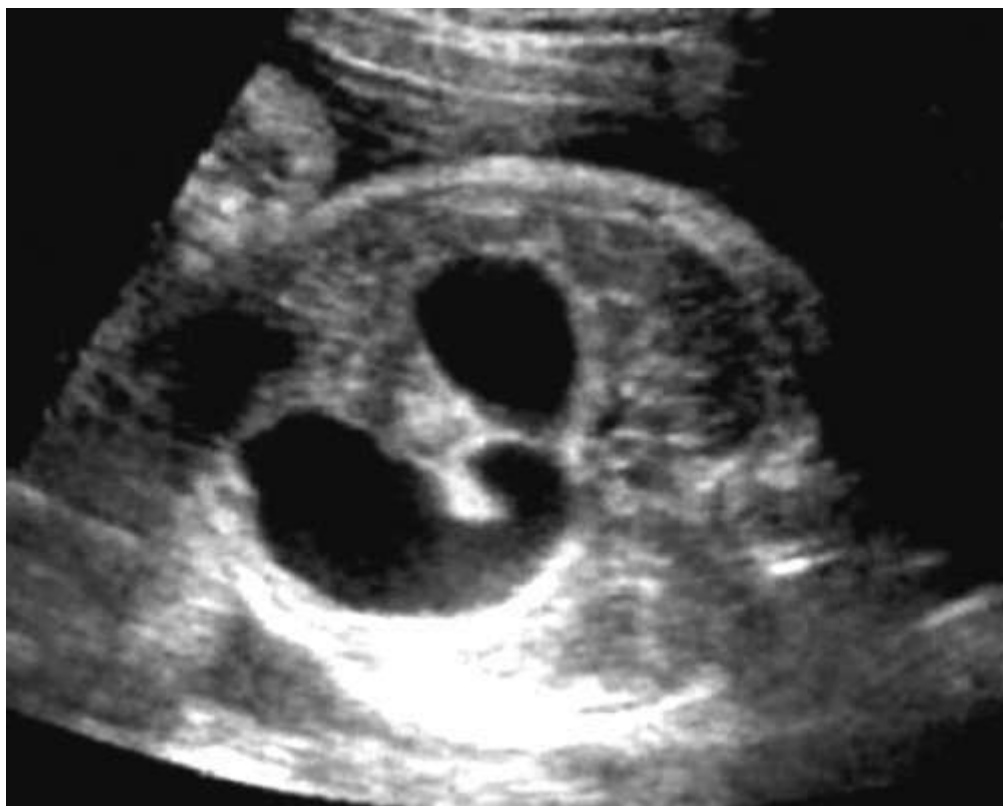

Рис. 32.15. Атрезия двенадцатиперстной кишки ("double bubble") у плода, беременность 25 недель, эхограмма

При подозрении на атрезию двенадцатиперстной кишки показаны кариотипирование плода и тщательное изучение всей ультразвуковой анатомии плода, включая эхокардиографическое исследование. При нормальном кариотипе и изолированной аномалии возможно пролонгирование беременности с последующей хирургической коррекцией порока развития у новорожденного.

Пороки развития передней брюшной стенки. *Гастрошизис* - параумбиликальный дефект передней брюшной стенки плода с эвентрацией органов брюшной полости (чаще кишечника). Как правило, дефект располагается справа от пупка, грыжевые органы свободно "плавают" в амниотической жидкости. Частота составляет 1:10 000 живорожденных.

В 10-30% наблюдений гастрошизис сочетается с атрезией и стенозом кишечника, врожденными пороками сердца и мочевой системы, гидроцефалией, мало- и многоводием.

Ультразвуковая диагностика гастрошизиса не представляет трудности, диагноз, как правило, устанавливают во II триместре беременности (рис. 32.16). Частота хромосомных аномалий при изолированном гастрошизисе не превышает общепопуляционную, поэтому кариотипирование плода можно не проводить.

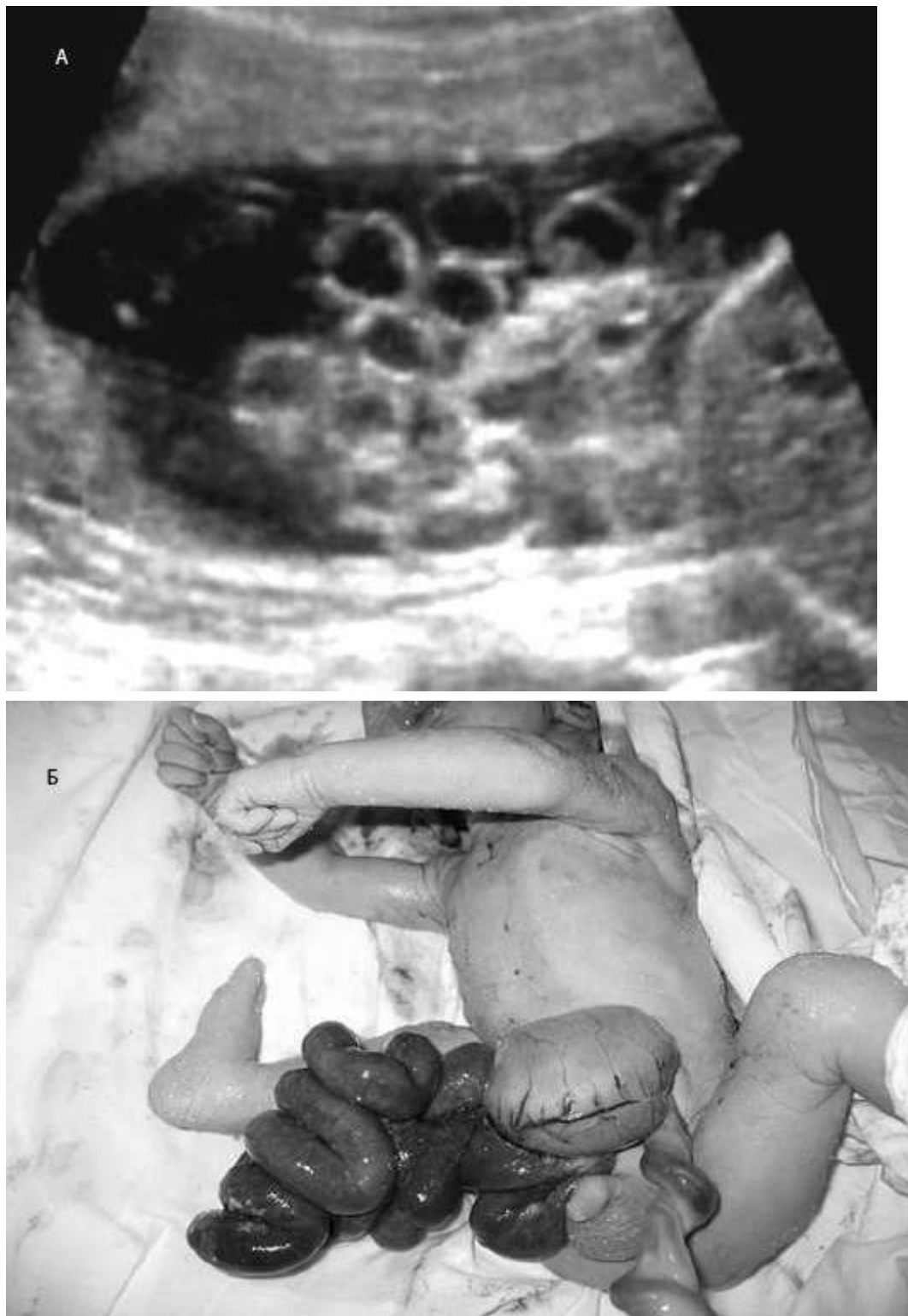


Рис. 32.16. Гастрошизис у плода, беременность 25 недель (А - эхограмма, Б - фенотип новорожденного)

Во избежание развития ишемических изменений и инфицирования кишечника ребенка переводят в хирургический стационар в ближайшие часы после рождения. Обычно операция проводится в первые 24 ч после рождения. Общий прогноз для

новорожденного с изолированным гастрошизисом благоприятный - после хирургической коррекции выживает более 90% детей.

Омфалоцеле - пупочная грыжа - является результатом невозвращения органов брюшной полости из амниотической полости через пупочное кольцо. Размеры грыжевого образования определяются содержимым грыжевого мешка, в который могут входить любые органы брюшной полости. В отличие от гастрошизиса, омфалоцеле покрыто амниоперитонеальной мембраной, по боковой поверхности которой проходят сосуды пуповины. Частота порока составляет 1:3000-1:6000 живорожденных.

Омфалоцеле наиболее часто сочетается с врожденными пороками сердца, с пороками ЦНС, мочеполовой системы, диафрагмальной грыжей, скелетными дисплазиями, единственной артерией пуповины, хромосомными дефектами (трисомии 13, 18).

В большинстве наблюдений омфалоцеле выявляется при УЗИ во II триместре беременности. При обнаружении омфалоцеле показано кариотипирование плода, поскольку при данном пороке развития высока частота хромосомных aberrаций.

После рождения ребенок нуждается в срочном переводе в хирургическое отделение для оперативного лечения, которое обычно проводят в первые 24-48 ч после рождения. Успех оперативного лечения зависит от размеров грыжевого мешка, степени гипоплазии стенок брюшной полости.

Пороки развития мочеполовой системы. Агенезия почек - отсутствие обеих почек.

Ультразвуковая диагностика агенезии почек возможна с 13 нед гестации. При эхографии почки плода не визуализируются, отсутствует мочевого пузыря, отмечается выраженное маловодие, нередко бывает симметричная форма задержки роста плода. Для дифференциальной диагностики агенезии и гипоплазии почек целесообразно использовать цветное доплеровское картирование: при агенезии почек нет почечных артерий.

При выявлении этого порока рекомендуют прерывание беременности в любом сроке.

Обструктивная уропатия. Возможна обструкция мочевых путей плода на уровне лоханочно-мочеточникового соустья (высокая), на уровне мочеточников, на уровне пузырно-мочеточникового соустья, на уровне уретры (низкая). Наиболее частой причиной обструктивной уропатии является высокая обструкция, она составляет 50% всех врожденных аномалий мочевых путей.

Ультразвуковая диагностика высокой обструкции основывается на выявлении расширенной почечной лоханки (рис. 32.17). Степень гидронефроза зависит от выраженности обструкции и ее продолжительности: чем раньше формируется обструкция, тем более высок риск поражения почечной паренхимы. При более низкой обструкции, в зависимости от уровня, наряду с гидронефрозом определяются расширенные мочеточники и мочевого пузыря, выраженное маловодие.

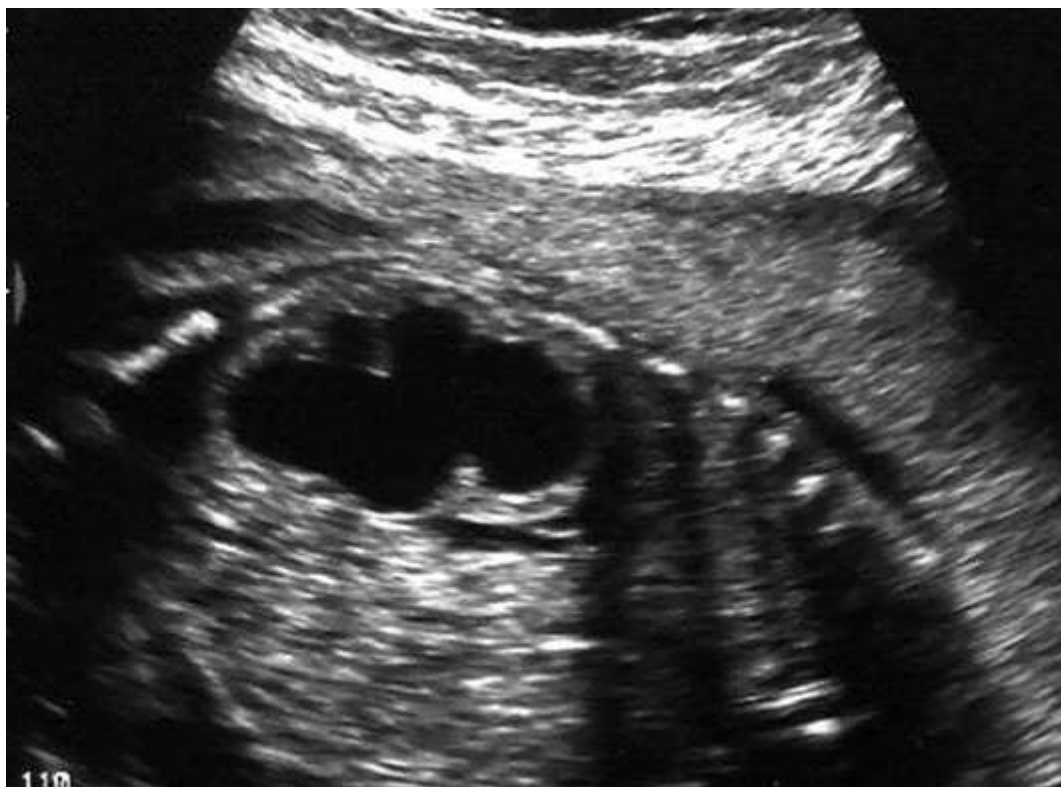

Рис. 32.17. Гидронефроз у плода при высокой обструкции мочевыводящих путей, беременность 27 недель, эхограмма

При недоношенной беременности у плодов с выраженной обструктивной уропатией возможна внутриутробная хирургическая коррекция с целью предупреждения дисплазии и фиброза почечной паренхимы (лоханочно-амниотическое или пузырно-амниотическое шунтирование).

В неонатальном периоде необходимо повторить УЗИ для подтверждения пренатального диагноза и оценки мочевых путей у новорожденного. При подтвержденной выраженной обструкции мочевых путей показана хирургическая коррекция.

Поликистозная болезнь почек инфантильного типа проявляется двусторонним увеличением почек в результате замещения паренхимы гиперплазированными и расширенными собирательными канальцами. Это летальный порок развития, его частота составляет 3:1000 новорожденных.

Основными эхографическими признаками порока являются увеличенные гиперэхогенные почки, отсутствие мочевого пузыря, маловодие. Типичная эхографическая картина в ряде случаев может не проявляться до III триместра беременности.

Прогноз для жизни крайне неблагоприятен в связи с развитием почечной недостаточности. Акушерская тактика заключается в прерывании беременности в любом сроке.

Мультикистозная дисплазия почек - замещение почечной паренхимы несообщающимися кистами; мочеточник и лоханка нередко атрезированы или отсутствуют. В большинстве случаев процесс односторонний.

Кистозная дисплазия почек может наблюдаться при различных хромосомных и генных нарушениях, поэтому необходимо кариотипирование плода.

Эхографическая диагностика возможна со второй половины беременности. При мультикистозной дисплазии почка увеличена, представлена множественными кистами с анэхогенным содержимым. Размеры кист достигают к доношенной беременности 3-4 см.

При двустороннем поражении мочевого пузыря не визуализируется, отмечается маловодие.

Двусторонняя кистозная дисплазия почек является летальным пороком развития; при этом пороке показано прерывание беременности. При одностороннем поражении, нормальном кариотипе плода, отсутствии сопутствующих аномалий беременность пролонгируют.

Пороки развития костной системы. Среди врожденных пороков развития костной системы наиболее часто встречаются амелия (аплазия всех конечностей), фокомелия (недоразвитие проксимальных отделов конечностей), полидактилия (увеличение числа пальцев), синдактилия (сращения пальцев), остеохондродисплазии (аномалии роста и развития хрящей и костей). При некоторых формах скелетных дисплазий вследствие недоразвития ребер и уменьшения размеров грудной клетки развивается вторичная легочная гипоплазия.

Ахондроплазия - одна из наиболее частых нелетальных скелетных дисплазий, представляет собой остеохондродисплазию с дефектами трубчатых костей и аксиального скелета. Это наиболее часто встречающаяся причина карликовости (рост взрослого человека при ахондроплазии 106-140 см). Частота 2:10 000 новорожденных.

Ультразвуковая диагностика возможна во II триместре беременности. Ахондроплазию можно заподозрить при значительном отставании темпов роста бедренных костей. Классическая эхографическая картина включает резкое укорочение конечностей, малые размеры грудной клетки, макроцефалию и седловидный нос.

Прогноз для жизни относительно благоприятный при отсутствии гипоплазии легких. Интеллектуальное развитие может быть нормальным, но повышен риск неврологических нарушений в связи с компрессией спинного мозга на уровне большого затылочного отверстия.

Полидактилия - увеличение числа пальцев на кистях и стопах. Частота полидактилии 1:2000 родов.

Полидактилия может наблюдаться при многих хромосомных и генных заболеваниях и скелетных дисплазиях. При обнаружении полидактилии, особенно в сочетании с другими аномалиями, показано кариотипирование плода.

Ультразвуковая диагностика возможна со второй половины беременности.

При изолированной полидактилии у плода (отсутствие других пороков развития, нормальный кариотип) беременность пролонгируют. После рождения ребенка проводится хирургическая коррекция порока (см. главу "Методы обследования в акушерстве и перинатологии).

ИЗОСЕРОЛОГИЧЕСКАЯ НЕСОВМЕСТИМОСТЬ КРОВИ МАТЕРИ И ПЛОДА. ГЕМОЛИТИЧЕСКАЯ БОЛЕЗНЬ ПЛОДА И НОВОРОЖДЕННОГО

Причиной изосерологической несовместимости крови матери и плода является различие антигенных факторов эритроцитов по системе резус: кровь матери резус-отрицательная, плода - резус-положительная. Выявление у женщин с резус-отрицательной кровью антирезус-антител указывает на сенсибилизацию к резус-фактору, вследствие которой возможно развитие гемолитической болезни плода и новорожденного (синоним - эритробластоз).

Резус-фактор - система аллогенных эритроцитарных антигенов человека, дифференциация которого начинается в ранние сроки внутриутробного развития (с 6-8 нед гестации).

Белковый фактор в эритроцитах, обладающий антигенными свойствами, был впервые обнаружен американскими учеными К. Ландштейнером и А. Винером в 1940 г. В эксперименте они показали, что эритроциты обезьян (макака-резус), введенные кроликам, вызывали у кроликов выработку антител.

В настоящее время выделяют 6 основных резус-антигенов Rh (Dd, Cc, Ee). Каждый генный комплекс состоит из трех антигенных детерминант: D или отсутствие D, C или c, E или e в различных комбинациях. Существование антигена d не подтверждено, так как не известен ген, отвечающий за синтез этого антигена. Несмотря на это, символ d применяется в иммуногематологии для обозначения отсутствия антигена D на эритроцитах при описании фенотипов.

Другими изосерологическими системами крови, с которыми может быть связан иммунный конфликт, являются системы Келл-Челано, Даффи, Кидд, MNSs, Лютеран.

Наибольшее практическое значение имеет антиген Rh0(D) - основной антиген системы резус. Он содержится на эритроцитах 85% людей, проживающих в Европе. На основании присутствия на эритроцитах антигена Rh0(D) выделяют резус-положительный тип крови. Кровь людей, эритроциты которых лишены этого антигена, относят к резус-отрицательному типу.

Люди с резус-положительной кровью могут быть гомозиготными (DD) и гетерозиготными (Dd). Если отец гомозиготен (DD) (40-45% всех мужчин с резус-положительной кровью), то доминантный ген D всегда передается плоду. Следовательно, у женщины с резус-отрицательной кровью (dd) плод будет всегда резус-положительным в. Если отец гетерозиготен (Dd) (55-60% всех резус-положительных мужчин), то плод будет резус-положительным в 50% случаев, так как возможно наследование и доминантного, и рецессивного гена.

Определение гетерозиготности отца представляет определенные трудности, его нельзя внедрить в рутинную практику. Беременность у женщины с резус-отрицательной кровью от мужчины с резус-положительной кровью следует вести как беременность плодом с резус-положительной кровью.

Изоиммунизация может также развиваться и в результате несовместимости крови матери и плода по системе АВ0, когда у матери 0 (I) группа крови, а у плода любая другая. Антигены А и В плода могут проникать во время беременности в кровотоки матери, приводя к выработке иммунных а- и b-антител соответственно и развитию у плода реакции антиген-антитело (Aa, Bb). Групповая несовместимость крови матери и плода хотя и встречается чаще, гемолитическая болезнь плода и новорожденного при этом протекают легче и, как правило, не требуют интенсивной терапии. 95% всех клинически значимых случаев гемолитической болезни плода обусловлены несовместимостью по резус фактору, 5% - по системе АВ0.

Патогенез гемолитической болезни плода. Иммунизация женщин с резус-отрицательной кровью происходит при беременности плодом с резус-положительной кровью или после попадания резус-положительной крови в организм женщины (путь введения значения не имеет). Сенсибилизация может наступать после искусственного и самопроизвольного аборта, внематочной беременности. Наиболее часто трансплацентарная трансфузия наблюдается во время родов, особенно при оперативных вмешательствах (ручное отделение плаценты, кесарево сечение). Резус-иммунизации в процессе беременности способствует нарушение целостности ворсин хориона, вследствие чего эритроциты плода попадают в кровотоки матери (гестоз, угроза прерывания беременности, преждевременная отслойка плаценты, экстрагенитальная патология, проведение инвазивных процедур - биопсии хориона, амниоцентеза, кордоцентеза).

Первичным ответом организма матери на попадание в кровоток резус-антигенов является выработка IgM-антител ("полные" антитела) с большой молекулярной массой. Они не проникают через плацентарный барьер и не имеют значения в развитии гемолитической болезни плода. При повторном попадании резус-антигенов в сенсibilизированный организм матери происходит быстрая и массивная продукция IgG ("неполные" антитела), которые вследствие низкой молекулярной массы легко проникают через плаценту и становятся причиной развития гемолитической болезни плода.

Выработанные иммунные антитела, проникая из кровотока беременной к плоду, вступают в реакцию с эритроцитами плода (реакция антиген-антитело). При этом происходит гемолиз эритроцитов плода с образованием непрямого токсичного билирубина. Разрушение эритроцитов является основной причиной развивающейся у плода *анемии*, а накопление непрямого билирубина приводит к развитию *желтухи*.

В результате развившейся гемолитической анемии стимулируется синтез эритропоэтина. Когда образование в костном мозге эритроцитов не может компенсировать их разрушение, возникает экстрамедуллярное кроветворение в печени, селезенке, надпочечниках, почках, плаценте и слизистой оболочке кишечника плода. Это приводит к обструкции портальной и пуповинной вен, портальной гипертензии, нарушению белоксинтезирующей функции печени - гипопроотеинемии. Снижается коллоидно-осмотическое давление крови, результатом чего становятся асцит и генерализованные отеки у плода. Тяжесть состояния плода обусловлена также прогрессирующей тканевой гипоксией, нарастанием ацидоза.

Поскольку непрямой билирубин хорошо растворяется в липидах, он поражает в первую очередь ядра клеток головного мозга, что в периоде новорожденности способствует развитию билирубиновой энцефалопатии и ядерной желтухи.

Таким образом, анемия и желтуха являются основными симптомами гемолитической болезни плода. При тяжелых формах заболевания возможно развитие водянки у плода вплоть до анасарки.

Диагностика резус-сенсibilизации у матери основывается на данных анамнеза, определении титра резус-антител в периферической крови, диагностика гемолитической болезни плода - на данных ультразвуковой фето- и плацентометрии, исследования околоплодных вод и плодовой крови, оценки состояния плода.

Гемотрансфузии без учета резус-принадлежности, самопроизвольное прерывание беременности, антенатальная гибель плода в предыдущих беременностях или рождение ребенка с гемолитической болезнью плода в *анамнезе* женщины с резус-отрицательной кровью прогностически неблагоприятны и указывают на высокий риск заболевания плода при данной беременности.

У пациенток с резус-отрицательной кровью начиная с ранних сроков (6-12 нед) исследуют кровь на *резус-антитела* и определяют их титр в динамике (1 раз в месяц на протяжении всей беременности).

Титр антител соответствует наибольшему разведению сыворотки, при котором она еще способна агглютинировать резус-положительные эритроциты (титр антител может быть равен 1:2, 1:4, 1:8, 1:16 и т.д.). Абсолютная величина титра антител в крови матери при определении тяжести заболевания плода не имеет решающего значения (возможно рождение детей с резус-отрицательной кровью у резус-сенсibilизированных женщин).

Титр антител в течение беременности может нарастать, оставаться без изменений, снижаться. Иногда бывают скачкообразные изменения титра (чередующиеся повышение и понижение). Прогностически неблагоприятно нарастание титра антител в динамике, а также его скачкообразные изменения.

Большое значение в диагностике гемолитической болезни плода имеет УЗИ с фето- и плацентометрией, позволяющее выявить изменения как плаценты, так и плода. С целью определения первых признаков гемолитической болезни плода УЗИ целесообразно производить с 18-20 нед. До этого срока ультразвуковые признаки этой патологии, как правило, не определяются. В дальнейшем УЗИ проводят в 24-26, 30-32, 34-36 нед и непосредственно перед родоразрешением. У каждой беременной сроки повторных исследований устанавливают индивидуально. При необходимости интервал между исследованиями сокращают до 1-2 нед, а при тяжелых формах гемолитической болезни плода УЗИ проводят каждые 1-3 дня.

Одним из ранних ультразвуковых признаков гемолитической болезни плода является увеличение толщины плаценты на 0,5-1,0 см по сравнению с нормой. На наличие гемолитической болезни плода указывают также увеличение печени, селезенки плода и многоводие. Дополнительным ультразвуковым критерием тяжести заболевания плода может служить расширение вены пуповины (более 10 мм).

Наиболее точно при УЗИ диагностируют отечную форму гемолитической болезни, критериями которой являются выраженная плацентомегалия (до 6,0-8,0 см), гепатоспленомегалия, асцит, многоводие (рис. 32.18). К патологическим ультразвуковым признакам при выраженной водянке плода относятся также кардиомегалия и перикардальный выпот, гидроторакс, повышенная эхогенность кишечника вследствие отека его стенки, отек подкожной клетчатки головы, туловища и конечностей.

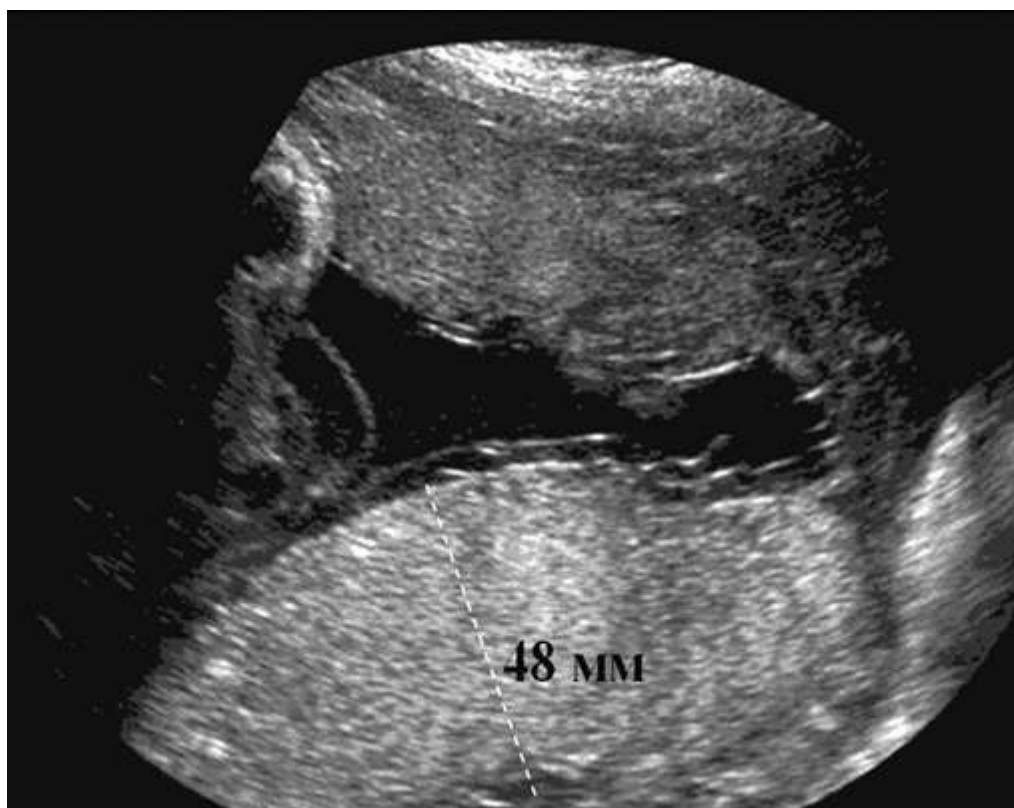

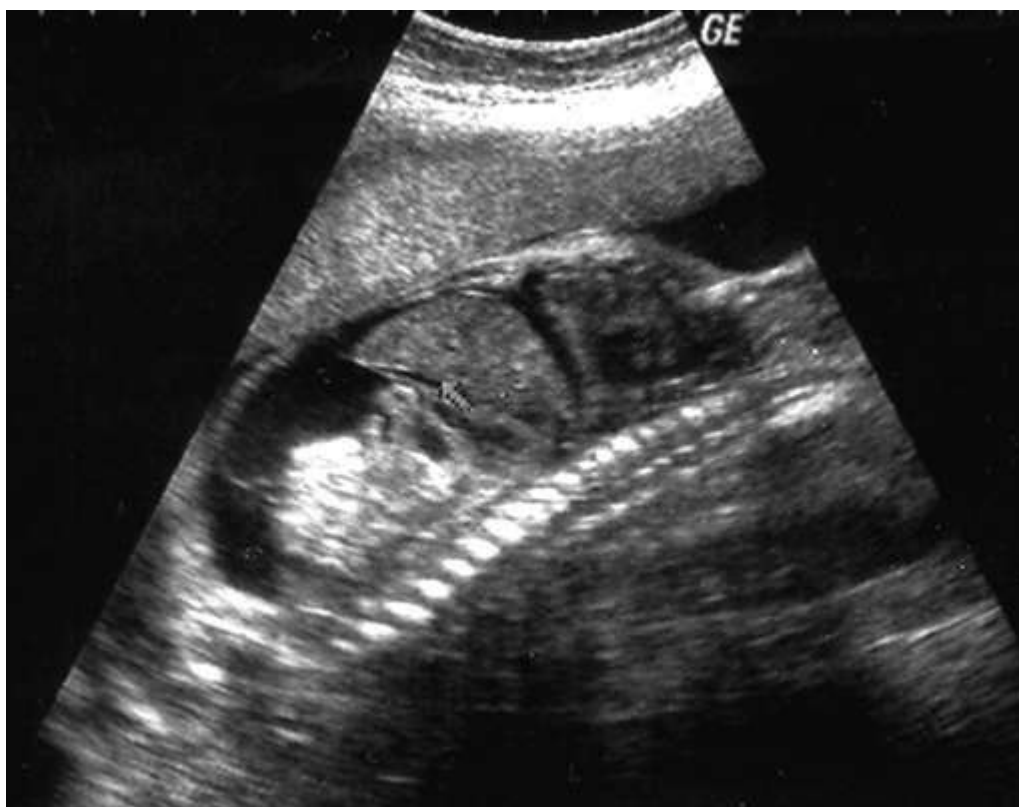


Рис. 32.18. Отечная форма гемолитической болезни плода, эхограмма.

А - плацентомегалия; Б - асцит

В настоящее время доказана обратная корреляционная связь между максимальной скоростью кровотока в средней мозговой артерии и уровнем гемоглобина у плода. Высокая максимальная скорость кровотока в средней мозговой артерии объясняется увеличением сердечного выброса, обусловленного анемией и снижением вязкости крови при гемолитической болезни (рис. 32.19). Это стало основанием для использования максимальной скорости кровотока в средней мозговой артерии плода в качестве дополнительного критерия при диагностике гемолитической болезни плода и позволяет снизить частоту применения инвазивных диагностических процедур (амниоцентез, кордоцентез) (рис. 32.20).

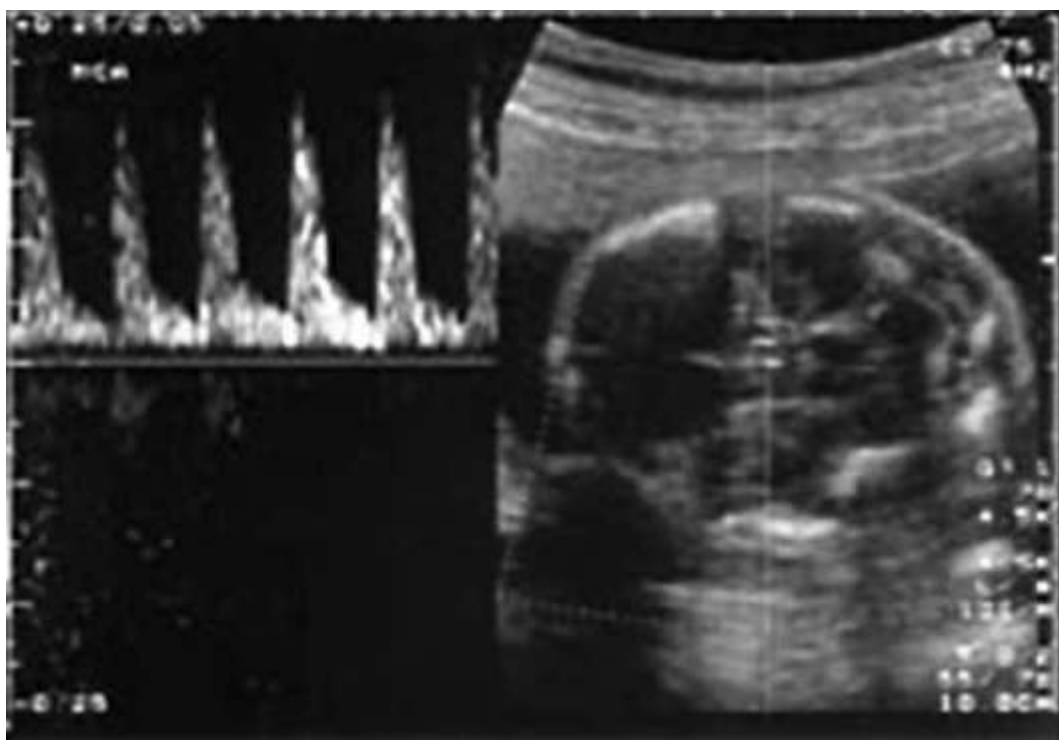

Рис. 32.19. Кровоток в средней мозговой артерии у плода с гемолитической болезнью, доплерограмма

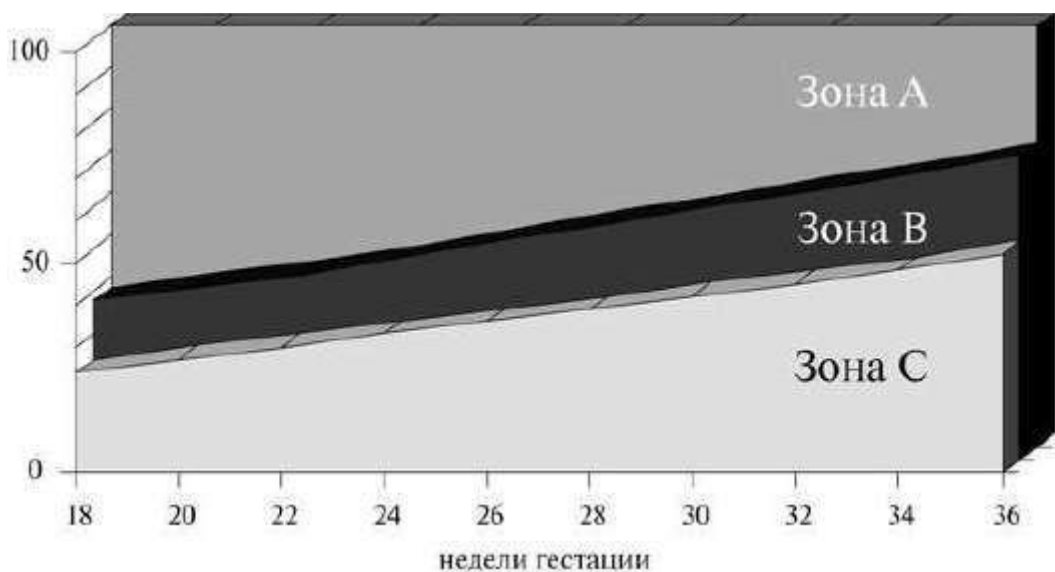


Рис. 32.20. Шкала оценки степени тяжести анемии на основании определения максимальной систолической скорости кровотока в средней мозговой артерии плода. Поскольку гипербилирубинемия - один из основных признаков гемолитической болезни плода определяют оптическую плотность билирубина в околоплодных водах. Она повышается по мере увеличения концентрации билирубина, выделяемого почками плода.

Амниоцентез для определения оптической плотности билирубина в околоплодных водах можно проводить как в условиях стационара, так и амбулаторно. Показания к амниоцентезу: отягощенный акушерский анамнез (анте-, интраили постнатальная гибель детей от тяжелых форм гемолитической болезни); наличие детей, перенесших заменное переливание крови в связи с гемолитической болезнью; обнаружение ультразвуковых маркеров гемолитической болезни плода; титр антител в крови матери 1:16 и выше.

Оптическую плотность билирубина в околоплодных водах можно определять, используя фотоэлектроколориметр или, предпочтительнее, спектрофотометр.

Применяя ФЭК с длиной волны 450 нм, околоплодные воды можно исследовать с 34-35 нед гестации. Оптическая плотность билирубина менее 0,1 отн.ед. свидетельствует об отсутствии заболевания плода. Оптическая плотность билирубина повышается при развитии гемолитической болезни: значения 0,1-0,15 указывают на легкое заболевание, 0,15-0,2 - на среднетяжелую, более 0,2 с большой вероятностью позволяет предположить тяжелую гемолитическую болезнь плода.

Более точно и в более ранние сроки беременности (начиная с 24 нед) оценить тяжесть гемолитической болезни плода возможно при исследовании оптической плотности билирубина в амниотической жидкости при различных длинах волн света (от 300 до 700 нм) с помощью спектрофотометра. Полученные значения интерпретируют по шкале Лили, которая делится на зоны: 1, 2А, 2В, 2С, 3 (рис. 32.21).

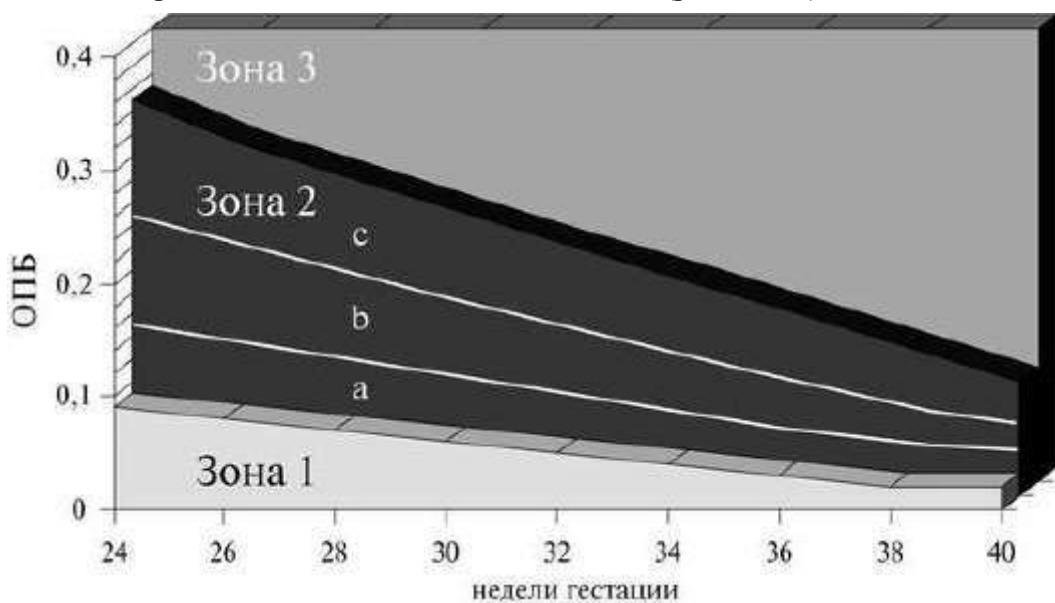


Рис. 32.21. Шкала Лили

Если значение оптическая плотность билирубина соответствует зоне 1, плод следует считать здоровым или резус-отрицательным, повторный амниоцентез необходим через месяц. Если значения находятся в зоне 2А, то амниоцентез повторяют через 4 нед. При соответствии зоне 2В эту процедуру производят через 1-2 нед. Показатели в пределах зоны 2С создают показания к диагностическому кордоцентезу. Если значение соответствует 3-й зоне шкалы Лили, то при сроке гестации до 34 нед показаны кордоцентез и внутриутробное переливание крови, после 34 нед - родоразрешение.

В последние годы исследование околоплодных вод в силу своей инвазивности утрачивает свое первостепенное значение, так как по диагностической значимости сопоставимо с показателем максимальной систолической скорости кровотока в средней мозговой артерии, определяемой при УЗИ (неинвазивный метод). Наиболее точным методом выявления и определения тяжести гемолитической болезни плода является исследование плодовой крови, полученной путем кордоцентеза (пункция пуповины). Кордоцентез проводится начиная с 24 нед беременности (методику см. в главе "Методы обследования в акушерстве и перинатологии").

Показаниями к кордоцентезу являются соответствие оптической плотности билирубина зоне 3 или 2С шкалы Лили, ультразвуковые маркеры гемолитической болезни плода, титр антител 1:32 и выше, отягощенный анамнез (анте-, интраили постнатальная

смерть детей от тяжелых форм гемолитической болезни; рождение детей, перенесших заменное переливание крови в связи с гемолитической болезнью).

Исследование плодовой крови включает определение группы, резус-принадлежности, уровней гемоглобина, гематокрита и билирубина, непрямую пробу Кумбса.

При выявлении резус-отрицательной крови у плода и, следовательно, отсутствии возможности развития гемолитической болезни дальнейшее наблюдение за беременной проводится так же, как за неиммунизированной пациенткой. При резус-положительной крови плода и отсутствии данных за гемолитическую болезнь плода (уровень гемоглобина и гематокрит соответствуют гестационной норме) повторный кордоцентез проводят через 4 нед или раньше при появлении ультразвуковых признаков гемолитической болезни. Сниженные показатели гемоглобина и гематокрита (на 15% и более), свидетельствующие о заболевании плода, требуют терапии внутриутробного плода.

Гемолитическая болезнь плода нередко сопровождается гипоксией, поэтому необходима оценка состояния плода при кардиотокографии.

На кардиотокограммах отмечаются характерные для гипоксии плода изменения, выраженность которых увеличивается по мере нарастания тяжести гемолитической болезни. Интерпретацию кардиотокограмм производят согласно шкале оценки сердечной деятельности плода в модификации Г.М. Савельевой и соавт. (см. "Методы обследования в акушерстве и перинатологии"). Кривая синусоидального типа свидетельствует об отечной форме гемолитической болезни и крайне тяжелом состоянии плода (рис. 32.22).

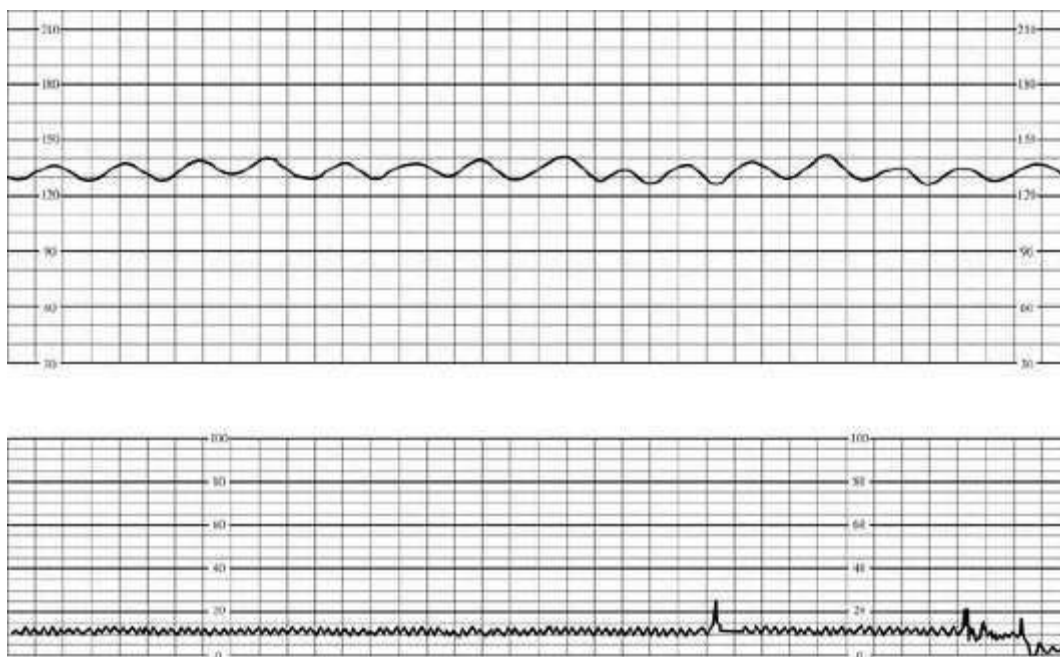


Рис. 32.22. Синусоидальный ритм сердечных сокращений плода при отечной форме гемолитической болезни

При признаках хронической гипоксии мониторинг необходимо проводить ежедневно с целью раннего выявления ухудшения состояния плода.

В большинстве случаев ультразвуковая фето- и плацентометрия, оценка скорости кровотока в средней мозговой артерии плода, результаты амниоцентеза и кордоцентеза позволяют выработать правильную тактику ведения пациентки. План ведения зависит от срока беременности, состояния плода и возможностей перинатальной службы в данном учреждении (внутриматочные гемотрансфузии и выхаживание недоношенных детей).

В последние годы разработан и начинает использоваться в практике метод, позволяющий исследовать фетальные эритроциты в периферической крови матери с целью диагностики резус-принадлежности крови плода. Установленная в ранние сроки беременности резус-отрицательная принадлежность крови плода (точность диагностики до 100%) позволяет избежать необоснованных инвазивных диагностических вмешательств.

Лечение гемолитической болезни плода состоит во внутрисосудистой гемотрансфузии плоду. Внутриутробное переливание крови повышает уровень гемоглобина и гематокрита, снижает риск развития отечной формы гемолитической болезни плода и позволяет пролонгировать беременность. Кроме того, переливание плоду отмытых эритроцитов способствует ослаблению иммунного ответа организма беременной путем снижения относительного количества резус-положительных эритроцитов и поддержать гематокрит плода на уровне выше критического.

Для внутрисосудистой гемотрансфузии проводят кордоцентез и берут кровь плода для определения предтрансфузионного гематокрита. После получения пробы крови плода рассчитывают объем трансфузии с учетом уровней гематокрита плода, донорской крови и срока беременности. Для внутриутробного переливания крови используется эритроцитная масса [отмытые эритроциты 0(I) группы резус-отрицательной крови], скорость введения не должна превышать 1-2 мл/мин.

По окончании гемотрансфузии берут контрольную пробу крови плода для определения посттрансфузионного гематокрита и гемоглобина с целью оценки эффективности процедуры.

Необходимость повторных гемотрансфузий определяется сроком беременности и уровнем постоперационного гематокрита. Принимают во внимание, что при гемолитической болезни скорость снижения гематокрита составляет в среднем 1% в сутки.

Внутриутробные переливания крови можно проводить неоднократно до 32-34 нед беременности, после этого срока решают вопрос о досрочном родоразрешении.

Тактика ведения родов. Способ родоразрешения беременных с резус-сенсibilизацией зависит от состояния плода, срока беременности, паритета и подготовленности родовых путей.

При отсутствии клинических признаков тяжелой формы заболевания плода, сроке беременности, близком к доношенному (более 36 нед), и зрелой шейке матки роды ведут через естественные родовые пути. Если заболевание плода тяжелое, то предпочтительнее оперативное родоразрешение, так как оно позволяет избежать дополнительной травматизации плода во время родов.

Гемолитическая болезнь новорожденных. Диагностика. Сразу после рождения ребенка у женщин с резус-отрицательной кровью или резус-сенсibilизацией необходимо определить резус-принадлежность и группу крови новорожденного и содержание гемоглобина и билирубина в крови, взятой из пуповины.

В раннем неонатальном периоде выделяют три основные клинические формы гемолитической болезни новорожденного:

- гемолитическая анемия без желтухи и водянки;
- гемолитическая анемия с желтухой;
- гемолитическая анемия с желтухой и водянкой.

Гемолитическая анемия без желтухи и водянки - наиболее легкая форма заболевания. У детей при рождении отмечается бледность кожных покровов, в крови

снижен уровень гемоглобина (менее 140 г/л). Желтуха отсутствует или проявляется на 2-3-и сутки, выражена незначительно и исчезает к 7-10-му дню.

Гемолитическая анемия с желтухой встречается наиболее часто и сопровождается желтушным окрашиванием кожных покровов и слизистых оболочек при рождении или вскоре после рождения (в отличие от физиологической желтухи, которая проявляется на 2-3-и сутки). Отмечаются увеличение печени и селезенки; наряду со снижением гемоглобина в периферической крови новорожденного наблюдается гипербилирубинемия.

Без лечения в ближайшие 2-3 дня желтуха нарастает, общее состояние ухудшается, появляются симптомы билирубиновой интоксикации (вялость, снижение врожденных безусловных рефлексов, приступы апноэ). Возможно развитие билирубиновой энцефалопатии (ядерной желтухи): беспокойство, повышение тонуса разгибательной мускулатуры, тонические судороги, симптом "заходящего солнца".

Гемолитическая анемия с желтухой и водянкой - наиболее тяжелая форма заболевания, она нередко заканчивается внутриутробной гибелью плода или смертью новорожденного. При этой форме наблюдаются выраженная анемия и тромбоцитопения, генерализованные отеки, скопление жидкости в серозных полостях (асцит, гидроторакс, гидроперикард, гидроторакс) и геморрагический синдром. Печень, селезенка резко увеличены и уплотнены вследствие очагов экстрамедуллярного кроветворения.

Гемолитическая болезнь новорожденного классифицируется также по степени тяжести в зависимости от выраженности гемолиза (табл. 32.2).

Таблица 32.2. Критерии тяжести гемолитической болезни новорожденного

Клинические признаки	Степень тяжести гемолитической болезни		
	легкая	средняя	тяжелая
Анемия (гемоглобин в пуповинной крови)	>150 г/л (>5 г%)	149-100 г/л (15,1-10,0 г%)	<100 г/л (<10 г%)
Желтуха (билирубин в пуповинной крови)	<85,5 мкмоль/л (<5,0 мг%)	85,6-136,8 мкмоль/л (5,1-8,0 мг%)	>136,9 мкмоль/л (>8,0 мг%)
Отечный синдром	Пастозность подкожной клетчатки	Пастозность и асцит	Универсальный отёк

Лечение. Легкая форма гемолитической болезни новорожденного требует ежедневного контроля уровня гемоглобина, гематокрита и билирубина. По показаниям проводится коррекция анемии реэус-отрицательной эритроцитной массой, соответствующей группе крови новорожденного. Эритроцитную массу следует переливать через катетер, введенный в центральную или периферическую вену, с помощью шприцевого насоса со скоростью 10-12 мл/ч, желательнее под контролем АД, ЧСС и диуреза.

Показана также инфузионная терапия, направленная на дезинтоксикацию организма новорожденного, повышение билирубинсвязывающей способности альбумина крови и коррекцию метаболических нарушений. В состав инфузионных сред включаются 10% раствор глюкозы, 5% раствор альбумина по 8-10 мл/кг, плазму по 10-15 мл/кг. Общий объем вводимой жидкости должен составлять 100-150% физиологической потребности новорожденного.

Параллельно проводят фототерапию, которая направлена на разрушение в коже новорожденного непрямого билирубина до его водорастворимых дериватов. Для светолечения используют лампы дневного или синего света с длиной волны 460-480 нм. Фототерапия проводится в кювете в непрерывном или импульсном режиме.

Лечение детей с *гемолитической болезнью новорожденного средней тяжести*, помимо указанных инфузионной терапии и фототерапии, включает также внутрижелудочное капельное (со скоростью 10-12 мл/ч) введение жидкости для предотвращения холестаза и абсорбции билирубина, экскретируемого в кишечник. Общий объем жидкости должен составлять 60-70 мл/кг (плазма 10-15 мл/кг, 25% раствор сульфата магния 5-8 мл/кг, 4% раствор хлорида калия 5-8 мл/кг, 5% раствор глюкозы до полного объема).

Основным методом лечения гипербилирубинемии у новорожденного является заменное переливание крови (ЗПК).

ЗПК бывает ранним (в 1-2-е сутки после рождения) и поздним (с 3-х суток после рождения). Раннее ЗПК проводится с целью выведения из кровотока новорожденного билирубина и заблокированных антителами эритроцитов, повышение уровня гемоглобина. Целью позднего ЗПК является в основном предупреждение билирубиновой интоксикации.

Показания к раннему ЗПК содержание общего билирубина в пуповинной крови более 100 мкмоль/л; почасовой прирост билирубина более 10 мкмоль/л на фоне проводимой интенсивного лечения и фототерапии для доношенного и зрелого ребенка; - почасовой прирост 8 мкмоль/л для недоношенного ребенка.

Показаниями к позднему ЗПК являются абсолютные цифры общего билирубина более 308-340 мкмоль/л у доношенного ребенка и более 272-290 мкмоль/л у недоношенного ребенка с массой тела более 2000 г.

При гемолитической болезни, вызванной резус-конфликтом, для ЗПК используется одногруппная резус-отрицательная кровь или смесь резус-отрицательной эритроцитной массы и одногруппной с ребенком плазмы. При несовместимости по групповым факторам переливают эритроцитную массу 0(I) группы (соответственно резус-принадлежности ребенка) и одногруппной плазмы.

Ребенка прикладывают к груди после уменьшения желтухи и снижения билирубина при общем удовлетворительном состоянии, как правило, с 5-6-го дня после рождения. Антитела, содержащиеся в молоке, не проникают через кишечную стенку из-за крупнодисперсности и не оказывают вредного влияния на уровень гемоглобина.

Основным методом лечения новорожденных с *отечной формой гемолитической болезни* является немедленное восполнение ОЦК и уровня гемоглобина в целях борьбы с выраженной гипоксией и анемией. В связи с сердечно-сосудистой недостаточностью первое ЗПК можно провести "малым" объемом из расчета 60-70 мл/кг чистой эритроцитной массы.

При выраженной дыхательной недостаточности, обусловленной отеком легких, показана ИВЛ до купирования легочной недостаточности. При выраженном асците проводят лапароцентез под контролем УЗИ (фото). Для предупреждения гипотонии у новорожденного асцитическую жидкость следует выводить медленно. В связи с выраженной сердечной недостаточностью, обусловленной дистрофией миокарда, показаны терапия сердечными гликозидами по общепринятой методике, ранняя профилактика холестаза.

Проведение фототерапии при отечной форме заболевания ограничено, так как в первые дни жизни наблюдается накопление большого количества прямого билирубина и возможно такое осложнение, как "синдром бронзового младенца".

Профилактика резус-сенсibilизации заключается в своевременном проведении:

- любого переливания крови с учетом резус-принадлежности крови пациента и донора;
- сохранении первой беременности у женщин с резус-отрицательной кровью;
- специфической профилактики у женщин с резус-отрицательной кровью без явлений сенсibilизации путем введения антирезус-иммуноглобулина после любого прерывания беременности (роды резус-положительным плодом, аборт, внематочная беременность).

Для специфической профилактики резус-сенсibilизации используют антирезус-иммуноглобулин (специфические антитела). Эффект антирезус-иммуноглобулина обусловлен торможением иммунного ответа в результате связывания имеющихся в организме матери антигенов.

Препарат вводят по одной дозе (300 мкг) внутримышечно однократно: роженице - не позже чем через 72 ч после родов (желательно в течение первых 2 ч) непосредственно или после искусственного прерывания беременности или операции по поводу внематочной. После кесарева сечения, ручного отделения плаценты, а также при отслойке плаценты дозу препарата необходимо удвоить (600 мкг).

Очень важна также антенатальная профилактика резус-сенсibilизации всем беременным с резус-отрицательной кровью без резус-антител в сыворотке крови. Это обусловлено тем, что трансплацентарный переход эритроцитов плода в материнский кровоток отмечается с 28 нед беременности и сенсibilизация может начаться до родоразрешения. В 28 нед беременности все неиммунизированные беременные с резус-отрицательной кровью при условии, что отец плода резус-положительный, должны получать профилактически 300 мкг анти-Rh₀(D)-иммуноглобулина ГиперРОУ С/Д, который не проходит через плаценту и специально разработан для антенатальной профилактики резус-сенсibilизации. Антенатальная профилактика проводится также после инвазивных процедур (биопсия хориона, амниоцентез, кордоцентез) независимо от срока беременности. При рождении ребенка с резус-положительной кровью антирезус-гаммаглобулин вводят повторно в течение первых 72 ч после родов.

Женщинам с резус-сенсibilизацией и чрезвычайно отягощенным анамнезом (гибель детей от гемолитической болезни) необходимо знать о возможности наступления беременности плодом с резус-отрицательной кровью с помощью экстракорпорального оплодотворения. При ЭКО в процессе преимплантационной диагностики отбираются и переносятся в матку именно те эмбрионы, которые наследуют материнскую резус-отрицательную кровь. При этом обязательным условием является гетерозиготность отца по резус-фактору (Dd), когда в 50% возможно ожидать, что плод будет с резус-отрицательной кровью.

РОДОВЫЕ ТРАВМЫ

Под родовой травмой подразумевают механическое повреждение плода (нарушение целостности тканей и органов), возникающее при прохождении через родовые пути. Различают родовые повреждения центральной и периферической нервной системы, мягких тканей и костей плода. Внутрочерепные кровоизлияния могут также возникать на фоне хронической и острой гипоксии, особенно у недоношенных детей.

Причиной родовой травмы у новорожденного могут быть быстрые, стремительные и затяжные роды, крупная масса плода, сужение размеров таза, влагалищные родоразрешающие операции (наложение щипцов, вакуум-экстракция, поворот плода и извлечение его за ножку) при отсутствии необходимых условий или нарушении техники.

Хроническая и острая гипоксия плода повышают вероятность родовой травмы.

Повреждения ЦНС (головного и спинного мозга). *Травматические повреждения головного мозга* (кровоизлияния) возникают относительно редко, чаще их причиной является гипоксия. Различают эпидуральные, субдуральные, субарахноидальные и внутримозговые кровоизлияния, которые нередко сопровождаются повреждением костей черепа, твердой мозговой оболочки и ее производных (венозные синусы, намет мозжечка и др.). Эпидуральные кровоизлияния локализуются на внутренней поверхности черепа между костью и надкостницей, субдуральные кровоизлияния - между твердой и мягкой мозговыми оболочками, субарахноидальные кровоизлияния - между паутинной оболочкой и поверхностью полушарий головного мозга.

Вне зависимости от генеза клиническая картина у новорожденных зависит от локализации и размеров кровоизлияния, а также от сопутствующих повреждений.

В остром периоде родовой травмы ЦНС наблюдается возбуждение (беспокойный крик, учащение дыхания и тахикардия, судороги, тремор конечностей, общее беспокойство). Помимо общемозговых симптомов, нередко наблюдается очаговая симптоматика. Период возбуждения может сменяться угнетением с общей вялостью, снижением мышечного тонуса, адинамией, слабым криком, отсутствием сосания, понижением АД, бледностью кожных покровов.

Наиболее выраженная клиническая картина у ребенка наблюдается при разрыве намета мозжечка, что связано с частым развитием внутримозжечковых гематом, а также компрессией ствола головного мозга. У детей с данным видом родовой травмы отмечаются признаки грубой внутричерепной гипертензии, гипорефлексия, гипотония, тонические судороги, опистотонус, сосудистый коллапс, нарушения дыхания, кома. Прогноз для жизни крайне неблагоприятен.

Большое значение в диагностике повреждений головного мозга имеет нейросонография, которая позволяет выявлять различные изменения ЦНС, а также спинномозговая пункция. При микроскопии спинномозговой жидкости выявляются измененные и неизмененные эритроциты, смешанный нейтрофильно-лейкоцитарный цитоз, повышенный уровень белка, макрофаги.

Травматические повреждения спинного мозга особенно часто возникают в шейном отделе из-за нефизиологического вытяжения головы и шеи плода во время оказания ручного пособия при головном и особенно при тазовом предлежании плода. Грубая тяга и ротация головки, использование метода Кристеллера приводят к увеличению расстояния между основанием черепа и шейными позвонками, повреждению сосудов вертебробазилярной системы, каудального отдела ствола, шейных сегментов спинного мозга, корешков.

Смерть новорожденного в результате повреждения спинного мозга может наступить на фоне острой дыхательной и сердечно-сосудистой недостаточности. У выживших детей натальная спинальная травма может проявляться парезами и параличами конечностей.

Диагноз травмы спинного мозга подтверждается рентгенологически и при компьютерной томографии.

Родовые повреждения периферической нервной системы. *Паралич (парез) лицевого нерва* обычно наступает при его сдавлении акушерскими щипцами или костями таза

матери (узкий таз), при переломе височной кости или костей основания черепа. Паралич чаще возникает у детей, рожденных в лицевом предлежании. Асимметрия лица особенно видна при плаче или крике новорожденного. В большинстве случаев парезы лицевого нерва самостоятельно проходят в течение 1-го месяца жизни.

Повреждение плечевого сплетения у новорожденных, как правило, связаны с чрезмерной тягой за головку плода, неправильным наложением акушерских щипцов, с нарушением техники оказания ручного пособия при тазовом предлежании плода и др. Повреждение плечевого сплетения может ограничиваться мелкими кровоизлияниями и отеком вокруг нервного ствола, но бывает и полный разрыв нервов. Поражение плечевого сплетения чаще одностороннее. Клиническая картина зависит от локализации повреждения: верхний паралич - 5-6-й шейный сегмент (паралич Эрба-Дюшенна), нижний паралич - 7-8-й шейный и 1-2-й грудной сегменты (паралич Дежерина-Клюмпке). Общий паралич плечевого сплетения (сочетанный паралич всех компонентов плечевого сплетения) встречается редко.

Лечение травм плечевого сплетения заключается в ранней иммобилизации конечности в физиологическом положении на 3-6 нед.

Родовая травма мягких тканей и костей. *Кефалогематома* является результатом кровоизлияния под надкостницу, которое возникает вследствие длительного нахождения головки плода в одной из плоскостей малого таза, а также при наложении акушерских щипцов или вакуум-экстрактора. При пальпации головки новорожденного определяется флюктуация в области кефалогематомы, у ее основания определяется плотный валик.

В большинстве случаев специального лечения не требуется, так как кефалогематома постепенно рассасывается. При очень больших кровоизлияниях возникает необходимость хирургического вмешательства (опорожнение гематомы).

Перелом ключицы является наиболее частым видом родовой травмы. Клинически перелом ключицы проявляется беспокойством ребенка при пеленании, над местом перелома отмечается припухлость, при пальпации можно выявить крепитацию костных отломков. Однако нередко перелом ключицы остается недиагностированным и распознается на 5-7-й день, когда образуется костная мозоль. Диагноз уточняют с помощью рентгенографии. Фиксированное положение руки с поврежденной стороны способствует более быстрому сращению ключицы. К концу 2-й недели жизни ребенка ключица, как правило, срастается.

Перелом плечевой кости чаще всего происходит в верхней и средней третях диафиза и может быть полным и поднадкостничным. Пальпаторно в месте перелома определяются припухлость, деформация конечности, крепитация костных отломков.

Характер перелома уточняется при рентгенографии. При отсутствии смещения отломков ограничиваются мягкой повязкой, а при смещении производят репозицию отломков и фиксируют конечность в гипсовой торакобрахиальной повязке.

Перелом бедренной кости происходит обычно при извлечении плода за тазовый конец или при неправильном оказании ручного пособия при тазовом предлежании. Чаще повреждается средняя часть диафиза. Клинически это проявляется вынужденным положением конечности, при смещении отломков бедро деформировано и ощущается крепитация костных отломков. Лечение зависит от вида перелома, который уточняют с помощью рентгенографии. При отсутствии смещения костных отломков ногу новорожденного фиксируют в гипсовой лонгете. При смещении отломков требуются их репозиция и фиксация конечности путем вытяжения. Бедренная кость обычно срастается в течение 16-18 дней.

ДЫХАТЕЛЬНЫЕ РАССТРОЙСТВА У НОВОРОЖДЕННЫХ

Синдром дыхательных расстройств новорожденного проявляется в первую очередь дыхательной недостаточностью.

Наиболее часто синдром дыхательных расстройств наблюдается у недоношенных детей, что связано с незрелостью системы сурфактанта (созревание системы сурфактанта завершается к 35-36 нед) и его дефицитом к моменту рождения. Недостаток сурфактанта - поверхностно активного вещества, синтезируемого альвеолоцитами 2-го типа, - приводит к спадению альвеол на выдохе и в результате, к снижению площади газообмена в легких, гипо-ксемии и гиперкапнии. Незрелость системы сурфактанта приводит к развитию гиалиновых мембран, отечно-геморрагического синдрома и др.

Гипоксия плода как патогенетический фактор синдрома дыхательных расстройств имеет не меньшее значение, чем гестационный возраст к моменту рождения. Гипоксия может приводить к вазоконстрикции и гипоперфузии легких, инактивации альвеолярного сурфактанта.

Одной из причин синдрома дыхательных расстройств является аспирация околоплодных вод, мекония и крови, которые вызывают обструкцию дыхательных путей и повреждают сурфактантную систему легких, в результате чего у новорожденных развивается дыхательная недостаточность.

Развитию синдрома дыхательных расстройств способствуют задержка резорбции фетальной жидкости из дыхательных путей новорожденных, персистирующие фетальные коммуникации, а также пневмония.

Острое развитие дыхательной недостаточности в первые часы и дни после рождения может быть обусловлено пороками развития верхних дыхательных путей и легких (атрезия хоан, пищеводно-трахеальные свищи, долевая эмфизема, агенезия и гипоплазия легких, поликистоз, диафрагмальная грыжа).

Наиболее частые проявления синдрома дыхательных расстройств - пневмопатии (ателектазы легких, болезнь гиалиновых мембран, отечно-геморрагический синдром, аспирационный синдром) и пневмонии.

Ателектаз легких - сохранение в течение 48 ч после рождения участков нерасправившейся или вторично спавшейся после первого вдоха легочной ткани. Основными причинами ателектазов являются недоразвитие дыхательного центра, снижение его возбудимости, незрелость легочной ткани, нарушение образования сурфактанта, в связи с чем наиболее часто эта патология отмечается у недоношенных детей. Различают рассеянные (мелкие) и обширные (сегментарные и полисегментарные) ателектазы. Сегментарные ателектазы наблюдаются у более зрелых детей.

Болезнь гиалиновых мембран - представляет собой отложение однородного или глыбчатого гиалиноподобного вещества на внутренней поверхности альвеол, альвеолярных ходов и респираторных бронхиол; чаще наблюдается у недоношенных и незрелых детей. Важными патогенетическими факторами являются незрелость легких, гипоксия, гиперкапния, повышенная проницаемость капилляров, нарушение свертывания крови. Патогенез гиалиновых мембран связан также с нарушением синтеза сурфактанта.

Заболевание проявляется через 1-2 ч после рождения постепенно усиливающимися нарушениями дыхания. Типичным рентгенологическим признаком заболевания является "нодозно-ретикулярная сетка"; в наиболее тяжелых случаях на рентгенограмме наблюдаются гомогенные затемнения легочных полей различной интенсивности, делающие неразличимыми контуры сердца, больших сосудов и диафрагмы.

Отечно-геморрагический синдром остается одной из самых тяжелых пневмопатий новорожденных. Избыточное накопление жидкости в тканях легких связано с

повышенной проницаемостью капилляров вследствие гипоксемии, ацидоза, гипопроteinемии, гиперпрогестеронемии, застойного полнокровия вследствие сердечной недостаточности.

При этой форме пневмопатии наблюдается выраженный синдром дыхательных расстройств: одышка с втяжением податливых мест грудной клетки, апноэ; нарушения функций сердечно-сосудистой системы: аритмия, цианоз, бледность кожных покровов; возникают или усиливаются судороги, нарушаются сосание и глотание. Рентгенологические детали легочных структур выглядят расплывчатыми, воздухоносность легочной ткани снижается, особенно в прикорневых и корневых отделах. При значительной отечности все легкое становится гомогенно затемненным.

Аспирационный синдром чаще развивается у более зрелых и достаточно крупных новорожденных. Массивная аспирация с obturацией просвета бронхов может быть причиной тяжелой асфиксии в первые часы после рождения. При менее интенсивной аспирации развиваются макрофагальная реакция эпителия бронхов и асептический лейкоцитарный альвеолит. Инфицирование аспирационных масс нередко сопровождается развитием бактериальной пневмонии.

На рентгенограмме видны сливные очаги уплотненной легочной ткани, напоминающие воспалительную инфильтрацию легких; возможно образование obturационных ателектазов легких.

Пневмонии новорожденных. По времени возникновения выделяют внутриутробные и постнатальные пневмонии.

Истинные внутриутробные пневмонии встречаются редко, преимущественно при специфических внутриутробных инфекциях (листериоз, цитомегалия); чаще пневмонии (в том числе проявившиеся в первые 2 сут после рождения) развиваются после рождения. У детей с пневмопатиями вероятность развития пневмонии повышена.

В этиологии пневмонии имеют значение различные микроорганизмы, вирусы, пневмоцисты, грибы и микоплазмы; в большинстве случаев пневмония имеет смешанную этиологию. В последние годы в этиологии пневмонии возросла доля клебсиелл, кишечной палочки, протей и других грамотрицательных микроорганизмов.

Инфекционный агент может попадать в организм новорожденного трансплацентарно, при аспирации околоплодных вод, воздушно-капельным путем. При пневмонии у новорожденных формируется порочный круг: дыхательная недостаточность вызывает нарушения гомеостаза, которые в свою очередь отрицательно влияют на функцию внешнего дыхания. Пневмония у новорожденных сопровождается физикальными изменениями в легких, гипертермией, лейкоцитозом, а также гипоксией, гиперкапнией, дыхательным или смешанным ацидозом.

Выраженность дыхательной недостаточности при различных формах пневмопатий и пневмонии оценивают по шкале Сильвермана, на основании которой делают вывод о наличии и динамике синдрома дыхательных расстройств и объеме респираторной помощи.

Оценка 1-3 балла указывает на легкую дыхательную недостаточность, 4-5 баллов - на среднетяжелую, 6 баллов и более - на тяжелую.

С момента появления первых симптомов дыхательных расстройств новорожденному под контролем газового состава крови начинают проводить оксигенотерапию для обеспечения адекватного снабжения тканей кислородом (в кювезе, с помощью маски, носового катетера). При неэффективности оксигенотерапии и при тяжелом синдроме дыхательных расстройств показаны интубация трахеи и проведение аппаратной ИВЛ.

В комплексе терапевтических мероприятий, помимо инфузионной терапии, по показаниям используют препараты сурфактанта (экзосурф, курсурф).

Профилактика синдрома дыхательных расстройств новорожденных путем назначения глюкокортикоидных препаратов беременным с угрозой преждевременных родов (см. главу 18 "Невынашивание беременности").

ГНОЙНО-СЕПТИЧЕСКИЕ ЗАБОЛЕВАНИЯ НОВОРОЖДЕННЫХ

Анатомо-физиологические особенности, сниженная иммунная реактивность обуславливают высокую восприимчивость новорожденных к гнойно-воспалительным инфекциям. Инфицирование может наступить как во внутриутробном периоде, так и сразу после рождения.

У новорожденных грань между локальными и генерализованными формами гнойной инфекции в значительной мере условна, так как возможен быстрый переход местного воспалительного процесса в генерализованную инфекцию.

К локальным формам относятся гнойно-воспалительные заболевания кожи и слизистых оболочек.

Кожа новорожденных подвергается инфицированию наиболее часто. Различные клинические формы поражения при этом объединяют под названием пиодермии. Пиодермии развиваются под воздействием гноеродных микроорганизмов (стафилококки, стрептококки, гонококки, протей, кишечная палочка, синегнойная палочка и др.).

Везикулопустулез - поверхностная стафилодермия новорожденных - встречается наиболее часто. Процесс локализуется в устьях экзокринных потовых желез. Возникновению заболевания могут способствовать перегревание, повышенная потливость, мацерация. Фолликулярные пустулы размером с просыное зерно или горошину располагаются по всему кожному покрову, чаще локализуются на спине, в складках, на коже шеи, груди, в области ягодиц и на волосистой части головы. Лечение местное (бриллиантовая зелень, метилвиолет, 2% раствор перманганата калия). Антибактериальная терапия, как правило, не проводится.

Псевдофурункулез - заболевание мерокринных потовых желез у детей грудного возраста (множественные абсцессы потовых желез, псевдофурункулез Фингера). Развитию заболевания способствуют недоношенность, иммунодефицитные состояния, искусственное вскармливание, дефекты ухода, повышенная потливость. Высыпания чаще всего располагаются на затылке, спине, ягодицах, бедрах, возможно распространение на кожу груди и живота. Заболевание сопровождается нарушением общего состояния с повышением температуры тела. Местное лечение осуществляют 2% спиртовыми или водными растворами анилиновых красителей, присыпками из окиси цинка (10 %) с тальком. По показаниям назначают антибиотики (с учетом данных антибиотикограммы) и иммунозаместительную терапию.

Эпидемическая пузырчатка новорожденных (пемфигоид новорожденных) - наиболее контагиозная форма стафилодермии. Это генерализованное гнойное поражение кожи у детей первых дней жизни проявляется множественной диссеминированной полиморфной сыпью на коже туловища, конечностей, крупных складок. Процесс может распространяться на слизистые оболочки рта, носа, глаз и гениталий, сопровождается гипертермией, снижением аппетита, диареей, реактивными изменениями в крови и моче. Возможны тяжелые септические осложнения.

Наиболее тяжелой формой эпидемической пузырчатки новорожденных является эксфолиативный дерматит новорожденных (болезнь Риттера). Возникает эритродермия с множественными пузырями, обширными эрозивными поверхностями. Заболевание

начинается с покраснения кожи вокруг рта или пупка. В течение 1-2 дней эритема распространяется по всему телу, вскоре происходит лоскутная отслойка эпидермиса. Лишенные эпидермиса участки кожи напоминают ожог II степени. Общее состояние большинства больных детей тяжелое из-за септического течения заболевания.

Лечение местное, как при везикулопустулезе, а также общее - антибиотикотерапия с учетом чувствительности микроорганизмов.

Флегмона новорожденных - воспаление подкожной клетчатки, наблюдаемое в 1-й месяц после жизни, относится к тяжелым гнойно-воспалительным заболеваниям кожи, часто приводит к развитию сепсиса. Входными воротами инфекции служат кожа или пупочная рана. Заболевание начинается остро с повышением температуры тела до 39-40°C. На коже появляется ограниченный болезненный участок покраснения и уплотнения, чаще в крестцово-копчиковой области, на груди и шее. По мере прогрессирования заболевания площадь воспалительного очага быстро увеличивается, в центре возникает участок размягчения с образованием в дальнейшем свища. Новорожденному требуется экстренное хирургическое лечение в условиях педиатрического стационара.

Гнойный мастит может возникнуть у детей с физиологическим нагрубанием молочных желез, особенно при пиодермии. У большинства детей увеличение железы одностороннее с гиперемией, отеком, нередко размягчением в центре. Заболевание может осложниться флегмоной. Лечение местное, общее (антибиотикотерапия), по показаниям - хирургическое.

Омфалит (воспаление тканей в области пупочной ямки) чаще возникает в период заживления пупочной ранки в результате ее инфицирования. В области пупочной ямки появляются гиперемия кожи и припухлость тестоватой консистенции, которые распространяются на окружающие ткани. Из пупка выделяется гной. Чаще процесс остается отграниченным, но возможно развитие флегмоны передней брюшной стенки. Гнойное расплавление тканей по ходу пупочных сосудов может приводить к образованию гнойников в отдаленных от пупка местах. Лечение местное и общее (антибиотикотерапия).

Конъюнктивит - воспаление слизистой оболочки глаза жизни, которое чаще вызывается бактериями, реже - вирусами. Глаз краснеет, появляются слизисто-гнойное отделяемое, отечность, мелкие кровоизлияния под конъюнктиву. Показано местное лечение - 20% раствор сульфацила натрия (глазные капли) или закладывание за нижнее веко тетрациклина гидрохлорида 1%.

Конъюнктивит гонорейный (гонобленнорея) возникает на 2-3-й день после рождения. Заражение происходит через родовые пути матери, больной гонореей. Клинически проявляется выраженным отеком век новорожденного, гиперемией, отечностью, кровоточивостью конъюнктивы. В дальнейшем появляется обильное гнойное отделяемое желто-зеленого цвета (при бактериологическом исследовании в мазках обнаруживается гонококк). Возможна мацерация эпителия роговицы с возникновением тяжелых язв. Местное лечение и системную антибактериальную терапию проводят в условиях педиатрического стационара. В настоящее время гонобленнорея встречается редко в связи с обязательным проведением профилактических мероприятий.

К генерализованным формам гнойно-септических заболеваний относится *сепсис новорожденных* - общее тяжелое инфекционное заболевание, которое становится следствием активизации очага инфекции в организме и представляет собой не нозологическую форму, а фазу или стадию инфекционного процесса. Новорожденные предрасположены к сепсису, что связано с незрелостью ряда органов и система, слабостью иммунобиологических и ферментативных реакций, повышенной сосудистой проницаемостью, склонностью к генерализации патологических процессов.

Сепсис чаще вызывают стафилококки и стрептококки, кишечная палочка, клебсиелла, реже - пневмококки, менингококки, палочка Пфейффера, синегнойная палочка, сальмонеллы, плесневые грибы. Заражение может произойти как внутриутробно (инфекционные гнойные заболевания матери, аспирация инфицированных околоплодных вод), так и после рождения ребенка (больные мать, персонал, загрязненные предметы ухода и питание). Чаще всего входными воротами инфекции у новорожденных становится пупочная ранка. В зависимости от входных ворот инфекции говорят о пупочном, отогенном, кожном сепсисе и др.

Наиболее часто встречается пупочный сепсис. Среди возбудителей наибольшее значение имеют стафилококки и кишечная палочка. Первичный септический очаг редко бывает одиночным - чаще очаги встречаются в разных сочетаниях: в пупочных артериях и ямке или в пупочной вене и артериях. При пальпации иногда определяют утолщенные пупочные артерии и/или вены. При тромбозе наблюдается вздутый и напряженный живот с расширенными венозными сосудами, идущими вверх от пупка, пастозная и блестящая поверхность кожи, увеличение печени и селезенки.

Септический процесс может протекать по типу септицемии или септикопиемии. Септицемия наблюдается в основном у недоношенных и ослабленных доношенных детей и сопровождается выраженными явлениями интоксикации без видимых локальных гнойно-воспалительных очагов. При септикопиемии образуются пиемические очаги (абсцесс, флегмона, деструктивная пневмония, гнойный менингит, остеомиелит и др.).

Любое подозрение на сепсис требует экстренного перевода новорожденного в инфекционное отделение педиатрического стационара.

ГЛАВА 33. ПЛАНИРОВАНИЕ СЕМЬИ. СОВРЕМЕННЫЕ МЕТОДЫ КОНТРАЦЕПЦИИ

Рождение ребенка, особенно если оно запланировано, является чрезвычайно важным событием для каждой семейной пары. В то же время появление на свет нежеланного ребенка, когда родители (родитель) не готовы к этому, превращается нередко в трагедию, прежде всего для малыша. В связи с этим большое значение имеет планирование семьи, планирование деторождения, что в большой мере определяется контрацепцией (мерами, направленными на предупреждение беременности). *Концентрация важна* также, когда беременность противопоказана или отмечается чрезвычайно частое наступление беременности и родов, которые безразличны для здоровья матери.

Контрацепция приводит к снижению частоты аборт, способствуя сохранению здоровья женщины, а при последующем наступлении беременности - уменьшению частоты невынашивания и других акушерских осложнений.

Использование контрацепции позволяет выбрать оптимальный промежуток между рождением детей. Предположительно некоторые средства предохранения от беременности обладают защитными свойствами против рака, воспалительных заболеваний женских половых органов, а некоторые предупреждают заражение такими инфекциями, как ВИЧ, сифилис, гонорея и др.

Большое значение имеет половая гигиена и применение мер контрацепции у подростков, для которых аборт чрезвычайно опасны.

К методам контрацепции предъявляются следующие требования: они должны быть надежны, безопасны для здоровья женщины и партнера, не приводить к бесплодию после отмены их, не обладать тератогенностью, быть простыми в употреблении.

Степень надежности, эффективности использования контрацептивов выражается *индексом Перля*: количество беременностей, наступивших в течение года у 100 женщин, применявших один и тот же метод предохранения от беременности. Чем ниже индекс Перля, тем выше эффективность применяемого контрацептива.

Методы контрацепции подразделяются на:

- биологические (календарные);
- барьерные;
- внутриматочные;
- гормональные;
- хирургические (стерилизация).

БИОЛОГИЧЕСКИЙ (КАЛЕНДАРНЫЙ) МЕТОД

Биологический (календарный) метод основан на воздержании от половой жизни или использовании каких-либо методов контрацепции в перiovуляторные дни менструального цикла. Использование этого метода предохранения от беременности связано со знанием даты овуляции, которая высчитывается либо по календарю в зависимости от продолжительности менструального цикла, либо по данным ректальной температуры. При этом следует учитывать, что сперматозоиды в половом тракте остаются жизнеспособными в течение 8 дней, а яйцеклетка - 24 часа.

Индекс Перля для этого метода чрезвычайно высок (до 40).

БАРЬЕРНЫЕ МЕТОДЫ

Барьерные методы некоторые авторы относят к традиционным, так как большинство из них используются в течение многих столетий. Сущность барьерной контрацепции заключается в создании механического препятствия для проникновения сперматозоидов в шейку матки. С появлением новых современных гормональных и внутриматочных контрацептивов интерес к ним на какое-то время снижался. Однако с ростом инфекционных заболеваний, передающихся половым путем, они вновь стали весьма популярны. Различают механические и химические средства защиты от беременности.

Механические средства контрацепции делятся на мужские и женские. К мужским средствам защиты относятся мужские презервативы (кондомы) тонкий мешочек цилиндрической формы, изготовленный из латекса или винила. Некоторые презервативы обработаны спермицидами - веществами, разрушающими сперматозоиды (см. ниже). Презерватив надевают на эрегированный половой член до полового акта. Извлекать половой член из влагалища следует до прекращения эрекции во избежание соскальзывания презерватива и попадания спермы в половые пути женщины.

Эффективность презерватива снижается при его неправильном применении: повторное использование презерватива, интенсивный и продолжительный половой акт, приводящий к макро- и микродефектам презерватива, неправильное хранение и т.д. Презервативы являются хорошей защитой от инфекций, передающихся половым путем, но заражение вирусными заболеваниями, сифилисом все же не исключено при соприкосновении поврежденных кожных покровов больного и здорового партнера. К побочным эффектам относится аллергия к латексу. Индекс Перля для данного вида контрацепции составляет от 2 до 20.

К женским средствам защиты от беременности относятся влагалищная диафрагма и шеечный колпачок. Влагалищная диафрагма представляет собой латексный куполообразный колпачок с гибким ободом, диаметр которого колеблется от 50 до 150 мм. Диафрагму целесообразно покрывать снаружи спермицидами. Врач осуществляет индивидуальный подбор диафрагмы и проводит обучение пациентки методу введения ее во влагалище. Ободок диафрагмы должен быть расположен в заднем своде влагалища, а затем противоположный его край размещается спереди так, чтобы он касался изнутри лонной кости. Чаще для нерожавших используется диафрагма диаметром 60-65 мм, а для рожавших - 70-75 мм.

Женщина вводит себе диафрагму, сидя на корточках или лежа на спине.левой рукой разводит половые губы, а правой рукой доводит сжатую с боков диафрагму по задней стенке влагалища до свода, а затем, подталкивая ее спереди, располагает так, чтобы она соответствовала внутренней части лонной кости. После введения во влагалище диафрагмы пациентка должна проверить пальцами, введенными во влагалище, прикрывает ли она шейку.

После полового акта диафрагму следует оставлять во влагалище не менее чем на 6 ч и не более чем на 24 ч.

Извлекать диафрагму следует пальцем правой руки, потягивая ее за передний край. После извлечения диафрагму необходимо промыть в теплой воде с мылом и высушить. Диафрагма может использоваться многократно.

Противопоказаниями к применению диафрагмы являются: эндоцервицит, кольпит, эрозия шейки матки, аллергия к резине, аномалии развития гениталий, опущение стенок влагалища и матки. К побочным эффектам относятся инфицирование мочевых путей и воспалительные изменения стенки влагалища в месте контакта с кольцом диафрагмы.

Индекс Перля при правильном применении диафрагмы равен 2. Неправильное введение диафрагмы значительно увеличивает этот показатель.

Шеечные колпачки являются собой металлические или латексные чашечки для надевания на шейку матки. Колпачки используют также вместе со спермицидами. Вводят колпачки до полового акта, удаляют через 6-8 ч, максимально через 24 ч. Колпачок после использования моют и хранят в сухом месте. Противопоказаниями к предохранению от беременности этим способом служат заболевания и деформация шейки матки, воспалительные заболевания половых органов, опущение стенок влагалища, послеродовой период (рис. 33.1).




Рис. 33.1. Вагинальный латексный колпачок

Индекс Перля выше, чем при использовании диафрагмы.

Химические методы контрацепции (спермициды) заключаются во введении во влагалище веществ, способных разрушать клеточную мембрану сперматозоидов в течение нескольких секунд. С этой целью можно использовать промывание влагалища сразу же после полового сношения уксусной, борной, молочной, лимонной кислотами. Основными в настоящее время спермицидами, входящими в состав готовых форм, являются хлорид бензалкониум, которые разрушают клеточную мембрану сперматозоидов.

Спермициды выпускаются в виде влагалищных таблеток, свечей, гелей, кремов, пленок, пены со специальными насадками для интравагинального введения. Контрацептивное действие их проявляется сразу же после введения. При повторных половых актах требуется дополнительное введение спермицидов.

Существуют специальные губки из полиуретана, пропитанные спермицидами. Губки вводят во влагалище перед половым актом (можно за сутки до полового акта). Они обладают свойствами химических и механических контрацептивов и выделяют спермициды, создавая механический барьер для прохождения сперматозоидов. Рекомендуется оставлять губку не менее чем на 6 ч после полового акта для надежности контрацептивного эффекта, но не позже чем через 30 ч она должна быть извлечена.

Индекс Перля при использовании химических методов контрацептивов достаточно велик - до 20. Более эффективно применение спермицидов вместе с механическими средствами.

Положительной стороной барьерных методов является легкое их применение партнерами. Могут использоваться в период лактации.

К недостаткам относится возможность аллергических реакций, необходимость мануальных манипуляций на гениталиях перед или во время полового акта.

ГОРМОНАЛЬНАЯ КОНТРАЦЕПЦИЯ

Огромным шагом вперед стало внедрение в гинекологическую практику гормональной контрацепции, которая представляет собой не только средство предотвращения нежелательной беременности, но и метод лечения некоторых гинекологических заболеваний.

Все гормональные контрацептивы содержат либо эстрогены и гестагены, либо только гестагены. В качестве эстрогена в настоящее время чаще используется этинилэстрадиол.

Механизм действия гормональных контрацептивов в конечном итоге происходит за счет блокады овуляции, так как извне вводимые ежедневно гормоны нарушают циклическую деятельность гипоталамо-гипофизарной системы. В эндометрии при этом происходят регрессивные изменения вплоть до атрофии, в результате чего имплантация яйцеклетки, если оплодотворение все же произошло, становится невозможной.

Кроме того, гестагены, повышая вязкость цервикальной слизи, делают ее непроходимой для сперматозоидов; замедляют перистальтику маточных труб и продвижение по ним яйцеклетки.

На протяжении последних 45 лет постоянно проводится работа по совершенствованию качества гормональных контрацептивов: за счет выбора оптимального соотношения эстрогенов и гестагенов, а также подбора дозы каждого из препаратов.

В зависимости от состава, дозы и метода применения гормональных контрацептивов их подразделяют на следующие группы:

- комбинированные оральные контрацептивы (КОК);
- гестагенные контрацептивы:
 - а) оральные контрацептивы, содержащие микродозы гестагенов (мини-пили);
 - б) инъекционные;
 - в) имплантанты;
 - г) влагалищные кольца, содержащие гормоны;
- посткоитальная контрацепция (большие дозы эстрогенов, прогестерона, кортикостероидов), применяемые в первые часы после незащищенного полового акта.

Комбинированные оральные контрацептивы представляют собой таблетки, содержащие эстрогенный и гестагенный компоненты. В настоящее время стремятся использовать низкодозированные (30-35 мкг) или микродозированные (20 мкг) препараты, содержащие чрезвычайно малые дозы эстрогенов.

Комбинированные оральные контрацептивы делятся на монофазные, двухфазные и трехфазные.

К монофазным относятся препараты, в которых содержатся строго дозированные эстрогены и гестагены. К ним относятся мерсилон, марвелон, фемоден, регулон, ханин, новинет, логест.

Двухфазные и трехфазные содержат комбинации эстрогенов и гестагенов, доза которых зависят от дня менструального цикла, имитируя его.

Двухфазный (антевин) контрацептив виду больших доз как эстрогенов, так и гестагенов с целью предохранения от беременности не применяется.

К трехфазным КОК, часто применяемым в практике, относятся следующие: тризистон, триквилар, трирегол.

Трехфазные оральные контрацептивы особенно показаны женщинам моложе 18 лет и старше 35-40 лет, а также пациенткам высокого риска развития тромботических осложнений в связи с курением, сердечно-сосудистой патологией, нарушением обмена веществ.

Особого внимания заслуживает препарат Ярина, который помимо 30 мг этинилэстрадиола содержит 3 мг дроспиренона (верошпирон). Дроспиренон обладает антиминералкортикоидной и антиандрогенной активностью. В связи с этим при приеме Ярины не происходит увеличения массы тела, снижается напряженность молочных желез перед менструацией, нередко исчезают неприятные кожные проявления: *acne vulgaris*.

Комбинированные оральные контрацептивы следует применять с 1-го дня менструального цикла в течение 21 дня ежедневно, лучше в одно и то же время суток. Затем следует 7-дневный перерыв, во время которого происходит менструальноподобная реакция. Далее вновь проводится 21-дневный прием КОК.

В практике чаще всего используются оральные контрацептивы, но, как было отмечено, гормональные препараты можно вводить и другим способом: инъекциями под кожу, в виде имплантов, внутриматочно вводимых средств или в виде шеечного кольца, нагруженных гормонами.

Инъекционная контрацепция рекомендуется женщинам, не желающим применять гормональные препараты ежедневно или в период лактации. С этой целью может быть рекомендован препарат депо-провера, являющийся прогестероном. Препарат в качестве контрацептивного средства вводят 1 раз в 3 месяца в дозе 150 мг. Первая инъекция производится в течение первых 5 дней от начала менструации или сразу же после аборта, а у некормлящих грудью - после родов. Если осуществляется грудное вскармливание, то

депо-провера с целью предохранения от возможной беременности вводится не раньше чем через 6 недель после родов.

Недостатком подобной контрацепции является возможность ациклических кровотечений и восстановление фертильности только через 0,5 года, а иногда и через 1-2 года после отмены препарата депо-провера.

Эффективность метода достаточно высока - индекс Перля - 1-2.

Подкожный имплант подразумевает введение под кожу капсул, содержащих гестагены (левоноргестрел), постоянно поступающие в организм в малых дозах. Примером импланта служит норплант, состоящий из силиконовых капсул, которые вводятся под кожу внутренней стороны предплечья через небольшой разрез. Манипуляция осуществляется под местной анестезией. Действие контрацептива начинается через 24 часа и продолжается до 5 лет.

Индекс Перля свидетельствует о высокой эффективности, составляя 0,2-1,6.

Недостаток метода заключается, во-первых, в возможном появлении кровяных выделений из матки вне менструального цикла и, во-вторых, необходимости хирургическим путем удалять капсулы.

В качестве *внутриматочного средства*, имеющего оболочку, в которой содержатся гестогены, выделяющиеся дозированно в организм, служит "Мирена".

Гормоносодержащее покрытие применяется также в виде *влагалищного кольца* - Нова-Ринг. Способ предохранения от беременности гормональной контрацепции заключается в постоянном выделении гормонов кольцом, которое располагается во влагалище. Легко сжимаемое кольцо, состоящее из вещества, не вызывающего аллергию, вводится во влагалище (методика введения не отличается от таковой при введении диафрагмы). Находясь во влагалище, сложная система мембран Нова-Ринг непрерывно выделяет эстрогены и метаболит прогестерона в дозе, обеспечивающей стабильный гормональный фон, на котором основана контрацепция.

Значительным преимуществом подобного введения в организм гормонов является отсутствие необходимости ежедневного приема комбинированных оральных контрацептивов, и гормоны при таком поступлении в организм не поступают в печень.

Эффективность метода достаточно высокая. Индекс Перля равен 0,6. наблюдающиеся беременности (6 на 1100 женщин) определяются нарушением применяемого метода.

Осложнения при приеме гормональных контрацептивов. В связи с применением новых низко- и микродозированных КОК, содержащих высокоселективные гестогены, побочные эффекты встречаются редко. У небольшого процента женщин, принимающих КОК, в первые три месяца приема возможны неприятные ощущения, связанные с метаболическим действием половых стероидов. У некоторых женщин наблюдаются тошнота, рвота, отеки, головокружение, обильные менструальноподобные кровотечения, раздражительность, депрессия, повышенная утомляемость, снижение либидо, головная боль, мигрень, нагрубание молочных желез. Эти признаки рассматриваются как симптомы адаптации, они обычно не требуют назначения корректирующих средств и самостоятельно исчезают к концу 3-го месяца регулярного приема препарата.

Наиболее серьезное осложнение при приеме гормональных контрацептивов заключается в изменении свертывающей системы крови: увеличение образования и активация фибриногена, тромбина, факторов VII и X, что повышает риск развития венозных тромбозов в коронарных и церебральных сосудах, а также тромбоэмболий. Возможность тромботических изменений зависит от дозы этинилэстрадиола, входящего в гормональный контрацептив.

К факторам риска развития нарушений свертывающей системы под влиянием гормональных контрацептивов относятся возраст старше 35 лет, артериальная гипертония, ожирение, варикозное расширение вен.

Противопоказаниями к применению комбинированных оральных контрацептивов являются:

- острый тромбоз глубоких вен, тромбоэмболия;
- выраженные нарушения функции печени и почек;
- заболевания печени;
- тяжелые сердечно-сосудистые заболевания; сосудистые заболевания головного мозга; кровотечения из половых путей неясной этиологии;
- тяжелая артериальная гипертония (артериальное давление выше 180/110 мм рт. ст.);
- мигрени с очаговой неврологической симптоматикой;
- лактация (эстрогены проникают в грудное молоко).

Состояния, требующие немедленной отмены гормональных контрацептивов:

- внезапная сильная головная боль;
- внезапное нарушение зрения, координации, речи, потеря чувствительности в конечностях;
- острая боль в груди, необъяснимая одышка, кровохарканье;
- острая боль в животе, особенно продолжительная;
- внезапная боль в ногах;
- значительное повышение артериального давления;
- зуд, желтуха;
- кожная сыпь.

Эффективность гормональных контрацептивов чрезвычайно велика - индекс Перля составляет 0,05-0,5.

ПОСТКОИТАЛЬНАЯ КОНТРАЦЕПЦИЯ

Посткоитальная контрацепция рекомендуется после незащищенного полового акта.

Экстренную контрацепцию нельзя использовать регулярно, она должна применяться только в исключительных случаях (изнасилование, разрыв презерватива, смещение диафрагмы, в случаях, когда использование других методов предохранения от беременности невозможно) или у женщин, имеющих редкие половые контакты.

Чаще всего используется либо комбинированная оральная контрацепция, либо чистые гестагены.

Первый прием гормонов следует осуществлять не позже чем через 72 ч после незащищенного полового акта, второй - через 12 ч после первого приема.

Специально для посткоитальной гестагенной контрацепции создан венгерский препарат постинор, содержащий 750 мг левоноргестрела.

Эффективность данной контрацепции недостаточно высока - индекс Перля составляет 2-3.

После применения экстренной контрацепции целесообразно провести тест на беременность, при отрицательном результате - выбрать один из методов плановой контрацепции. Если все-таки наступает беременность, то ее следует прервать, так как возможно тератогенное действие больших доз гормонов.

ВНУТРИМАТОЧНАЯ КОНТРАЦЕПЦИЯ

Внутриматочная контрацепция (ВМК) связана с введением в матку внутриматочных средств (ВМС), изготовленных из инертных веществ (серебро; золото; пластмасса; пластмасса; содержащая медь или серебро). Некоторые ВМК содержат гормоны, которые постепенно выделяются в организм. История создания и широкого внедрения в практику ВМК началась с 60-х годов прошлого столетия. В настоящее время формы ВМК и материалы их самые различные. Заканчиваются внутриматочные контрацептивы нитями, за которые при необходимости потягиванием возможно удалить ВМС из полости матки.

Наиболее часто используются следующие ВМК (рис. 33.2): медь содержащие (Copper T-380, Мультилоад); Мирена, представляющая собой Т-образный контрацептив с полупроницаемой мембраной, выделяющей ежедневно гестагены (левоноргестрел).

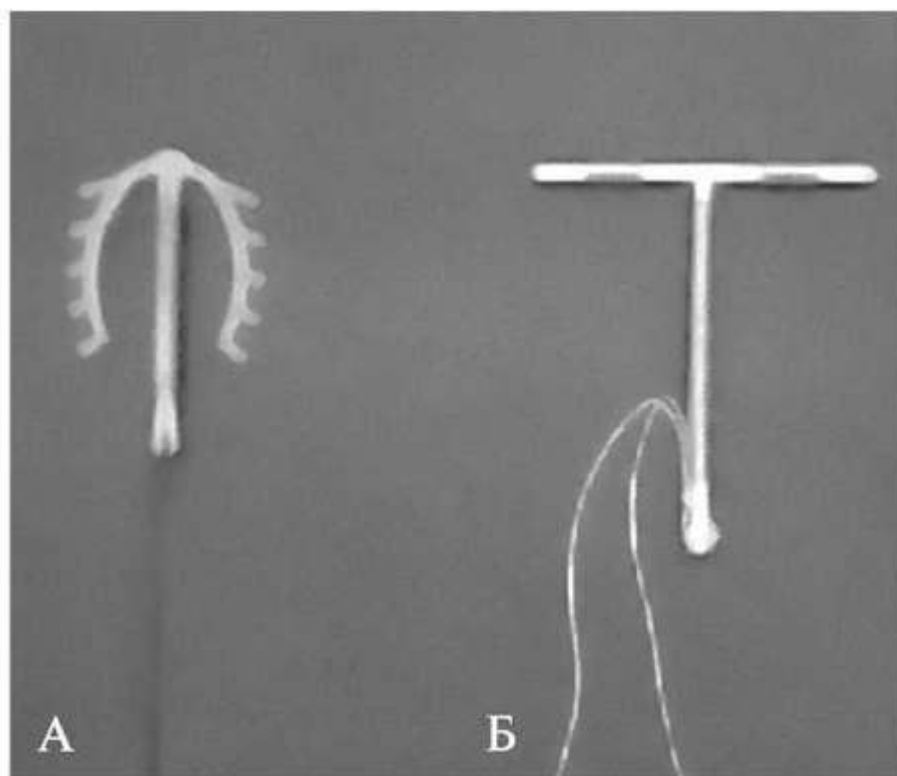


Рис. 33.2. Внутриматочные контрацептивы. А - Multiload; Б - Copper T-380

Методика введения ВМК заключается в следующем: шейка матки обнажается зеркалами, обрабатывается дезинфицирующим веществом, передняя губа ее захватывается пулевыми щипцами. Измеряют длину полости матки зондом и подбирают соответствующий размер контрацептива. ВМС размещают в матке специальную трубку - проводник, которая без расширения шеечного канала вводится в полость матки до дна и специальным пушером контрацептив выталкивается. Нити подрезают, оставляя 2-3 см их длины.

Обычно контрацептив располагается в ее полости без труда, если его размер сопоставим с размером матки.

ВМК рекомендуется вводить на 6-8 день менструального цикла, когда наличие беременности исключено.

После родов ВМС целесообразно применять через 2-3 месяца, после кесарева сечения - через 5-6 месяцев. Перед использованием ВМС чрезвычайно важно исключить инфицирование половых путей. При введении ВМС следует соблюдать правила асептики и антисептики.

К преимуществам внутриматочной контрацепции относятся:

- высокая эффективность;
- возможность длительного использования;
- немедленное контрацептивное действие;
- быстрое установление фертильности после удаления ВМК;
- низкая стоимость;
- возможность использования в период лактации.

К сожалению применение ВМК не исключает наличия серьезных осложнений. Наиболее частым и неблагоприятным осложнением ВМК являются воспалительные заболевания внутренних половых органов, нередко с развитием гнойных трубно-яичниковых образований, эндометрита, перитонита. Однако чаще эти осложнения возникают при использовании внутриматочных средств без учета противопоказаний.

Противопоказания:

- беременность;
- воспалительные заболевания женских половых органов;
- нарушение менструального цикла;
- опухолевые заболевания половых органов;
- аллергия на ВМК.

ХИРУРГИЧЕСКИЕ МЕТОДЫ КОНТРАЦЕПЦИИ

Хирургические методы контрацепции заключаются в стерилизации женщин или мужчин. У женщин создается непроходимость труб.

Такая стерилизация у женщин заключается в следующем: путем мини-лапаротомии или лапароскопии входят в брюшную полость и осуществляют либо коагуляцию участка маточной трубы, либо на маточную трубу накладывают лигатуры, кольца, специальные зажимы.

У женщин в последующем возможно восстановить проходимость труб, осуществляя пластическую операцию.

У мужчин перевязывают и пересекают семенные канатики (вазэктомия), после чего сперматозоиды не могут попасть в эякулят.

Индекс Перля составляет 0-0,2. Единичные случаи беременности могут быть при нарушении операций на трубах.